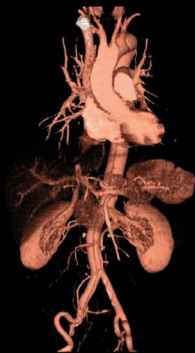



*Sous la direction de Jean-Paul Beregi
avec la collaboration des membres de la SFICV*

■ Urgences cardio-vasculaires : place de la radiologie interventionnelle

Congrès des JFICV - Lille 2009



Collection de la Société française d'imagerie cardiaque et vasculaire



Springer

Urgences cardio-vasculaires : place de la radiologie interventionnelle

Springer

Paris

Berlin

Heidelberg

New York

Hong Kong

Londres

Milan

Tokyo

Sous la direction de
Jean-Paul Beregi
avec la collaboration des membres
de la SFICV

Urgences
cardio-vasculaires :
place de la radiologie
interventionnelle

Jean-Paul Beregi

Service de radiologie et d'imagerie cardiaque
Hôpital cardiologique
CHRU de Lille
Boulevard du Professeur-Jules-Leclercq
59037 Lille Cedex

ISBN : 978-2-287-99165-3 Springer Paris Berlin Heidelberg New York

© Springer-Verlag France, 2009

Imprimé en France

Springer-Verlag France est membre du groupe Springer Science
+ Business Media

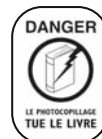Cet ouvrage est soumis au copyright. Tous droits réservés, notamment la reproduction et la représentation, la traduction, la réimpression, l'exposé, la reproduction des illustrations et des tableaux, la transmission par voie d'enregistrement sonore ou visuel, la reproduction par microfilm ou tout autre moyen ainsi que la conservation des banques de données. La loi française sur le copyright du 9 septembre 1965 dans la version en vigueur n'autorise une reproduction intégrale ou partielle que dans certains cas, et en principe moyennant le paiement des droits. Toutes représentation, reproduction, contrefaçon ou conservation dans une banque de données par quelque procédé que ce soit est sanctionnée par la loi pénale sur le copyright.

L'utilisation dans cet ouvrage de désignations, dénominations commerciales, marques de fabrique, etc. même sans spécification ne signifie pas que ces termes soient libres de la législation sur les marques de fabrique et la protection des marques et qu'ils puissent être utilisés par chacun.

La maison d'édition décline toute responsabilité quant à l'exactitude des indications de dosage et des modes d'emplois. Dans chaque cas il incombe à l'utilisateur de vérifier les informations données par comparaison à la littérature existante.

Mise en page : AGD – Dreux

Maquette de couverture : Jean-François Montmarché



Liste des auteurs

Ryan Abdallah

Service de radiologie polyvalente
diagnostique et interventionnelle
Hôpital de la Pitié-Salpêtrière
47-83, boulevard de l'Hôpital
75651 Paris Cedex 13

Éric Allaire

Service d'imagerie médicale
et de chirurgie vasculaire
Hôpital Henri Mondor
51, av. du Maréchal-de-Lattre-de-Tassigny
94010 Créteil

Mario Auguste

Hôpital Privé, service d'angiographie
Pôle cardio-vasculaire interventionnel
25, rue de la Providence
92160 Antony

Julien Auriol

Service de radiologie
CHU Rangueil
1, avenue Jean-Poulhes
31059 Toulouse Cedex 9

Fabrice-Guy Barral

Service de radiologie
CHU Bellevue
25, boulevard Pasteur
42000 Saint-Étienne

Jean-Michel Bartoli

Service de radiologie
Hôpital de la Timone Adulte
264, rue Saint-Pierre
13385 Marseille Cedex 05

Jean-Pierre Becquemin

Service de chirurgie vasculaire
Hôpital Henri Mondor
51, av. du Maréchal-de-Lattre-de-Tassigny
94010 Créteil

Laurent Bellmann

Service de radiologie cardio-vasculaire
Hôpital Européen Georges Pompidou
20, rue Leblanc
75015 Paris

Jean-Paul Beregi

Service de radiologie et d'imagerie
cardiaque
Hôpital cardiologique
CHRU de Lille
Boulevard du Professeur-Jules-Leclercq
59037 Lille Cedex

Bernard Beyssen

Service de radiologie cardio-vasculaire
Hôpital Européen Georges Pompidou
20, rue Leblanc
75015 Paris

Stephen Binsse

Service de radiologie
Hôpital Ambroise Paré
9, avenue Charles de Gaulle
92104 Boulogne-Billancourt Cedex

Éric Bruguière

Service d'imagerie médicale
et de chirurgie vasculaire
Hôpital Henri Mondor
51, av. du Maréchal-de-Lattre-de-Tassigny
94010 Créteil

Redha Boutekadjirt

Service de radiologie polyvalente
diagnostique et interventionnelle
Hôpital de la Pitié-Salpêtrière
47-83, boulevard de l'Hôpital
75651 Paris Cedex 13

Valérie Chabbert

Service de radiologie
CHU Rangueil
1, avenue Jean-Poulhes
31059 Toulouse Cedex 9

François Casalonga

Service de radiologie
Hôpital de la Timone Adulte
264, rue Saint-Pierre
13385 Marseille Cedex 05

Philippe Cluzel

Service de radiologie polyvalente
diagnostique et interventionnelle
Hôpital de la Pitié-Salpêtrière
47-83, boulevard de l'Hôpital
75651 Paris Cedex 13

Frédéric Cohen

Service de radiologie
Hôpital de la Timone Adulte
264, rue Saint-Pierre
13385 Marseille Cedex 05

François Cornelis

Service d'imagerie diagnostique
et thérapeutique de l'adulte
Groupe hospitalier Pellegrin
Place Amélie Raba-Léon
33076 Bordeaux Cedex

Pierre-Dominique Crochet

Centre hémodynamique et
vasculaire interventionnel
Hôpital G. et R. Laënnec
rue Laënnec, BP 1005
44093 Nantes Cedex 01

Nourezzamene Dahbi

Service de radiologie polyvalente
diagnostique et interventionnelle
Hôpital de la Pitié-Salpêtrière
47-83, boulevard de l'Hôpital
75651 Paris Cedex 13

Béatrice Daoud

Service de radiologie A
Groupe hospitalier Cochin
27, rue du Faubourg Saint-Jacques
75014 Paris

Pascal Desgranges

Service de chirurgie vasculaire
Hôpital Henri Mondor
51, av. du Maréchal-de-Lattre-de-Tassigny
94010 Créteil

Julien Desperramons

Service de radiologie
Hôpital Ambroise Paré
9, avenue Charles de Gaulle
92104 Boulogne-Billancourt Cedex

Jean-François Deux

Service d'imagerie médicale
et de chirurgie vasculaire
Hôpital Henri Mondor
51, av. du Maréchal-de-Lattre-de-Tassigny
94010 Créteil

Mostafa El Hajjam

Service de radiologie
Hôpital Ambroise Paré
9, avenue Charles de Gaulle
92104 Boulogne-Billancourt Cedex

Georges Fau

15, place Maurice-Fouque
14000 Caen

Jean-Yves Gaubert

Service de radiologie
Hôpital de la Timone Adulte
264, rue Saint-Pierre
13385 Marseille Cedex 05

Jean-Christophe Gentric

Service de radiologie
et d'imagerie médicale
Hôpital de la Cavale Blanche
boulevard Tanguy-Prigent
29609 Brest Cedex

Hervé Gouya

Service de radiologie A
Groupe hospitalier Cochin
27, rue du Faubourg Saint-Jacques
75014 Paris

Nicolas Grenier

Service d'imagerie diagnostique et
thérapeutique de l'adulte
Groupe hospitalier Pellegrin
Place Amélie Raba-Léon
33076 Bordeaux Cedex

Christophe Hardit

Service de radiologie
Hôpital Ambroise Paré
9, avenue Charles de Gaulle
92104 Boulogne-Billancourt Cedex

Thomas Hébert

Service de radiologie
et d'imagerie médicale
Hôpital de la Cavale Blanche
boulevard Tanguy-Prigent
29609 Brest Cedex

Régis Hubrecht

Service d'imagerie diagnostique
et thérapeutique de l'adulte
Groupe hospitalier Pellegrin
Place Amélie Raba-Léon
33076 Bordeaux Cedex

Reynald Izzillo

Service de radiologie polyvalente
diagnostique et interventionnelle
Hôpital de la Pitié-Salpêtrière
47-83, boulevard de l'Hôpital
75651 Paris Cedex 13

Alexis Jacquier

Service de radiologie
Hôpital de la Timone Adulte
264, rue Saint-Pierre
13385 Marseille Cedex 05

Hicham Kobeiter

Service d'imagerie médicale et de
chirurgie vasculaire
Hôpital Henri Mondor
51, av. du Maréchal-de-Lattre-de-Tassigny
94010 Créteil

Marc-Antoine Labeyrie

Service de radiologie A
Groupe hospitalier Cochin
27, rue du Faubourg Saint-Jacques
75014 Paris

Pascal Lacombe

Service de radiologie
Hôpital Ambroise Paré
9, avenue Charles de Gaulle
92104 Boulogne-Billancourt Cedex

Jean-Pierre Laissy

220, rue Marcadet
75018 Paris

Hervé Laumonier

Hôpital Saint André
CHU Bordeaux et Université Victor
Segalen Bordeaux 2
1, rue Jean-Burguet
33075 Bordeaux Cedex

Yann Le Bras

Service d'imagerie diagnostique
et thérapeutique de l'adulte
Groupe hospitalier Pellegrin
Place Amélie Raba-Léon
33076 Bordeaux Cedex

Guillaume Louis

Service de radiologie
Hôpital de la Timone Adulte
264, rue Saint-Pierre
13385 Marseille Cedex 05

Nicolas Louis

Service d'imagerie médicale
et de chirurgie vasculaire
Hôpital Henri Mondor
51, av. du Maréchal-de-Lattre-de-Tassigny
94010 Créteil

Marek Majewski

Service d'imagerie médicale et de
chirurgie vasculaire
Hôpital Henri Mondor
51, av. du Maréchal-de-Lattre-de-Tassigny
94010 Créteil

Julien Marmursztejn

Service de radiologie A
Groupe hospitalier Cochin
27, rue du Faubourg Saint-Jacques
75014 Paris

Thomas Martinelli

Service de radiologie et d'imagerie
cardiaque
Hôpital cardiologique
CHRU de Lille
59037 Lille Cedex

Jean Marzelle

Service d'imagerie médicale
et de chirurgie vasculaire
Hôpital Henri Mondor
51, av. du Maréchal-de-Lattre-de-Tassigny
94010 Créteil

Emmanuel Messas

Service de médecine vasculaire
Hôpital Européen Georges Pompidou
20, rue Leblanc
75015 Paris

Marie Michoud

Service de radiologie et d'imagerie
médicale
Hôpital Albert Michallon
BP 217
38043 Grenoble Cedex 9

Marco Midulla

Service de radiologie et d'imagerie
cardiaque
Hôpital cardiologique
CHRU de Lille
59037 Lille Cedex

Valérie Monnin

Service de radiologie et d'imagerie
médicale
Hôpital Albert Michallon
BP 217
38043 Grenoble Cedex 9

Guy Moulin

Service de radiologie adultes
CHU Timone
Pôle Imagerie AP-HM
boulevard Jean-Moulin
13385 Marseille Cedex 05

Michel Nonent

Service de radiologie et d'imagerie
médicale
Hôpital de la Cavale Blanche
boulevard Tanguy-Prigent
29609 Brest Cedex ;
Groupe d'étude de la thrombose de
Bretagne occidentale (GETBO
EA 3878)

Nicoletta Pasi

39, avenue Gambetta
75020 Paris

Jean-Pierre Pelage

Service de radiologie
Hôpital Ambroise Paré
9, avenue Charles de Gaulle
92104 Boulogne-Billancourt Cedex

Olivier Pellerin

Service de radiologie cardio-vasculaire
Hôpital Européen Georges Pompidou
20, rue Leblanc
75015 Paris

Jean-Marc Pernes

Hôpital Privé
Service d'angiographie
Pôle cardio-vasculaire interventionnel
25, rue de la Providence
92160 Antony

Alain Rahmouni

Service d'imagerie médicale et de
chirurgie vasculaire
Hôpital Henri Mondor
51, av. du Maréchal-de-Lattre-de-Tassigny
94010 Créteil

Mathieu Rodière

Service de radiologie et d'imagerie
médicale
Hôpital Albert Michallon
BP 217
38043 Grenoble Cedex 9

Alain Raynaud

Service de radiologie cardio-vasculaire
Hôpital Européen Georges Pompidou
20, rue Leblanc
75015 Paris ;
Clinique Allera-Labrouste
64, rue Labrouste
75015 Paris

Hervé Rousseau

Service de radiologie
CHU Rangueil
1, avenue Jean-Poulhes
31059 Toulouse Cedex 9

Marc Sapoval

Service de radiologie cardio-
vasculaire
Hôpital Européen Georges Pompidou
20, rue Leblanc
75015 Paris

Fabrice Schneider

Service d'imagerie médicale et de
chirurgie vasculaire
Hôpital Henri Mondor
51, av. du Maréchal-de-Lattre-de-Tassigny
94010 Créteil

Jean-Michel Serfaty

Service de radiologie
CHU Bichat
46, rue Henri-Huchard
75018 Paris

Stéphane Silvera

Service de radiologie A
Groupe hospitalier Cochin
27, rue du Faubourg Saint-Jacques
75014 Paris

Frédéric Thony

Service de radiologie et d'imagerie
médicale
Hôpital Albert Michallon
BP 217
38043 Grenoble Cedex 9

Daniel Toledano

Service de radiologie polyvalente
diagnostique et interventionnelle
Hôpital de la Pitié-Salpêtrière
47-83, boulevard de l'Hôpital
75651 Paris Cedex 13

Hervé Trillaud

Hôpital Saint André
CHU Bordeaux et Université Victor
Segalen Bordeaux 2
1, rue Jean-Burguet
33075 Bordeaux Cedex

Arthur Varoquaux

Service de radiologie
Hôpital de la Timone Adulte
264, rue Saint-Pierre
13385 Marseille Cedex 05

Hélène Vernhet Kovacsik

Service de radiologie vasculaire
CHU
371, avenue du Doyen Gaston Giraud
34295 Montpellier

Vincent Vidal

Service de radiologie
Hôpital de la Timone Adulte
264, rue Saint-Pierre
13385 Marseille Cedex 05

Olivier Vignaux

Service de radiologie A
Groupe hospitalier Cochin
27, rue du Faubourg Saint-Jacques
75014 Paris

Karine Warin-Fresse

4, rue Montcalm
44000 Nantes

Ketsakin You

Service d'imagerie médicale et de
chirurgie vasculaire
Hôpital Henri Mondor
51, av. du Maréchal-de-Lattre-de-Tassigny
94010 Créteil

Sommaire

Introduction	
J.-P. Beregi	15
 ■ PARTIE I. – DIAGNOSTIC	
Écho-Doppler en urgence vasculaire : Indications et sémilogie	
N. Grenier, Y. Le Bras, F. Cornelis et R. Hubrecht.....	19
Urgences vasculaires : Mes protocoles de scanners et mes grilles de lecture	
M. Nonent, T. Hébert et J.-C. Gentric	27
Douleur thoracique : Protocoles d'acquisition en scanner et grilles de lecture	
K. Warin-Fresse, G. Fau et P.-D. Crochet	41
Place du scanner devant une douleur thoracique	
J.-P. Laissy, N. Pasi et J.-M. Serfaty	55
Apport de l'IRM cardiaque dans la douleur thoracique aiguë	
M.-A. Labeyrie, J. Marmursztejn, B. Daoud, S. Silvera, H. Gouya et O. Vignaux.....	63

■ PARTIE II. – THÉRAPEUTIQUE

Embolisation d'urgence : Matériels, techniques, trucs et astuces	
V. Vidal, A. Jacquier, F. Cohen, A. Varoquaux, F. Casalonga, G. Louis, J.-Y. Gaubert, G. Moulin et J.-M. Bartoli	79
Ischémie aiguë des membres inférieurs et techniques endovasculaires : Pourquoi ? Pour qui ? Comment ?	
J.-M. Pernes et M. Auguste	91
Filtres cave : Matériels, techniques, trucs et astuces	
F.-G. Barral	109

■ PARTIE III. – PATHOLOGIES

Pathologies aortiques

Anévrisme de l'aorte abdominale rompu : Imagerie et traitement endovasculaire	
H. Kobeiter, J. Mazelle, J.-F. Deux, E. Allaire, K. You, F. Schneider E. Bruguère, N. Louis, A. Rahmouni, J.-P. Becquemin, M. Majewski et P. Desgranges.....	129
Innovations dans la prise en charge des dissections aortiques : Le point de vue de Lille et Toulouse	
M. Midulla, H. Rousseau, T. Martinelli, V. Chabbert, J. Auriol et J.-P. Beregi.....	143
Dissections aortiques : Controverses – Le point de vue de Grenoble	
F. Thony, M. Rodière et V. Monnin.....	153
Traitement endovasculaire dans les ruptures d'aorte thoracique (post-traumatique, dissection, faux anévrisme, etc.)	
P. Cluzel, M. Auguste, N. Dahbi, R. Boutekadjirt, R. Abdallah, R. Izzillo et D. Toledano.....	157

Ischémies

Ischémie aiguë des membres supérieurs et inférieurs M. Sapoval, O. Pellrin, E. Messas, L. Bellmann et B. Beyssen	167
Ischémie rénale : L'hématome disséquant des artères rénales – une urgence non exceptionnelle souvent méconnue A. Raynaud, O. Pellerin et M. Sapoval	183
Ischémie digestive : Place de l'imagerie cardio-vasculaire diagnostique et interventionnelle en urgence H. Trillaud et H. Laumonier	195
Embolie pulmonaire et maladie thrombo-embolique H. Vernhet Kovacsik	207

Hémorragies

Hémorragies d'origine rénale N. Grenier, Y. Le Bras, F. Cornelis et R. Hubrecht	221
Hémoptyxies : Embolisation broncho-pulmonaire P. Lacombe, M. El Hajjam, J. Desperramons, S. Binsse, C. Hardit et J.-P. Pelage	231
Hémorragies de la sphère ORL A. Varoquaux, F. Cohen, A. Jacquier, V. Vidal, J.-M. Bartoli et G. Moulin	253
Radiologie interventionnelle vasculaire dans les traumatismes du bassin F. Thony, M. Rodière, V. Monnin, M. Michoud et T. Martinelli	261

Introduction

J.-P. Beregi

La place de l'imagerie aux urgences est devenue de plus en plus prépondérante. La radiographie standard puis le scanner permettent d'obtenir un bilan exhaustif des lésions avant d'orienter vers une prise en charge adaptée. Par l'amélioration de la résolution spatiale et de nombreuses autres améliorations techniques, le diagnostic et la topographie lésionnelle par l'imagerie permettent d'orienter la prise en charge des malades vers le traitement médical, la chirurgie ou la radiologie interventionnelle. Cette dernière s'est développée à la fois par la disponibilité de matériels variés et miniaturisés, et par sa bonne tolérance chez des malades graves au pronostic parfois très défavorable et par son efficacité.

Les pathologies cardio-vasculaires d'urgence ont particulièrement bénéficié des avancées de l'imagerie et de la radiologie interventionnelle. Cet ouvrage, réalisé à l'occasion des 5^{es} Journées francophones d'imagerie cardiaque et vasculaire, permet de proposer des protocoles pratiques d'examen et de présenter des stratégies de prise en charge, orientant notamment vers les traitements par radiologie interventionnelle.

Dans une première partie, les techniques d'imagerie échographique, scanner et IRM, seront abordées avec les protocoles d'acquisition et les indications dans les explorations de diverses pathologies et situations cliniques.

La deuxième partie concerne une mise au point sur certaines thérapeutiques très utilisées lors des urgences cardio-vasculaires. La première d'entre elles est l'embolisation d'urgence qui permet de faire face aux hémorragies, quel que soit le territoire. Les ischémies sont plutôt traitées en urgence par des fibrinolyse. Enfin, la filtration cave s'adresse bien entendu aux maladies thrombo-emboliques.

Dans la troisième partie, les pathologies aortiques d'urgence, les hémorragies et les ischémies sont abordées par maladie ou site anatomique. À l'intérieur de chaque chapitre, le lecteur trouvera les techniques d'imagerie développées et les prises en charge endovasculaire proposées selon les dernières recommandations. Des trucs et astuces vous sont donnés par les différents auteurs.

Cet ouvrage atteste de l'implication de plus en plus forte des radiologues dans les urgences où les plateaux d'imagerie diagnostique et les salles de radiologie interventionnelle sont devenues nécessaires aux côtés des urgentistes et des chirurgiens. La radiologie, que certains croyaient passive, se révèle être un acteur et un partenaire des urgences avec ses gardes et astreintes spécifiques. À l'heure de la réorganisation des urgences et du maillage des territoires, la radiologie interventionnelle est présente 24 heures sur 24 par région, par territoire de santé, pour la prise en charge des patients. Cela nécessite une formation de haut niveau des praticiens qui doivent être reconnus dans leur rôle de recours. Cet ouvrage a ainsi pour objectif d'y contribuer en développant les possibilités modernes de l'imagerie diagnostique et de la radiologie interventionnelle.

Partie I

Diagnostic

Écho-Doppler en urgence vasculaire :

Indications et sémilogie

N. Grenier, Y. Le Bras, F. Cornelis et R. Hubrecht

En présence d'une d'urgence artérielle ou veineuse, l'écho-Doppler est le premier complément de l'examen clinique qui va permettre de conforter un diagnostic clinique et d'orienter vers une prise en charge thérapeutique ou vers d'autres explorations complémentaires. Par sa mise en œuvre rapide et non invasive, cet examen permet également d'évaluer la sévérité de certaines affections artérielles. Ses principales indications sont le diagnostic et l'évaluation d'une ischémie de membre en cas d'occlusion artérielle aiguë – quelle que soit sa cause – et le diagnostic de thrombose veineuse.

Ischémie aiguë des membres inférieurs

Le diagnostic d'ischémie aiguë des membres inférieurs est une urgence absolue qui peut mettre en jeu le pronostic fonctionnel du membre, voire le pronostic vital. Le diagnostic repose sur l'évaluation clinique devant un membre douloureux, froid avec une impotence fonctionnelle, une anesthésie distale et une disparition des pouls distaux. Les causes en sont les embolies d'origine cardiaque ou artérielle (plaques ulcérées, thrombus mural) et les thromboses, sur artère saines ou pathologiques.

Dans ce contexte, l'urgence est avant tout thérapeutique, visant à rétablir une perfusion ; le bilan étiologique devant être repoussé à plus tard. Un

écho-Doppler, quand il peut être mis en œuvre très rapidement en urgence, permet d'aider à la prise en charge en précisant le niveau de l'occlusion artérielle et en évaluant la qualité de la perfusion résiduelle en aval. Il peut être réalisé au lit du malade à l'aide d'un appareil portable. Il doit porter sur les artères distales, jambières et remonter pour déterminer le siège de l'obstruction.

Le diagnostic d'occlusion repose sur l'absence de signal Doppler pulsé et couleur et éventuellement la présence de matériel intraluminal en échographie B. Le niveau de l'occlusion est facilement repéré grâce au Doppler couleur. Sur le plan spectral, on note en amont de l'obstacle une diminution de l'onde négative post-systolique (flux « de butée » avec spectre étroit) et, en aval, un amortissement de la courbe avec une diminution des vitesses systoliques et une démodulation se traduisant par une augmentation du temps de montée systolique et une augmentation du flux diastolique (diminution de l'index de résistance qui traduit une mise en jeu de la réserve vasculaire).

En cas d'ischémie sévère, aucun flux ne sera détecté en distalité, sachant que le Doppler continu est souvent plus sensible et plus facile à mettre en œuvre que l'écho-Doppler pulsé ou couleur. Il est souvent difficile de faire la part entre une occlusion par thrombose et une occlusion par embolie et c'est plus volontiers le contexte et l'état artériel sous-jacent qui orientent le diagnostic. Parfois, cet examen permet de retrouver un anévrisme poplité thrombosé qu'il est important de prendre en compte pour le traitement.

Si l'état du membre est cliniquement inquiétant, le geste de revascularisation ne doit pas être retardé, ceci sans autre examen complémentaire, et avec, si besoin, une artériographie sur table (fig. 1).

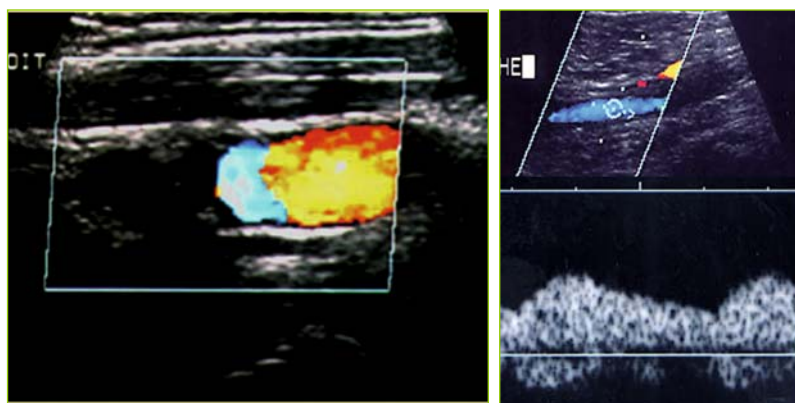


Fig. 1 – Occlusion de l'artère fémorale superficielle. L'enregistrement de l'artère tibiale sous-jacente montre un flux distal préservé mais très atténué et très démodulé, traduisant une mise en jeu de la réserve vasculaire distale.

Accident vasculaire cérébral

Les accidents vasculaires cérébraux (AVC) constituent la troisième cause de mortalité dans les pays développés. Il peut s'agir d'accidents ischémiques transitoires ou d'accidents constitués. L'examen clinique permet d'évaluer la sévérité de l'atteinte, la topographie du territoire concerné ainsi que la tolérance clinique. La nature de l'accident est généralement caractérisée par l'examen tomodensitométrique sans injection de l'encéphale qui fera la part entre hémorragie et ischémie. En cas d'ischémie, l'IRM est préférable car elle permet d'apprécier l'importance et la sévérité des lésions grâce aux séquences de perfusion et de diffusion.

L'exploration des troncs supra-aortiques est essentielle dans ce contexte, à la recherche d'une sténose serrée ou irrégulière, à l'origine d'embolies, d'une occlusion complète ou d'une dissection. Cette étude repose le plus souvent aujourd'hui sur l'angio-TDM ou l'angio-IRM lorsque ces examens sont réalisés. Ils intéresseront les axes carotidiens et vertébraux ainsi que le polygone de Willis.

Ces explorations peuvent aussi être réalisées en écho-Doppler, avec une étape cervicale et une étape transcrânienne. À l'étage cervical, cet examen recherchera des plaques à risque, une occlusion carotidienne interne sur lésion athéromateuse ou secondaire à une dissection. En cas d'occlusion par thrombose, il faudra s'attacher à identifier une sténose hyper-serrée (pseudo-occlusion), avec un flux résiduel atténué. Le diagnostic de dissection repose sur la clinique, survenant chez un sujet jeune et l'aspect de l'occlusion, volontiers post-ostiale, en bec de flûte. Le diagnostic de dissection vertébrale est beaucoup plus difficile, se traduisant en général par une simple occlusion artérielle. Sur le plan spectral, les flux enregistrés au niveau de la carotide commune sont à hautes résistances, n'alimentant que le territoire carotidien externe.

Le Doppler transcrânien recherchera des lésions sur le polygone et l'artère cérébrale moyenne, et évaluera les suppléances (fig. 2, 3 et 4).

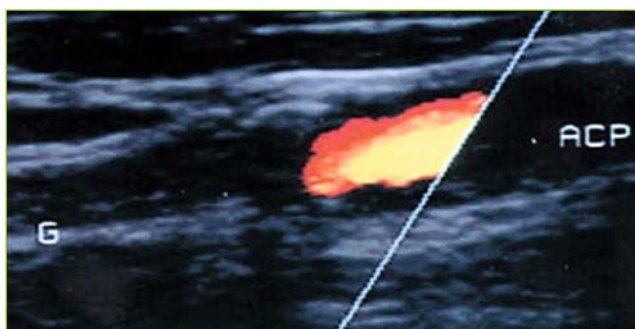

Fig. 2 – Occlusion carotidienne interne sur lésions athéromateuses dans le cadre d'un AVC ischémique.

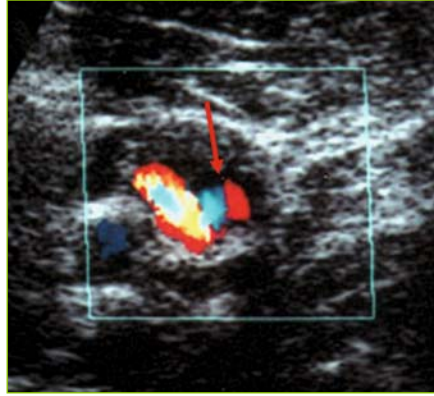


Fig. 3 – Coupe transversale de l'origine de la carotide interne chez une patiente ayant présenté un AIT, montrant une plaque hypoéchogène, siège d'une ulcération avec un flux rotatoire (flèche).

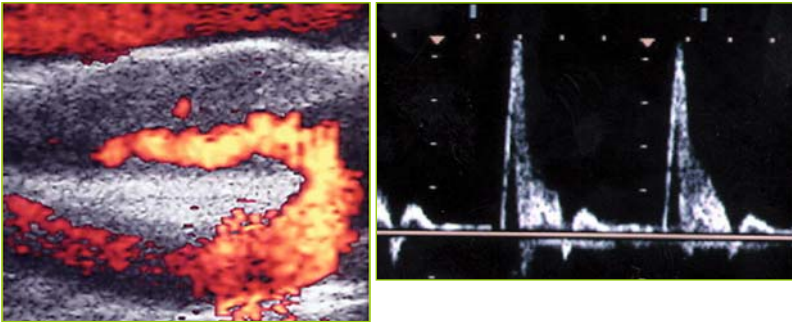


Fig. 4 – Aspect typique de dissection de la carotide interne avec un important hématome de paroi rétrécissant la lumière en bec de flûte. Le spectre de la carotide commune montre une diminution du flux diastolique évocateur d'un obstacle sévère en aval.

Traumatismes artériels

En cas de traumatisme artériel s'accompagnant d'une ischémie aiguë, l'écho-Doppler peut préciser le niveau de l'obstruction mais il est de plus en plus remplacé par l'angioscanographie qui permet de faire le bilan de l'ensemble des lésions. Lorsque ce traumatisme artériel s'accompagne d'une plaie artérielle, le scanner a l'avantage de bien mettre en évidence la zone de fuite de produit de contraste.

Dissection aortique aiguë

La dissection aortique aiguë est une affection grave qui met également en jeu le pronostic vital et qui nécessite une prise en charge en milieu spécialisé. Le diagnostic doit toujours être évoqué en présence d'une douleur thoracique inexpliquée. Le diagnostic repose aujourd'hui le plus souvent sur l'angio-TDM. En l'absence de disponibilité, l'échographie transœsophagienne doit être réalisée. Dans ce cas, il est capital de la compléter par un écho-Doppler à la fois cervico-encéphalique, à la recherche d'une extension de la dissection aux troncs supra-aortiques, et abdominal, à la recherche d'une extension à l'aorte et à ses branches viscérales et iliaques. Le diagnostic repose sur la mise en évidence d'un flap intimal (fig. 5).

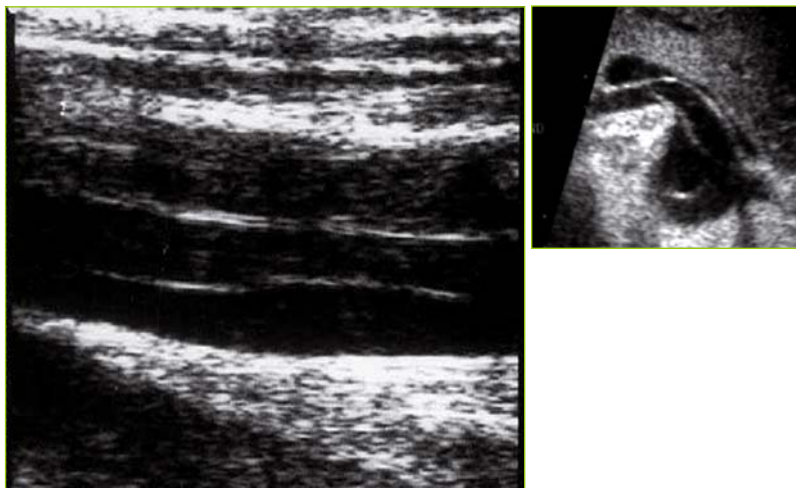


Fig. 5 – Aspect de dissection aiguë de l'aorte en coupe longitudinale et transversale. Sur cette dernière, on remarque l'extension de la dissection à l'artère rénale droite.

Fissuration d'anévrismes de l'aorte

Le diagnostic de rupture d'un anévrisme de l'aorte abdominale repose sur l'association de douleurs abdominales et/ou lombaires et la mise en évidence d'un anévrisme à l'examen clinique ou en échographie. Le rôle de l'écho-Doppler se limite donc à la mise en évidence de l'anévrisme. En effet, l'hématome rétropéritonéal qui accompagne la rupture est souvent difficile à détecter en ultrasons du fait des interpositions digestives et de l'iléus intestinal. En cas d'instabilité

hémodynamique, aucun autre examen d'imagerie ne doit être pratiqué pour ne pas retarder la chirurgie. Dans le cas contraire, une angioscanographie paraît souhaitable avant de décider du geste.

Thrombose veineuse

Le diagnostic de thrombose veineuse repose actuellement essentiellement sur l'écho-Doppler. Il est suspecté sur l'ensemble de signes cliniques dont l'association permet de grader le degré de probabilité diagnostique.

Le dosage des D-dimères peut tout à fait être réalisé en urgence chez des patients qui n'ont pas d'autres facteurs de co-morbidité : les autres contextes qui s'accompagnent volontiers d'une augmentation des D-dimères sont : les traumatismes, la chirurgie récente, un cancer métastatique, un alitement prolongé, un âge supérieur à 70 ans, un accouchement, etc. Ce test a en fait une très forte valeur prédictive négative, permettant de surseoir à toute exploration en éliminant le diagnostic en cas de négativité. C'est donc un test d'exclusion de thrombose.

En cas de dosage positif des D-dimères ou de facteurs de co-morbidité contre-indiquant la réalisation de ce dosage, l'écho-Doppler est indispensable pour éliminer ce diagnostic. Il peut être réalisé en urgence selon deux protocoles :

- soit par une échographie dite « longue », complète et bilatérale, partant de l'arcade crurale jusqu'aux veines surales ;
- soit par une échographie dite « courte » en recherchant une compressibilité veineuse en quelques points proximaux : fémoral commun, fémoral superficiel et poplité de chaque côté. Cette approche impose de répéter cet examen 5 à 7 jours après en cas de négativité pour éliminer formellement le diagnostic de phlébite qui aurait été manquée à l'étage sural. Cette pratique est surtout utilisée dans les pays anglo-saxons mais serait de plus en plus utilisée, semble-t-il, par les urgentistes qui ne souhaitent pas pratiquer des échographies complètes car elles dépassent leur domaine de compétence.

Le diagnostic de thrombose veineuse repose sur l'absence de compressibilité totale de l'axe veineux. Le Doppler ne sert qu'en cas de doute, en particulier à l'étage sural, car ces veines sont parfois de petit calibre et difficiles à mettre en évidence en mode B. En cas de douleur surale élective, l'examen devra aussi intéresser les veines jumelles internes et les veines soléaires, volontiers thrombosées chez les personnes âgées.

En cas de thrombophlébite du membre supérieur, l'écho-Doppler sera toujours l'examen de première intention. Ces thromboses siègent en général

aux étages brachial et axillo-sous-clavier mais jamais à l'étage antébrachial. Une extension jugulaire devra toujours être recherchée. Une thrombose veineuse limitée à cette veine jugulaire doit toujours faire rechercher une cause obstructive au niveau du médiastin par un scanner thoracique (fig. 6).

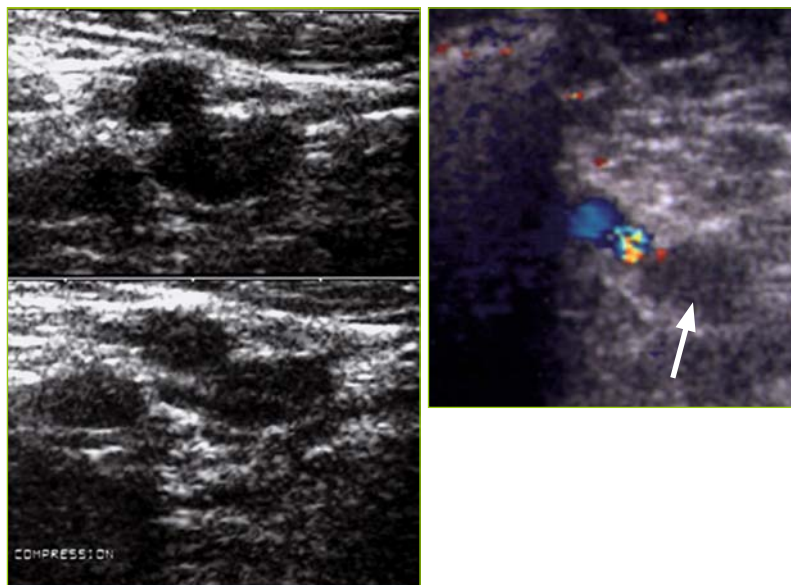


Fig. 6 – La recherche de thrombose veineuse repose sur la mise en évidence d'une incompressibilité du tronc veineux (ici la veine fémorale superficielle). À l'étage sural, le doppler couleur aide à l'identification de ces thromboses : ici une des deux veines tibiales postérieure apparaît élargie et sans flux (flèche).

Embolie pulmonaire

Dans un contexte d'embolie pulmonaire, un écho-Doppler des membres inférieurs a une forte valeur diagnostique s'il est positif. En revanche, en cas de négativité, le diagnostic ne peut pas être éliminé. En pratique, il est rarement proposé de première intention. Par contre, il paraît tout à fait utile chez la femme enceinte pour éviter une irradiation inutile dans ce contexte. Si l'angioscanographie thoracique est positive, la recherche d'une thrombose veineuse profonde résiduelle fait partie du bilan de la maladie. À l'inverse, si l'angioscanographie est négative, l'exploration des troncs veineux profonds des membres inférieurs permettrait de rattraper le diagnostic dans 10 à 17 % des cas. Cette recherche peut être faite soit par écho-Doppler, soit en prolongeant l'acquisition tomo-

densitométrie aux étages inférieurs (abdomen, pelvis et membres), ces deux techniques donnant des résultats équivalents.

Références bibliographiques

- Elias A, Colombier D, Victor G *et al.* (2004) Diagnostic performance of complete lower limb venous ultrasound in patients with clinically suspected acute pulmonary embolism. *Thromb Haemost* 91: 187-95 Erratum in: *Thromb Haemost* (2004) 91: 635
- Goodman LR, Stein PD, Matta F *et al.* (2007) CT venography and compression sonography are diagnostically equivalent: data from PIOPEd II. *AJR Am J Roentgenol* 189: 1071-6
- Grenier N, Basseau F, Pérot V, Cimpéan A, Douws C (2004) Exploration des veines des membres : quand et comment ? *J Radiol* 85: 886-98
- Rodallec MH, Marteau V, Gerber S, Desmottes L, Zins M (2008) Craniocervical arterial dissection: spectrum of imaging findings and differential diagnosis. *Radiographics* 28: 1711-28
- Stein PD, Hull RD, Patel KC *et al.* (2004) D-dimer for the exclusion of acute venous thrombosis and pulmonary embolism: a systematic review. *Ann Intern Med* 140: 589-602
- Tahmasebpour HR, Buckley AR, Cooperberg PL, Fix CH (2005) Sonographic examination of the carotid arteries. *Radiographics* 25: 1561-75

Urgences vasculaires :

Mes protocoles de scanners et mes grilles de lecture

M. Nonent, T. Hébert et J.-C. Gentric

En quelques années, l'angioscanner a bénéficié des progrès de l'acquisition multicoupes autorisant, d'une part, une excellente résolution temporelle rendant possible l'exploration du cœur et, d'autre part, une excellente résolution spatiale, isotrope, sur un large volume acquis rapidement, permettant l'exploration optimale de l'aorte, de ses branches collatérales et des artères des membres inférieurs. Ainsi, l'injection d'un volume toujours plus réduit de produit de contraste iodé, facilitée par les progrès parallèles des injecteurs double corps, permet une étude sélective des artères ou des veines ou des deux par l'enchaînement facile des acquisitions, tout en permettant une analyse fine des lésions parenchymateuses. La prise en charge des urgences vasculaires a été considérablement améliorée par ces progrès technologiques. Dans ce domaine des urgences, l'IRM et l'angiographie par résonance magnétique ne sont pas actuellement concurrentielles dans la plupart des situations. L'artériographie conserve, quant à elle, une place qui est quasi-exclusivement thérapeutique.

Avantages et inconvénients de l'angioscanner

Bien entendu, l'angioscanner a des avantages mais également des inconvénients (tableau I), parmi lesquels l'irradiation qui doit être une préoccupation

constante visant à la réduire au maximum sans sacrifier l'apport diagnostique, selon le principe ALARA (*as low as reasonably achievable*). Les autres inconvénients sont pour certains communs à toutes les explorations comportant une injection de produit de contraste, pour d'autres plus spécifiques. Ainsi, les calcifications peuvent gêner considérablement l'analyse des vaisseaux, au maximum l'empêchant totalement comme c'est le cas pour les coronaires lorsque la charge calcique est trop élevée. En général, l'analyse reste possible, parfois au prix d'artefacts ou à celui d'un post-traitement dédié visant à s'affranchir des calcifications (reconstructions dans l'axe des vaisseaux, seuillage en MIP, transparence en rendu de volume). C'est bien souvent l'analyse des coupes axiales en fenêtres « lissées » qui sera la plus informative. Mais la possibilité offerte par l'angioscanner de visualiser parfaitement les calcifications, mieux que toute autre méthode, est également un avantage pour apprécier la qualité d'une artère devant recevoir un pontage par exemple. L'absence d'information dynamique peut être un problème, l'angioscanner ne fournissant qu'une information à un instant *t*. Ainsi, dans un contexte d'urgence, il peut être difficile d'avoir une appréciation du débit d'une fistule artério-veineuse ou du flux circulant dans un anévrisme ou un faux anévrisme. Il est impossible d'apprécier une inversion de flux (en cas de vol sous-clavier par exemple). En revanche, l'angioscanner est sans contestation supérieur à l'artériographie pour l'analyse des collatérales de suppléances en cas de lésions sténo-occlusives aorto-iliaques ; en effet, l'injection systémique périphérique permet de ne pas méconnaître des collatérales comme les axes mammaires internes épigastriques ou les circonflexes iliaques. Le post-traitement n'est plus un inconvénient majeur. Les outils actuellement disponibles permettent de fournir rapidement des reconstructions d'excellente qualité, lisibles par tous. Ces reconstructions doivent être guidées par un excellent sens clinique du radiologue qui doit savoir quels sont les images et les angles de vue les plus pertinents pour le clinicien ou le chirurgien qui aura à prendre en charge le patient, quand ce n'est pas le radiologue lui-même qui procédera au traitement.

Tableau I – Avantages et inconvénients de l'angioscanner multicoupes.

Avantages	Inconvénients
Exploration rapide	Irradiation
Large champ de vue	Artefacts (pulsatilité cardiaque, respiratoires, mouvements)
Calcifications : importance de leur visualisation en préthérapeutique (pontage ou traitement endoluminal)	Calcifications : peuvent masquer la lumière artérielle et générer des artefacts
Résolution spatiale (> ARM, proche de l'artériographie)	

URGENCES VASCULAIRES...

Nombreuses possibilités de reconstructions (multiplanaire MPR, extraction d'axe, MIP, VRT)	Post-traitement relativement long
Coupes axiales natives millimétriques très informatives	
Meilleure visualisation des collatérales de suppléance (> artériographie)	Pas d'information dynamique
Disponibilité	Produit de contraste néphrotoxique ; précautions chez les patients diabétiques (sous biguanides) ; précautions chez les patients ayant présenté une allergie à un produit de contraste iodé. Toujours faire la balance entre le bénéfice et le risque dans un contexte d'urgences.

Protocoles

■ Aorte thoracique

Le protocole d'exploration de l'aorte thoracique est donné dans le tableau II.

Tableau II – Protocole d'exploration de l'aorte thoracique (rarement exploration isolée de l'aorte thoracique).

	Protocole 16 coupes	Protocole 64 coupes
Champ	Base du cou aux trépieds fémoraux	<i>idem</i>
Gating cardiaque	Recommandé	Recommandé
Acquisition sans injection	Systématique sur le thorax (recherche de l'hyperdensité spontanée d'un hématome intramural)	Systématique sur le thorax (recherche de l'hyperdensité spontanée d'un hématome intramural)
Détection de bolus	Aorte ascendante Démarrage à la vue ou seuil de densité (si dissection de type A, attendre le début de remplissage du faux chenal si celui-ci est circulant)	<i>idem</i>
Collimation	16 x 0,75 ou 16 x 0,625	64 x 0,5 ou 64 x 0,625
Épaisseur	1 à 2 mm	1 mm

URGENCES CARDIO-VASCULAIRES...

Intervalle	Chevauchement de 30 à 50 %	Chevauchement de 30 à 50 %
Kilovoltage	120	100
Durée d'acquisition	20 à 30 secondes	10 à 20 secondes
Concentration du PDC	320 à 400 mg I/mL	320 à 400 mg I/mL
Volume produit de contraste	1 à 1,5 mL/kg	1 mL/kg
	Au mieux bolus pulsé par sérum physiologique Règle : durée d'injection = durée d'acquisition + 5	Avec bolus pulsé par sérum physiologique Règle : durée d'injection = durée d'acquisition + 5
Débit	4 mL/s	4 mL/s
Remarque	Dissection : deuxième acquisition plus tardive si faux chenal non circulant ou défaut de remplissage	<i>idem</i>

Applications

Suspicion de lésion aortique (isthme) en cas de traumatisme violent

On explore l'aorte thoracique en cas de suspicion de lésion aortique, à haute énergie, en décélération ; à suspecter d'autant plus s'il y a une fracture du sternum. En règle, on explorera également l'étage sous-diaphragmatique.

Suspicion d'anévrisme de l'aorte thoracique

On réalise une exploration systématique associée de l'étage aorto-iliaque compte tenu de la fréquence des anévrismes associés (fig. 1 et 2).

- *Rôles de l'angioscanner* : Rechercher des signes de rupture (hémo-péricarde, hémomédiastin, hémothorax). Localiser l'anévrisme, préciser son type (fusiforme ou sacciforme), préciser sa position par rapport à l'anneau aortique, au sinus de Valsalva, aux troncs supra-aortiques. Mesurer le diamètre et la longueur de l'anévrisme, les dimensions de l'aorte en amont et en aval, la distance entre anévrisme et sub-clavière gauche, carotide commune gauche et TABC.

- *Particularités* : Anévrisme sacciforme : évoquer une cause infectieuse, un faux anévrisme post-traumatique méconnu (isthme) ; dysphonie par compression du nerf récurrent laryngé dans les anévrismes sacciformes du segment II (syndrome d'Ortner) ; identifier une éventuelle naissance de l'artère vertébrale gauche directement de l'aorte (importance dans le bilan avant endo-prothèse) ; repérage possible préthérapeutique de l'artère radiculo-médullaire antérieure d'Adamkiewicz (naissance habituelle de T8 à L2 gauche).

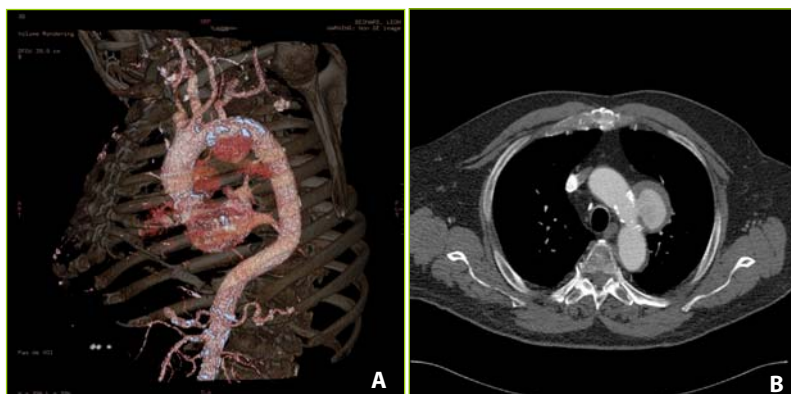


Fig. 1 – Anévrysme sacculaire de la crosse aortique en VRT (A) et en coupe axiale (B).

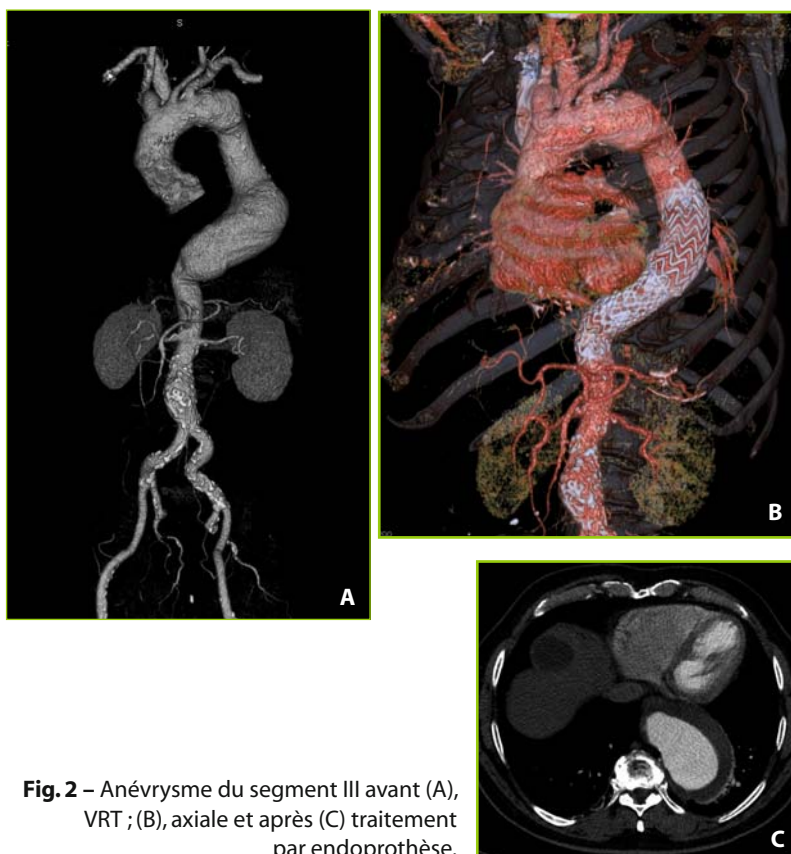


Fig. 2 – Anévrysme du segment III avant (A), VRT ; (B), axiale et après (C) traitement par endoprothèse.

Syndrome aortique aigu

On recherche une dissection, un hématome intramural (HIM) ou un ulcère pénétrant de l'aorte. Exploration systématique aortique complète et des artères iliaques/trépieds fémoraux.

- *Rôles de l'angioscanner* : Confirmer la dissection, préciser son type (A ou B), son extension à l'aorte en amont (anneau aortique) et en aval (aorte abdominales, iliaques), les diamètres aortiques, apprécier le caractère circulant ou non du faux chenal, préciser l'extension aux branches collatérales, la naissance des collatérales du vrai ou du faux chenal, rechercher des signes d'ischémie viscérale (myocardique, cérébrale, mésentérique, rénale), rechercher des orifices de sortie (interruption du voile intimal), rechercher des signes de rupture (hémopéricarde, hémomédiastin, hémothorax) (fig. 3). Porte d'entrée : 68 % aorte thoracique ascendante (3-4 cm en aval des sigmoïdes aortiques), 20 % aorte descendante, 10 % crosse, 2 % aorte abdominale.

- *Particularités* : Hyperdensité spontanée de l'hématome pariétal de l'aorte, sans brèche intimale, sans faux chenal circulant ; évolution possible vers une dissection classique. L'ulcère pénétrant peut évoluer vers un hématome intramural ou vers une dissection classique. Dans tous les cas (dissection, HIM, ulcère), évolution anévrysmale possible avec risque de rupture.

- *Pré-requis pour stent graft aorte thoracique* : Longueur minimale de 15 mm entre la lésion ou l'entrée de la dissection et les TSA ou le TC ; diamètre maximal de la zone d'ancrage aortique : 40 mm ; absence de thrombus circonférentiel ou d'athérome au niveau de la zone d'ancrage.

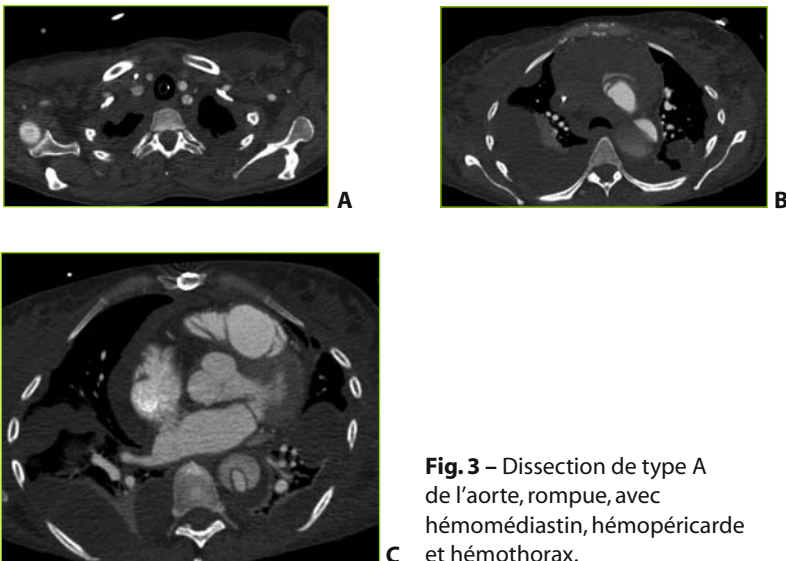


Fig. 3 – Dissection de type A de l'aorte, rompue, avec hémomédiastin, hémopéricarde et hémothorax.

Persistance de canal artériel avec HTAP sévère

L'exploration uniquement thoracique permet de visualiser le canal artériel persistant, de mesurer sa taille et sa longueur et d'apprécier l'HTAP en mesurant le diamètre du tronc de l'artère pulmonaire.

Bilan d'une hémoptysie

Il faut détecter les artères bronchiques pathologiques avant l'embolisation et visualiser l'origine du saignement (fig. 4). Exploration thoracique et abdominale haute (possibles collatérales systémiques non bronchiques naissant de l'aorte coeliaque).

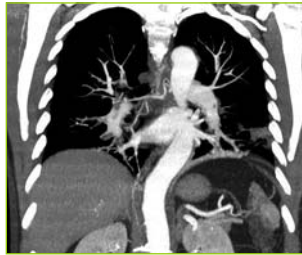

Fig. 4 – Hémoptysie. Artère bronchique droite dilatée.

Variante : le protocole « Triple rule out »

Il est proposé dans le bilan des douleurs thoraciques aiguës d'étiologie indéterminée. Le but est de réaliser une étude simultanée des artères pulmonaires, des artères coronaires et de l'aorte thoracique et ainsi de rechercher une embolie pulmonaire, une coronaropathie ou une dissection aortique. Discuté et non validé, il pourrait cependant trouver sa place dans les futures stratégies diagnostiques utilisant les scanners à 128 et 256 coupes par rotation.

- **Particularités** : Acquisition en général caudo-craniale des bases pulmonaires à la crosse incluse ; gating cardiaque ; temps de rotation minimale ; collimation minimale ; deux tâches de reconstructions : par exemple coronaires en champ de 15-22 cm, 0,6 mm/0,3 mm et aorte artères pulmonaires en champ de 35-42 cm, 2 mm/1 mm ou 1 mm/0,5 mm.

■ Aorte abdominale

Le protocole d'exploration de l'aorte abdominale est donné dans le tableau III.

Tableau III – Protocole d'exploration de l'aorte abdominale.

	Protocole 16 coupes	Protocole 64 coupes
Champ	Coupole la plus haute aux trépieds fémoraux	<i>idem</i>
Détection de bolus	Aorte sus-coélique Démarrage à la vue ou seuil de densité	<i>idem</i>
Collimation	16 x 0,75 ou 16 x 0,625	64 x 0,5 ou 64 x 0,625
Épaisseur	1 à 2 mm	1 mm
Intervalle	Chevauchement de 30 à 50 %	Chevauchement de 30 à 50 %
Kilovoltage	120	100
Durée d'acquisition	15 à 20 s	10 à 15 s
Concentration du PDC	320 à 400 mg I/mL	320 à 400 mg I/mL
Volume produit de contraste	1 à 1,5 mL/kg Au mieux bolus pulsé par sérum physiologique Règle : durée d'injection = durée d'acquisition + 5	1 mL/kg Avec bolus pulsé par sérum physiologique Règle : durée d'injection = durée d'acquisition + 5
Débit	4 mL/s	4 mL/s

Applications

Anévrisme de l'aorte abdominale

- *Rôle de l'angioscanner* : Confirmer l'anévrisme (augmentation du calibre de l'aorte de plus de 50 % de son diamètre d'origine avec perte de parallélisme des bords) ; rechercher des signes de fissuration/rupture (hématome péri-anévrysmal, rétropéritonéal) ; localiser l'anévrisme, préciser sa taille, son extension, rechercher une thrombose, une gangue inflammatoire, calculer les diamètres et longueurs des collets supérieur et inférieur, calculer les diamètres et longueurs des artères iliaques primitives et externes (en vue d'un éventuel traitement par endoprothèse couverte).

- *Particularités* : Anévrisme sacciforme : évoquer un anévrisme mycotique (fig. 5) ; si gangue inflammatoire : faire une étude des voies excrétrices urinaires (temps tardif d'uro-scanner à 8 minutes) pour rechercher une compression urétérale avec retentissement sur le haut appareil.

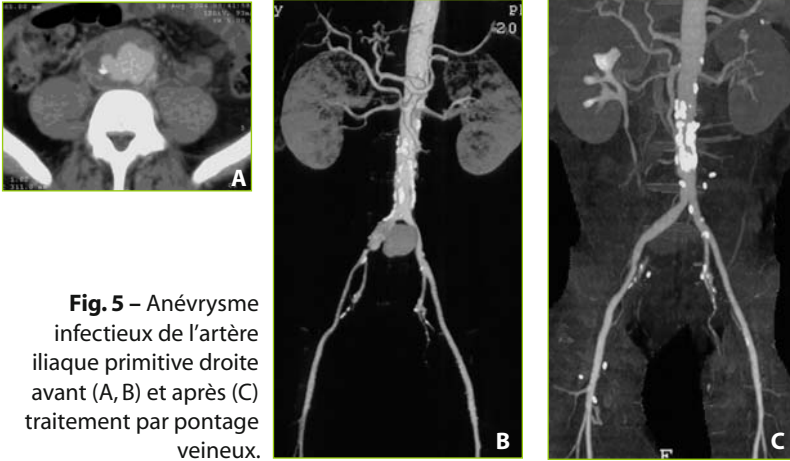


Fig. 5 – Anévrisme infectieux de l'artère iliaque primitive droite avant (A,B) et après (C) traitement par pontage veineux.

Ischémie mésentérique

- *Rôle de l'angioscanner* : Mise en évidence des signes de souffrance ischémique du côlon et/ou du grêle (amincissement pariétal, défaut de rehaussement, pneumatose pariétale, aéroportie) et recherche d'une sténose serrée d'au moins deux axes digestifs, d'une thrombose ou d'une embolie au niveau des artères mésentériques (fig. 6).

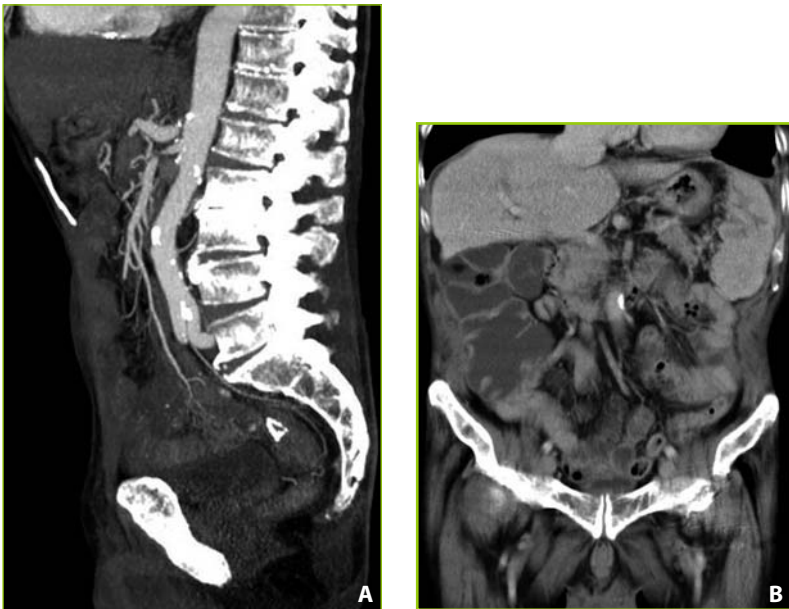

Fig. 6 – Ischémie colique droite. Sténoses serrées de l'artère mésentérique supérieure et du tronc cœliaque.

- *Particularités* : Nécessité de deux acquisitions, l'une au temps artériel et la seconde au temps portal (différencier ischémie d'origine artérielle et ischémie d'origine veineuse) ; rechercher systématiquement une ischémie rénale associée (si étiologie embolique).

Traumatisme abdomino-pelvien

- *Rôle de l'angioscanner* : Rechercher des signes d'hémorragie active au temps artériel pouvant conduire à l'indication d'une embolisation en urgence (rate, foie, reins).

Hémorragies digestives

- *Rôle de l'angioscanner* : Rechercher une flaque hémorragique, un faux anévrisme au temps artériel ; rechercher une angiodysplasie au temps portal.

Anévrismes des artères viscérales

- *Rôle de l'angioscanner* : Localiser l'anévrisme ou le faux anévrisme, préciser sa taille, le diamètre de l'artère en amont et en aval, avant décision thérapeutique (embolisation sélective par coils ou endoprothèse couverte).

■ Artères des membres inférieurs

Le protocole d'exploration des artères des membres inférieurs est donné dans le tableau IV.

Tableau IV – Protocole d'exploration des artères des membres inférieurs.

	Protocole 16 coupes	Protocole 64 coupes
Champ	Coupole la plus haute aux pieds	<i>idem</i>
Détection de bolus	Aorte abdominale sus-coélique	<i>idem</i>
	Démarrage à la vue ou seuil de densité	
Collimation	16 x 0,75 ou 16 x 0,625	64 x 0,5 ou 64 x 0,625
Épaisseur	1 à 2 mm	Minimale
Intervalle	Chevauchement de 30 à 50 %	Chevauchement de 30 à 50 %
Kilovoltage	120	100
Durée d'acquisition	30 à 40 s	30 à 40 s
Concentration du PDC	320 à 400 mg I/mL	320 à 400 mg I/mL
Volume produit de contraste	2 mL/kg sans dépasser 140 mL	1,5 mL/kg
	Au mieux bolus pulsé par sérum physiologique	Avec bolus pulsé par sérum physiologique
Débit	4 mL/s	4 mL/s

Applications

L'exploration se fait en cas d'ischémie artérielle des membres inférieurs (fig. 7 et 8).

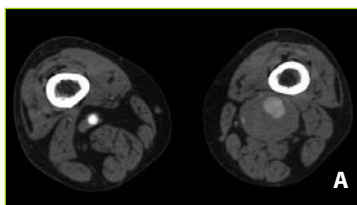


Fig. 7 – Ischémie du membre inférieur gauche.
Anévrysme poplité partiellement thrombosé.
Coupe axiale (A) et reconstruction MIP (B)

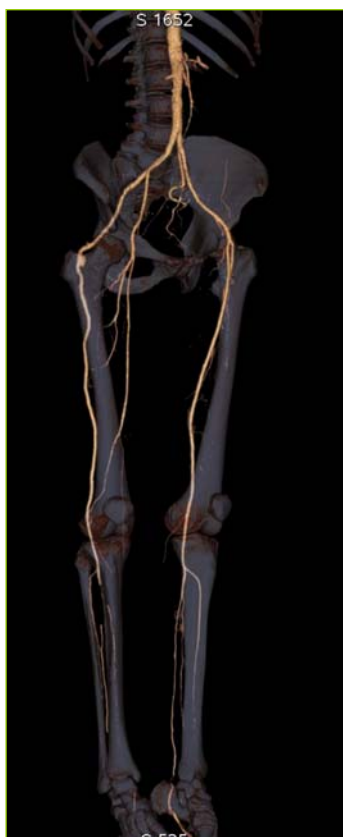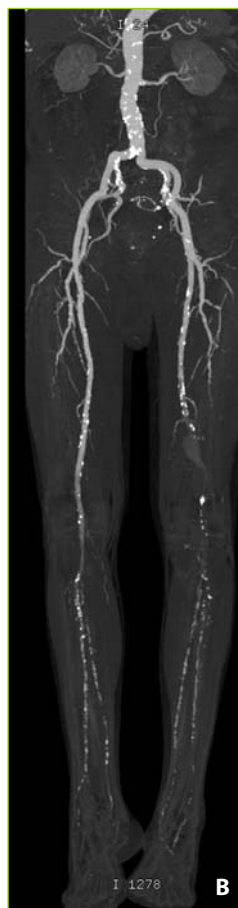


Fig. 8 – Angioscanner en reconstruction VRT. Anévrysme sur artère sciatique droite persistante, compliquée d'une ischémie par embolies distales.

Ischémie critique

• *Définition* : Douleurs permanentes évoluant depuis au moins 2 semaines et/ou troubles trophiques, associées à des pressions distales très abaissées (< 50 mmHg à la cheville ou < 30 mmHg au gros orteil).

• *Risque* : Elle met en péril un membre ou une partie de membre.

• *Rôle de l'angioscanner* : Faire le bilan des lésions proximales et distales et identifier au moins un axe artériel distal pontable ou recanalisable. Identifier une éventuelle lésion artérielle à potentiel emboligène (anévrisme, plaque ulcérée).

• *Particularités* : Rechercher systématiquement les lésions menaçantes (anévrisme notamment poplité pouvant compromettre le lit distal par embolies ; lésions sténo-occlusives de l'axe principal et de sa principale collatérale, notamment trépid femoral).

Ischémie aiguë

• *Définition* : Ischémie brutale installée depuis moins de 2 semaines.

• *Risque* : Paralysie sensitivo-motrice définitive, nécrose musculaire avec altérations métaboliques et rénales irréversibles.

• *Rôle de l'angioscanner* : Indiqué uniquement dans les ischémies aiguës non immédiatement menaçantes (« subaiguës ») ou irréversibles (pour préciser le niveau d'amputation). Aucune indication dans les ischémies aiguës immédiatement menaçantes (bloc opératoire sans délai avec réalisation d'une artériographie sur table). Préciser le mécanisme (embolique ou thrombose) et orienter vers une étiologie (tableau V). Indiquer le niveau d'occlusion et faire le bilan des suppléances.

Tableau V – Étiologies des ischémies aiguës.

Embolies d'origine cardiaque	– Trouble du rythme (fibrillation auriculaire)
	– Infarctus du myocarde à la phase aiguë (trouble du rythme, thrombus intracardiaque) ou tardive (anévrisme ventriculaire)
	– Valvulopathies mitrales, aortiques ; prothèses valvulaires
	– Endocardite, myocardiopathie, tumeurs cardiaques

Embolies d'origine artérielle	<ul style="list-style-type: none"> – Plaque d'athérome ulcérée – Embolies de cholestérol – Anévrisme artériel aortique, iliaque, poplité – Embolie paradoxale
Thrombose sur artère pathologique	<ul style="list-style-type: none"> – Artériopathie chronique oblitérante – Thrombose sur pontage, sur stent – Maladie de Buerger – Dissection aortique
Thrombose sur artère saine	<ul style="list-style-type: none"> – Hypercoagulabilité (syndrome des antiphospholipides, homocystinurie) – Compressions extrinsèques (pièges vasculaires, kyste adventiciel poplité) – Iatrogène : cathétérisme, ergotisme, thrombopénie induite par l'héparine (TIH) – Oblitération fonctionnelle (phlegmatia caerulea) – Traumatisme

■ Troncs supra-aortiques

Le protocole d'exploration des troncs supra-aortiques est donné dans le tableau VI.

Tableau VI – Protocole d'exploration des troncs supra-aortiques.

	Protocole 16 coupes	Protocole 64 coupes
Champ	Aorte ascendante au cercle de Willis inclus	<i>idem</i>
Détection de bolus	Aorte ascendante Démarrage à la vue ou seuil de densité	<i>idem</i>
Collimation	16 x 0,75 ou 16 x 0,625	64 x 0,5 ou 64 x 0,625
Épaisseur	1 mm	1 mm
Intervalle	Chevauchement de 30 à 50 %	Chevauchement de 30 à 50 %
Kilovoltage	120	100
Durée d'acquisition	15 secondes	10 à 15 secondes
Concentration du PDC	320 à 400 mg I/mL	320 à 400 mg I/mL
Volume produit de contraste	1 mL/kg Au mieux bolus pulsé par sérum physiologique	1 mL/kg ou moins Avec bolus pulsé par sérum physiologique
Débit	4 mL/s	4 mL/s

Applications

Accident vasculaire cérébral ischémique (AVCI)

- *Rôle de l'angioscanner* : En alternative à l'angiographie par résonance magnétique (ARM) ; indication en urgence si AVCI au stade aigu en cas de suspicion de dissection carotidienne (surtout si syndrome de Claude Bernard-Horner) ou de sténose serrée carotidienne ou si accidents ischémiques transitoires répétés (recherche d'une lésion carotidienne emboligène) (fig. 9).

- *Particularités* : Analyse des coupes axiales pour rechercher un hématorme pariétal (dissection) ou pour caractériser une lésion athéromateuse (hypodensité des plaques lipidiques, ulcération) ; angioscanner moins performant que l'ARM pour l'exploration des artères vertébrales. Exploration possible de l'aorte thoracique pour rechercher une plaque emboligène de la crosse.

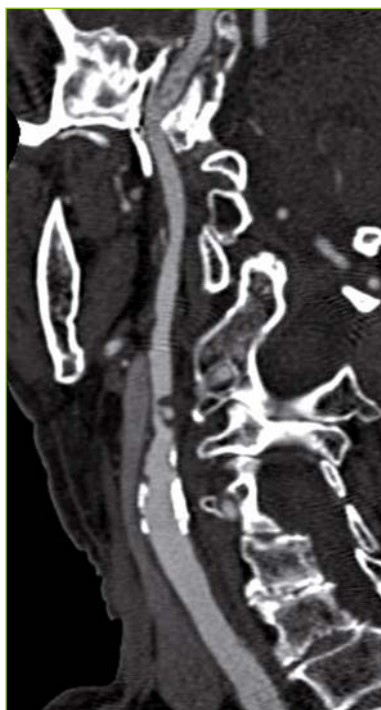

Fig. 9 – Angioscanner carotidien. Reconstruction MPR dans l'axe de l'artère. Plaquer ulcérée de la carotide interne.

Plaie artérielle cervicale

- *Rôle de l'angioscanner* : Rechercher une plaie vasculaire sous la forme d'un faux anévrisme ou d'une fistule artério-veineuse, avant traitement endovasculaire ou chirurgical.

Douleur thoracique :

Protocoles d'acquisition en scanner et grilles de lecture

K. Warin-Fresse, G. Fau et P.-D. Crochet

Devant une douleur thoracique, la gamme diagnostique est large, allant de l'urgence mettant en jeu le pronostic vital à des étiologies moins graves. Le but de ce chapitre est d'aider le radiologue dans le choix du protocole de scanner à utiliser en urgence devant une douleur thoracique en fonction de l'orientation diagnostique, la place du scanner faisant l'objet d'un autre chapitre.

D'emblée, nous excluons de ce chapitre les douleurs thoraciques entrant dans le champ des syndromes coronariens aigus à haut risque (syndrome coronaire aigu avec sus-décalage du segment ST). Les recommandations européennes préconisent la réalisation d'une coronarographie associée, si nécessaire, à un geste d'angioplastie sur les artères coronaires.

Les protocoles sont donnés à titre indicatif, en fonction de l'hypothèse diagnostique du clinicien, fondée sur les examens préalables déjà réalisés. Le scanner est demandé pour confirmer le diagnostic mais parfois il est aussi amené à le réorienter. Dans certaines situations où les orientations diagnostiques sont floues, le radiologue doit prévoir un protocole lui permettant de couvrir les différents diagnostics possibles.

Ainsi, cinq protocoles sont exposés avec une grille de lecture globale et ses points importants en fonction de l'objectif principal : un protocole d'exploration des artères pulmonaires et ses branches, un protocole d'exploration de l'aorte et ses collatérales, un protocole « mixte », un protocole d'exploration des artères coronaires et protocole dénommé « Triple rule out », principalement utilisé aux États-Unis, mais dont la place reste controversée en Europe du fait de la différence de prise en charge des patients entre les deux continents.

Exploration des artères pulmonaires et de ses branches

■ Indication clinique

Suspicion d'embolie pulmonaire aiguë.

■ Technique d'acquisition

Patient :

- voie d'abord si possible antébrachiale droite (ou gauche) ;
- décubitus dorsal ;
- bras au-dessus de la tête ;
- apnée au cours des acquisitions.

Scanner multicoupes :

- scout view face/profil ;
- acquisition cranio-caudale ;
- volume exploré : des apex jusqu'aux bases pulmonaires.

La 1^{re} acquisition se fait sans injection en basse dose. La 2^e acquisition non synchronisée à l'ECG se fait avec injection d'un bolus iodé :

- produit de contraste (PDC) iodé 400 mgI/mL d'iode ;
- injection biphasique 50 à 60 cc de PDC à 4 cc/s suivie de 30 cc de sérum physiologique à 4 cc/s ;
- phase de surveillance avec zone de détection de bolus (ROI) dans la veine cave supérieure (VCS) ;
- lancer l'acquisition dès que le PDC apparaît dans la VCS.

■ Post-traitement

Le post-traitement consiste en :

- lecture sur les coupes natives ;
- fenêtrage -100 à 1 000 UH ;
- puis reconstructions 2D, 3D, MIP et MPR.

■ Grille de lecture

La grille de lecture de l'exploration des artères pulmonaires et de ses branches est donnée dans le tableau I.

Tableau I – Grille de lecture de l'exploration des artères pulmonaires et de ses branches.

<i>Parenchyme pulmonaire</i>	Analyse segment par segment Œdème interstitiel prédominant : Épaississement des septa interlobulaires, du tissu conjonctif sous-pleural et péribronchovasculaire Hyperdensité en verre dépoli Œdème alvéolaire prédominant : Condensation alvéolaire en motte ou confluyente ± bronchogramme aérique (20 à 30 %) La présence de signes scanographiques d'œdème pulmonaire doit faire différer l'injection de produit de contraste iodé. Tumeurs
<i>Bronches</i>	Dilatations des bronches Tumeurs
<i>Plèvre</i>	Épanchement liquidien, aérique Épaississement, calcifications
<i>Aorte</i>	Paroi : épaississement pariétal athéromateux, calcifications, hématome pariétal, ulcère pariétal, flap, déchirure, faux anévrisme, diamètre, dysharmonie de calibre Espace péri-aortique : épanchement, hématome Collatérales bronchiques
<i>Artères pulmonaires</i>	Hypodensités intravasculaires centrales ou marginales, silhouettées par le produit de contraste. Les angles de raccordement entre le thrombus et la paroi vasculaires sont aigus Occlusion complète d'une section vasculaire
<i>Médiastin</i>	Ganglion, œsophage, infiltration, tumeur
<i>Cœur</i>	Cavités : taille, thrombus Myocarde : infarctus Péricarde : épanchement, épaississement
<i>Paroi thoracique</i>	Osseuse, musculaire, espaces scaléniques

Exploration de l'aorte et ses branches collatérales

■ Indication clinique

Suspicion de syndrome aortique aigu (dissection, hématome aortique disséquant, ulcération aortique), de rupture isthmique traumatique, de fissuration ou de rupture d'anévrisme de l'aorte thoracique, d'hémoptysies.

■ Technique d'acquisition

Patient :

- voie d'abord si possible antébrachiale droite (ou gauche) ;
- décubitus dorsal ;
- bras au-dessus de la tête ;
- apnée au cours des acquisitions.

Scanner multicoupes :

- scout view face/profil ;
- acquisition cranio-caudale ;
- acquisition des apex pulmonaires jusqu'à la bifurcation iliaque.

La 1^{re} acquisition se fait sans injection en basse dose. La 2^e acquisition non synchronisée à l'ECG se fait avec injection d'un bolus iodé :

- PDC iodé 400 mgI/mL d'iode ;
- injection biphasique 70 à 80 cc de PDC à 4 cc/s suivie de 30 cc de sérum physiologique à 4 cc/s ;
- phase de surveillance avec ROI dans l'aorte thoracique ascendante ;
- lancer l'acquisition quand la densité dans l'aorte thoracique descendante est à 150 UH ;
- \pm acquisition tardive une minute après l'injection basse dose ;
- \pm acquisition synchronisée à l'ECG avec réinjection d'un bolus iodé en cas de doute sur une dissection de l'aorte thoracique ascendante.

■ Post-traitement

Le post-traitement consiste en :

- lecture sur les coupes natives ;
- fenêtrage - 100 à 1 000 UH ;
- puis reconstructions 2D 3D MIP, MPR.

■ Grille de lecture

La grille de lecture de l'exploration de l'aorte et de ses branches collatérales est donnée dans le tableau II.

Tableau II – Grille de lecture de l’exploration de l’aorte et de ses branches collatérales.

<i>Parenchyme pulmonaire</i>	Analyse segment par segment Hémorragie intra-alvéolaire : zone de condensation alvéolaire plus ou moins cernée par une image en verre dépoli, nombre de segments concernés par les zones de condensation alvéolaire Tumeurs
<i>Bronches</i>	Dilatations des bronches Tumeurs
<i>Plèvre</i>	Épanchement liquidien, aérique Épaississement, calcifications
<i>Aorte</i>	Paroi : épaississement pariétal athéromateux, calcifications, hématome pariétal, ulcère pariétal, flap, déchirure, faux anévrisme, diamètre, dysharmonie de calibre Espace péri-aortique : épanchement, hématome Collatérales bronchiques : flaque de produit de contraste <hr/> Dissection aortique aiguë : Flap intimal confirmant le diagnostic Extension du vrai et du faux chenal Classification de Stanford de la dissection : type A (atteinte de l’aorte ascendante que la dissection soit anté- ou rétrograde) ou type B (atteinte que de l’aorte thoracique descendante) Perméabilité des chenaux Localisation de la porte d’entrée et des portes de réentrée s’il y en a Phénomènes de compression dynamique ou statique des branches collatérales et de leur retentissement d’aval des organes vascularisés par ces branches Diamètres aortiques <hr/> Rupture isthmique traumatique : Zone de rupture isthmique : faux anévrisme, déchirure pariétale aortique, irrégularité de la paroi aortique, dysharmonie de calibre ou image de pseudo-coarctation avec diminution de calibre en regard de la déchirure pariétale <hr/> Hématome pariétal aortique : Il correspond à la présence de sang non circulant dans la paroi aortique, sans flap intimal et sans plaie intinale et provoque une dissection non circulante de la paroi aortique Épaississement pariétal aortique hyperdense plus ou moins circonférentiel à bords réguliers Classification de Stanford

Fissuration ou rupture d'anévrisme de l'aorte thoracique : Anévrisme de l'aorte thoracique (> 50 mm)
Fuite de produit de contraste péri-aortique
Hémoptysies : Recherche de l'étiologie : tumeur, dilatation des bronches, tuberculose
Recherche de la localisation et appréciation de l'importance du saignement :
 – zone de condensation alvéolaire plus ou moins cernée par une image en verre dépoli ;
 – nombre de segments concernés par les zones de condensation alvéolaire ;
 – provenance artérielle bronchique ou systémique (90 %) ou pulmonaire (10 %) sous forme d'une flaque de produit de contraste ou la visualisation d'un faux anévrisme artérielle pulmonaire

<i>Artères</i>	Flaque de produit de contraste
<i>pulmonaires</i>	Visualisation d'un faux anévrisme artérielle pulmonaire
<i>Médiastin</i>	Ganglion, œsophage, infiltration, tumeur
<i>Cœur</i>	Cavités : taille, thrombus Myocarde : infarctus Péricarde : épanchement, épaissement
<i>Paroi thoracique</i>	Osseuse, musculaire, espaces scaléniques
<i>Sous-diaphragmatique</i>	Dôme hépatique, surrénales

Protocole « mixte »

■ Indications cliniques

Les diagnostics tomodensitométriques possibles des douleurs thoraciques non cardiaques en urgence, outre ceux déjà évoqués, sont :

- une pneumopathie ;
- une pleurésie ;
- un pneumothorax ;
- un corps étranger ;
- une rupture de l'œsophage ;
- une tumeur pulmonaire, pleurale, pariétale, médiastinale ;
- une fracture de côtes.

■ Technique d'acquisition

Patient :

- voie d'abord si possible antébrachiale droite ou gauche ;
- décubitus dorsal ;
- bras au-dessus de la tête ;
- apnée au cours des acquisitions.

Scanner multicoupes :

- scout view face/profil ;
- acquisition cranio-caudale ;
- volume exploré : des apex pulmonaires jusqu'aux surrénales.

La 1^{re} acquisition se fait sans injection en basse dose. La 2^e acquisition non synchronisé à l'ECG se fait avec injection d'un bolus iodé :

- PDC iodé 300 mgI/mL d'iode ;
- injection monophasique 1,5 cc/kg de PDC à 3 cc/s ;
- début d'acquisition 25 secondes après le départ de l'injection.

■ Post-traitement

Le post-traitement consiste en :

- lecture sur les coupes natives ;
- fenêtrage -100 à 1 000 UH ;
- puis reconstructions 2D, 3D, MIP et MPR.

■ Grille de lecture

La grille de lecture générale (tableau III) permet une lecture systématique du scanner de thorax.

Tableau III – Grille de lecture de l'exploration du protocole mixte.

<i>Parenchyme pulmonaire</i>	Analyse segment par segment La présence de signes TDM d'œdème pulmonaire doit faire différer l'injection de produit de contraste iodé Parenchyme Tumeurs
<i>Bronches</i>	Analyse selon la classification de Boyden Dilatations des bronches Tumeurs
<i>Plèvre</i>	Pariétale, viscérale, diaphragmatique Épanchement liquidien, aérique Épaississement, calcifications

<i>Aorte</i>	Parioi : épaississement pariétal athéromateux, tissulaire, calcifications, hématome pariétal, ulcère pariétal, flap, déchirure, faux anévrisme, diamètre, dysharmonie de calibre Espace péri-aortique : épanchement, hématome Collatérales bronchiques
<i>Artères pulmonaires</i>	Analyse selon la classification de Boyden
<i>Médiastin</i>	Ganglion, œsophage, infiltration, tumeur
<i>Cœur</i>	Cavités : taille, thrombus Myocarde : infarctus Péricarde : épanchement, épaississement
<i>Parioi thoracique</i>	Osseuse, musculaire, espaces scaléniques
<i>Sous-diaphragmatique</i>	Dôme hépatique, surrénales

Exploration des artères coronaires

■ Indication clinique

Elle se fait sur une douleur thoracique atypique stable suspecte d'angor de bas risque. Il peut y avoir des indications ponctuelles après coronarographie dans un syndrome coronarien aigu.

■ Technique d'acquisition

Patient :

- voie d'abord si possible antébrachiale droite ou gauche ;
- décubitus dorsal ;
- bras au-dessus de la tête ;
- apnée au cours des acquisitions ;
- ECG 4 dérivations ;
- utilisation de β -bloquant intraveineux si la fréquence cardiaque (FC) est supérieure à 65-70 battements par minute :
 - en dehors des contre-indications usuelles (les principales étant une altération de la fraction d'éjection ventriculaire gauche $\geq 45\%$, un asthme ou une bronchopathie obstructive, une artériopathie des membres inférieurs et des troubles de la conduction auriculo-ventriculaire) ;
 - en bolus de 5 mg IV lente (Ténormine® 5 mg) jusqu'à ce que la FC soit $\leq 60/\text{min}$ avec un maximum de 15 mg.

Scanner multicoupes :

- scout view face/profil ;
- acquisition cranio-caudale ;
- volume exploré : cœur (± la crosse aortique si antécédent de pontages aorto-coronariens ± l'origine des artères thoraciques internes si antécédent de pontage artériel) ;

- ± en mode prospectif, si l'option est disponible.

L'acquisition synchronisée à l'ECG se fait avec injection d'un bolus iodé :

- PDC iodé 320 mgI/mL d'iode ;
- injection triphasique 50 à 60 cc de PDC à 5,5 cc/s suivie d'un mélange de 20 cc PDC iodé et 20 cc de sérum physiologique à 4 cc/s puis de 20 cc sérum physiologique pur à 4 cc/s ;
- phase de surveillance avec 2 ROI, un dans l'aorte thoracique ascendante, l'autre dans le tronc de l'artère pulmonaire (AP) ;
- lancer l'acquisition juste avant le croisement des deux courbes de rehaussement (lorsque la densité dans le tronc de l'AP est égale à celle de l'aorte thoracique ascendante).

Post-traitement

Le post-traitement consiste en :

- lecture sur les coupes natives ;
- fenêtrage -100 à 1 000 UH ;
- puis reconstructions des artères coronaires en mode curviligne et en vue luminale, MIP, VR.

Grille de lecture

La grille de lecture de l'exploration de l'aorte et de ses branches collatérales est donnée dans le tableau IV.

Tableau IV – Grille de lecture de l'exploration des artères coronaires.

<i>Parenchyme pulmonaire</i>	Analyse segment par segment La présence de signes TDM d'œdème pulmonaire doit faire différer l'injection de produit de contraste iodé Parenchyme Tumeurs
<i>Bronches</i>	Analyse selon la classification de Boyden Dilatations des bronches Tumeurs

<i>Plèvre</i>	Pariétale, viscérale, diaphragmatique Épanchement liquidien, aérique Épaississement, calcifications
<i>Aorte</i>	Paroi : épaississement pariétal athéromateux, tissulaire, calcifications, hématome pariétal, ulcère pariétal, flap, déchirure, faux anévrisme, diamètre, dysharmonie de calibre Espace péri-aortique : épanchement, hématome Collatérales bronchiques
<i>Artères pulmonaires</i>	Analyse selon la classification de Boyden
<i>Médiastin</i>	Ganglion, œsophage, infiltration, tumeur
<i>Cœur</i>	Artères coronaires analyse en en 15 segments : dominance coronaire, anomalie d'origine, de trajet, de distribution, calcifications, évaluation des sténoses, anévrisme, dissection, caractérisation de plaque, stent, circulation collatérale, analyse des pontages aorto-coronariens artériels et veineux Cavités : taille, thrombus Myocarde : infarctus Péricarde : épanchement, épaississement ± analyse fonctionnelle si acquisition rétrospective : fraction d'éjection ventriculaire gauche et droite, contraction segmentaire ventriculaire gauche et droite
<i>Paroi thoracique</i>	Osseuse, musculaire, espaces scaléniques
<i>Sous-diaphragmatique</i>	Dôme hépatique, surrénales

Protocole « Triple rule out »

■ Indication clinique

Cette situation est rencontrée dans les pays anglo-saxons ne disposant pas de la filière spécifique des urgences cardiologiques et où le tri des patients aux urgences est fondamental. Ce protocole ne doit donc pas constituer la référence pratique utilisée en Europe. L'objectif est de rechercher au cours d'une même acquisition tomodensitométrique l'embolie pulmonaire, les syndromes aortiques aigus et une coronaropathie.

■ Technique d'acquisition

Patient :

- voie d'abord si possible antébrachiale droite ou gauche ;
- décubitus dorsal ;
- bras au-dessus de la tête ;
- apnée au cours des acquisitions ;
- ECG 4 dérivations ;
- utilisation de β -bloquant intraveineux si la fréquence cardiaque (FC) est supérieure à 70/m :
 - en dehors des contre-indications usuelles (les principales étant une altération de la fraction d'éjection ventriculaire gauche ≤ 45 %, un asthme ou une bronchopathie obstructive, une artériopathie des membres inférieurs et des troubles de la conduction auriculo-ventriculaire) ;
 - en bolus de 5 mg IV lente (Ténormine® 5 mg) jusqu'à ce que la FC soit ≤ 60 /min avec un maximum de 15 mg.

Scanner multicoupes :

- scout view face/profil ;
- volume exploré : des bases pulmonaires jusqu'à 2 cm au-dessus de la crosse de l'aorte ;

- \pm en mode prospectif, si l'option est disponible.

La 1^{re} acquisition non synchronisée à l'ECG, afin de déterminer le temps de transit d'opacification maximum de l'aorte thoracique ascendante, se fait avec :

- PDC iodé 320 mg I/mL d'iode ;
- injection biphasique 20 cc de PDC à 5 cc/s suivie de 50 cc sérum physiologique pur à 5 cc/s.

La 2^e acquisition synchronisée à l'ECG se fait avec injection d'un bolus iodé :

- acquisition caudo-craniale ;
- PDC iodé 320 mg I/mL d'iode ;
- injection triphasique 10 cc de PDC à 5 cc/s suivie de 30 cc PDC iodé à 3 cc/s puis de 50 cc sérum physiologique 3 cc/s ;
- début de l'acquisition 5 secondes après l'obtention du pic de rehaussement dans l'aorte thoracique ascendante.

■ Post-traitement

Le post-traitement consiste en :

- lecture sur les coupes natives ;
- fenêtrage -100 à 1 000 UH ;
- puis reconstructions 2D 3D MIP, MPR ;
- et reconstructions des artères coronaires en mode curviligne et en vue luminale, MIP, VR.

■ Grille de lecture

La grille de lecture du protocole « Triple rule out » est donnée dans le tableau V.

Tableau V – Grille de lecture du protocole « Triple rule out ».

<i>Parenchyme pulmonaire</i>	Analyse segment par segment La présence de signes TDM d'œdème pulmonaire doit faire différer l'injection de produit de contraste iodé Parenchyme Tumeurs
<i>Bronches</i>	Analyse selon la classification de Boyden Dilatations des bronches Tumeurs
<i>Plèvre</i>	Pariétale, viscérale, diaphragmatique Épanchement liquidien, aérique Épaississement, calcifications
<i>Aorte</i>	Paroi : épaississement pariétal athéromateux, tissulaire, calcifications, hématome pariétal, ulcère pariétal, flap, déchirure, faux anévrisme, diamètre, dysharmonie de calibre. Espace péri-aortique : épanchement, hématome Collatérales bronchiques
<i>Artères pulmonaires</i>	Analyse selon la classification de Boyden
<i>Médiastin</i>	Ganglion, œsophage, infiltration, tumeur

<i>Cœur</i>	Artères coronaires analyse en 15 segments : dominance coronaire, anomalie d'origine, de trajet, de distribution, calcifications, évaluation des sténoses, anévrisme, dissection, caractérisation de plaque, stent, circulation collatérale, analyse des pontages aorto-coronariens artériels et veineux Cavités : taille, thrombus Myocarde : infarctus Péricarde : épanchement, épaissement ± analyse fonctionnelle si acquisition rétrospective : fraction d'éjection ventriculaire gauche et droite, de la contraction segmentaire ventriculaire gauche et droite
<i>Paroi thoracique</i>	Osseuse, musculaire, espaces scaléniques
<i>Sous-diaphragmatique</i>	Dôme hépatique, surrénales

Références bibliographiques

- Grenier P (2006) Imagerie thoracique de l'adulte. Paris, Médecine-Science Flammarion 3^e ed.
- Hoffmann U, Pena A, Cury R *et al.* (2006) Cardiac CT in Emergency department patients with acute chest pain. *Radiographics* 26: 963-80
- Jacquier A, Chabbert V, Vidal V *et al.* (2004) Comment, quand et pourquoi réaliser une imagerie de l'aorte thoracique chez l'adulte. *J Radiol* 85: 854-69
- Vrachliotis T, Kostaki G, Haidary A *et al.* (2007) Atypical chest pain: coronary, aortic and pulmonary vasculature enhancement at biphasic single-injection 64-section CT angiography. *Radiology* 243: 368-76
- White S, Kuo D (2007) Chest pain in the emergency department: role of multidetector CT. *Radiology* 245: 672-81

Place du scanner devant une douleur thoracique

J.-P. Laissy, N. Pasi et J.-M. Serfaty

Le développement des nouvelles générations de scanners multi-détecteurs, capables d'évaluer de façon précise les artères coronaires, a promu l'intérêt de l'utilisation de ces systèmes pour fournir une évaluation diagnostique globale des patients présentant des douleurs thoraciques aiguës.

L'organisation de la prise en charge du syndrome coronarien aigu (SCA) en France, avec des accès directs dans les plateaux de cardiologie, fait que les indications du scanner sont très limitées face à la douleur thoracique aiguë par rapport aux autres pays d'Europe et aux États-Unis où le patient transite par les urgences (1). Dans ce cas en effet, la douleur thoracique est un enjeu important en termes de diagnostic et de prise en charge (2). Dans un registre américain récent du CDC (Centers for Disease Control and Prevention), les douleurs thoraciques représentaient environ 5,8/113 millions (5,1 %) des consultations en urgence et étaient la deuxième cause de symptômes rencontrés (3). En France, le scanner n'est indiqué devant une douleur thoracique suspecte d'une origine coronarienne qu'en seconde intention en cas d'examens clinique, biologiques, ECG et échocardiographique non concluants, *a fortiori* si une coronarographie s'est avérée normale.

Devant une douleur thoracique atypique

Lorsque la douleur thoracique est atypique, la place du scanner est alors illustrée par la nécessité d'identifier les causes graves de douleurs thoraciques, comme l'angine de poitrine, l'embolie pulmonaire et la dissection aortique, par rapport à des causes moins sérieuses. Le diagnostic le plus important est celui de maladie coronarienne, qui peut se manifester sous diverses formes, depuis l'angor stable jusqu'au syndrome coronarien aigu. Ce syndrome regroupe les formes les plus graves de maladie coronarienne symptomatiques, y compris l'infarctus aigu du myocarde, transmural ou non transmural et l'angor instable (4).

Dans les pays anglo-saxons ne disposant pas de la filière spécifique des urgences cardiologiques, le tri des patients aux urgences est fondamental. Un tri incorrect est fréquemment observé. Dans une étude (5) de plus de 10 000 patients avec douleurs thoraciques et symptômes associés évocateurs de maladie coronarienne, 19 (2,1 %) parmi 889 patients finalement diagnostiqués avec un infarctus myocardique aigu avaient été renvoyés au domicile de façon inappropriée. En outre, 2,3 % des patients avec angor instable n'avaient pas été admis à l'hôpital. Des taux encore plus élevés de diagnostic incorrect sont retrouvés dans diverses études américaines et européennes (6-8). À l'inverse, une proportion non négligeable de patients, chez qui il a été établi qu'ils n'avaient finalement pas de causes graves de douleurs thoraciques, avait été admise inutilement en observation, et en outre avait subi des investigations inappropriées (9).

Dans les douleurs thoraciques d'origine coronarienne, et notamment chez les patients présentant des symptômes atypiques, avec ECG non déterminant, les biomarqueurs sériques tels que la troponine ne sont souvent positifs que 6 heures après l'apparition des douleurs thoraciques au cours de l'infarctus du myocarde (10).

Malgré sa valeur, la triade conventionnelle (examen clinique, ECG, troponine) a plusieurs limites. Environ 20 % des patients ayant un SCA ont des douleurs thoraciques atypiques et certains patients qui ont un diagnostic final d'infarctus du myocarde n'ont aucune douleur thoracique. Jusqu'à 10 % des patients atteints d'infarctus du myocarde ont un ECG normal ou non spécifique. De plus, la troponine a une spécificité élevée d'infarctus du myocarde mais une faible sensibilité dans les heures initiales suivant l'apparition de la douleur thoracique (10-13).

C'est chez les patients qui ont quelques éventuels facteurs de risque et une histoire clinique atypique, avec un ECG normal ou montrant uniquement une modification non spécifique de l'onde T, que le scanner peut trouver

sa place. Les biomarqueurs chez ces patients sont normaux, du moins initialement. Ce groupe constitue un grand pourcentage de patients admis aux urgences, 28 % dans une étude, et qui ont davantage besoin d'une évaluation diagnostique précise (14).

Scanner thoracique : avec ou sans synchronisation ?

La synchronisation ECG apporte une valeur ajoutée pour l'exploration d'une douleur thoracique en urgence car elle autorise simultanément l'analyse de l'ensemble des structures thoraciques vitales, incluant les artères coronaires, les artères pulmonaires et l'aorte. La synchronisation permet en outre une analyse complète du myocarde. L'inconvénient est l'irradiation importante, actuellement jugulée par les nouvelles acquisitions séquentielles avec synchronisation prospective. La résolution spatiale des scanners actuels est environ le tiers de celle de la coronarographie et permet généralement la visualisation de vaisseaux supérieurs à 2 mm. Toutefois, la résolution temporelle actuelle du scanner reste substantiellement inférieure à celle de la coronarographie. Chez les patients ayant une fréquence cardiaque > 65/min, les β -bloquants sont souvent recommandés, afin de réduire le rythme cardiaque, ce qui n'est pas souvent faisable chez un patient dont on ne connaît pas bien le passé ni les traitements qu'il prend habituellement. De même, la nitroglycérine, utilisée pour vasodilater les artères coronaires, est rarement employée, sauf si l'on est sûr que le patient ne présente aucune contre-indication, comme l'hypotension (2).

L'injection intraveineuse à fort débit de produit de contraste, 5-6 mL/s, doit être discutée chez les patients à la fonction cardiaque altérée (du fait de l'importante charge osmotique).

Dans l'évaluation des lésions coronaires, la sensibilité et la spécificité des scanners 64-détecteurs ont des taux de plus de 80 % par rapport à la coronarographie, avec un pourcentage largement inférieur de segments non évaluables qu'avec les générations antérieures de scanners (15-17). En plus de l'évaluation des artères coronaires, le scanner cardiaque fournit des informations importantes sur la fonction myocardique. La paroi ventriculaire gauche est facilement évaluée si une série d'images (phases) est obtenue tout au long du cycle cardiaque. Les images télésystoliques et télédiastoliques permettent le calcul d'une fraction d'éjection ventriculaire gauche, avec une bonne corrélation ($r = 0,89-0,97$) comparativement aux autres techniques, particulièrement le ciné-IRM (18-20). Les anomalies de perfusion précoce du myocarde peuvent être visualisées (21, 22).

En plus de l'imagerie luminographique des coronaires, les scanners multi-détecteurs peuvent aussi être utilisés pour apprécier l'infiltration en calcium des coronaires sans injection (23), exceptionnellement dans le cadre de l'urgence (24).

La plupart des urgences cardiaques en France ne justifient donc pas d'examen scanner, en dépit de son intérêt, avec ou sans synchronisation ECG. En revanche, c'est un examen de première intention dans l'embolie pulmonaire et quasiment toujours dans la dissection aortique, sauf dans les centres disposant de chirurgie cardiaque où les patients ont une échographie transœsophagienne au bloc.

Dans les services d'urgence ne disposant pas d'une garde de cardiologie sur place, le scanner multi-détecteur a le potentiel de jouer un rôle de tri des patients avec une douleur thoracique possiblement d'origine cardiaque. Dans ce contexte, les résultats du scanner sont essentiels pour la décision de décharge du patient ou au contraire d'admission à l'hôpital ou de transfert rapide dans un centre spécialisé. Cette attitude est d'autant plus efficace que le patient a peu ou pas de facteurs de risques cardiovasculaires, connaissant la valeur prédictive négative élevée du scanner.

Le « Triple rule-out »

Les Anglo-Saxons prônent l'approche de « Triple rule-out » pour désigner la triade de maladie coronarienne, embolie pulmonaire et dissection aortique (25, 26). Plusieurs études qui favorisent une approche globale invoquent la capacité bien documentée du scanner multi-détecteur à fournir une évaluation simultanée de ces trois causes de douleurs thoraciques. Les indications du scanner synchronisé à l'ECG en urgence pourraient être valables chez des patients qui se présentent avec des symptômes non spécifiques, alors qu'elles ne sont pas de règle chez ceux consultant pour des symptômes typiquement d'origine cardiaque.

Un défi majeur dans la mise en œuvre de la stratégie du « Triple rule-out » est la nécessité d'élaborer un protocole de scanner qui permette de fournir à la fois des informations diagnostiques sur les coronaires et sur les autres vaisseaux thoraciques en utilisant un seul examen. Un tel algorithme exige un compromis entre le champ de vision restreint du scanner cardiaque, dont le protocole de couverture est en général limité, et le besoin d'un plus grand champ de vision et d'une plus grande couverture longitudinale, généralement utilisé pour englober l'ensemble du thorax.

Un aspect supplémentaire de ce protocole d'évaluation globale est la nécessité d'injecter un volume plus grand de produit de contraste pour avoir un rehaussement vasculaire suffisant simultanément dans les deux circulations droite et gauche pendant l'acquisition (27). L'utilisation d'un plus grand champ de vue induit que la visualisation des artères coronaires peut être un peu moins optimale qu'avec un coroscanner classique, même si une imagerie adéquate des coronaires est obtenue (28).

Les publications concernant la place du scanner aux urgences dans les douleurs thoraciques se multiplient avec les appareils disposant de plus de 40 détecteurs. Une étude récente (29) de 103 patients a montré que l'absence combinée de sténose coronarienne et de plaque athéroscléreuse prédit l'absence de SCA dans tous les cas (valeur prédictive négative, 100 %).

En utilisant un protocole de « Triple rule-out », Goldstein *et al.* (30) ont effectué une étude randomisée chez 197 patients atteints de douleur de poitrine aiguë à faible risque de SCA et ont comparé la sécurité, l'efficacité diagnostique et le coût du scanner 64-détecteurs avec la prise en charge diagnostique classique. Le scanner a immédiatement permis d'exclure ou d'identifier la maladie coronarienne comme source de douleurs thoraciques chez 75 % des patients. Les 25 % restants ont nécessité des explorations complémentaires en raison de lésions de gravité intermédiaire ou de scanner non contributif. La population était composée de patients à faible risque coronarien (aucun événement indésirable pendant les 6 mois de suivi). L'évaluation initiale par scanner a réduit le temps diagnostique à une moyenne de 3,4 heures par rapport à une moyenne de 15 heures avec l'approche diagnostique classique. Les patients dans le bras scanner de l'étude ont également exigé moins d'évaluations ultérieures en cas de douleur thoracique récurrente.

Cela démontre la faisabilité du scanner pour évaluer les douleurs thoraciques aux urgences et faciliter leur tri. Le groupe le plus approprié pour cette application concerne donc plutôt les patients à risque faible ou intermédiaire de SCA en raison de sa valeur prédictive négative élevée. Les conclusions des études publiées doivent être interprétées avec prudence du fait des petits effectifs de chacune d'elles, et correspondent à des pratiques de prise en charge de la douleur thoracique aux urgences assez différentes de la pratique française.

Une autre limite importante est la dose de rayonnements à laquelle les patients sont exposés au cours d'un scanner synchronisé de façon rétrospective à l'ECG. On estime que l'exposition au cours d'un scanner cardiaque dépasse 10 mSv pour une seule acquisition (31). Un protocole global de « Triple rule-out » est associé à une dose encore plus élevée par la couverture plus grande. La modulation de dose ou ECG pulsing est une méthode qui peut diminuer l'exposition de rayonnement jusqu'à 40 % (32). Les acquisitions séquentielles synchronisées de façon prospective à l'ECG (type *snapshot pulse* ou *step*

and shoot) sont en revanche moins irradiantes qu'un scanner thoracique non synchronisé (33).

Une troisième considération est l'impact économique de l'introduction du scanner dans l'algorithme de tri des douleurs thoraciques aux urgences. Une augmentation substantielle d'examens sera nécessairement accompagnée par des coûts plus élevés de soins. Toutefois, si le scanner se substitue à plusieurs autres examens, et en particulier, à la coronarographie, les coûts résultants peuvent rester stables ou diminuer.

Conclusion

Le scanner avec synchronisation ECG a un potentiel considérable pour rationaliser l'évaluation de la douleur thoracique aux urgences, mais des études complémentaires sont impératives afin d'établir son rôle précis. On peut d'ores et déjà cibler plusieurs situations dans le contexte du modèle de soins français. La douleur typique, avec ou sans modifications ECG, doit être envoyée sans tarder dans un centre spécialisé, après éventuelle thrombolyse préhospitalière si le délai paraît trop important. La douleur atypique, stable, avec ou sans modification ECG et enzymatique, chez un patient ayant des facteurs de risque cardiovasculaires, doit être transférée en urgence en milieu cardiologique. Ce n'est que secondairement que le scanner peut être indiqué. La douleur atypique stable, avec ou sans modification ECG et enzymatique, chez un patient n'ayant pas ou peu de facteurs de risque cardiovasculaires, est probablement la seule indication du scanner avec synchronisation ECG à l'heure actuelle.

Références

1. Stillman AE, Oudkerk M, Ackerman M *et al.* and the North American Society of Cardiac Imaging; European Society of Cardiac Radiology (2007) Use of multidetector computed tomography for the assessment of acute chest pain: a consensus statement of the North American Society of Cardiac Imaging and the European Society of Cardiac Radiology. *Int J Cardiovasc Imaging* 23: 415-27
2. White CS, Kuo D (2007) Chest pain in the emergency department: role of multidetector CT. *Radiology* 245: 672-81
3. McCraig LF, Burt CS (2005) National hospital ambulatory medical care survey: 2003 emergency department summary. *Advance Data from Vital and Health Statistics* No. 358. Hyattsville, Md: National Center for Health Statistics

4. Hochman JS, Tamis JE, Thompson TD (1999) Sex, clinical presentation, and outcome in patients with acute coronary syndromes. *N Engl J Med* 341: 226-32
5. Pope JH, Aufderheide TP, Ruthazer R *et al.* (2000) Missed diagnoses of acute cardiac ischemia in the emergency department. *N Engl J Med* 342: 1163-70
6. Goldman L, Kirtane AJ (2003) Triage of patients with acute chest pain and possible cardiac ischemia: the elusive search for diagnostic perfection. *Ann Intern Med* 139: 987-95
7. Christenson J, Innes G, McKnight D *et al.* (2004) Safety and efficiency of emergency department assessment of chest discomfort. *CMAJ* 170: 1803-7
8. Goodacre S, Nicholl J, Dixon S *et al.* (2004) Randomised controlled trial and economic evaluation of a chest pain observation unit compared with routine care. *BMJ* 328: 254-7
9. Swap CJ, Nagurney JT (2005) Value and limitations of chest pain history in the evaluation of patients with suspected acute coronary syndromes. *JAMA* 294: 2623-9
10. Achar SA, Kundu S, Norcross WA (2005) Diagnosis of acute coronary syndrome. *Am Fam Physician* 72: 119-26
11. Goodacre S, Locker T, Morris F, Campbell S (2002) How useful are clinical features in the diagnosis of acute, undifferentiated chest pain? *Acad Emerg Med* 9: 203-8
12. Zimetbaum PJ, Josephson ME (2003) Use of the electrocardiogram in acute myocardial infarction. *N Engl J Med* 348: 933-40
13. Balk EM, Ioannidis JP, Salem D, Chew PW, Lau J (2001) Accuracy of biomarkers to diagnose acute cardiac ischemia in the emergency department: a meta-analysis. *Ann Emerg Med* 37: 478-94
14. Meyer MC, Mooney RP, Sekera AK (2006) A critical pathway for patients with acute chest pain and low risk for short-term adverse cardiac events: role of outpatient stress testing. *Ann Emerg Med* 47: 435.e1-e3
15. Leschka S, Alkadhi H, Plass A *et al.* (2005) Accuracy of MSCT coronary angiography with 64-slice technology: first experience. *Eur Heart J* 26: 1482-7
16. Raff GL, Gallagher MJ, O'Neill WW, Goldstein JA (2005) Diagnostic accuracy of noninvasive coronary angiography using 64-slice spiral computed tomography. *J Am Coll Cardiol* 46: 552-7
17. Mollet NR, Cademartiri F, van Mieghem CA *et al.* (2005) High-resolution spiral computed tomography coronary angiography in patients referred for diagnostic conventional coronary angiography. *Circulation* 112: 2318-23
18. Raman SV, Shah M, McCarthy B, Garcia A, Ferketich AK (2006) Multi-detector row cardiac computed tomography accurately quantifies right and left ventricular size and function compared with cardiac magnetic resonance. *Am Heart J* 151: 736-44
19. Yamamuro M, Tadamura E, Kubo S *et al.* (2005) Cardiac functional analysis with multi-detector row CT and segmental reconstruction algorithm: comparison with echocardiography, SPECT, and MR imaging. *Radiology* 234: 381-90
20. Juergens KU, Grude M, Maintz D *et al.* (2004) Multi-detector row CT of left ventricular function with dedicated analysis software versus MR imaging: initial experience. *Radiology* 230: 403-10

21. Ko SM, Seo JB, Hong MK *et al.* (2006) Myocardial enhancement pattern in patients with acute myocardial infarction on two-phase contrast-enhanced ECG-gated multidetector-row computed tomography. *Clin Radiol* 61: 417-22
22. Hoffmann U, Millea R, Enzweiler C *et al.* (2004) Acute myocardial infarction: contrast-enhanced multi-detector row CT in a porcine model. *Radiology* 231: 697-701
23. Ohnesorge B, Flohr T, Fischbach R *et al.* (2002) Reproducibility of coronary calcium quantification in repeat examinations with retrospectively ECG-gated multisection spiral CT. *Eur Radiol* 12: 1532-40
24. Becker CR, Kleffell T, Crispin A *et al.* (2001) Coronary artery calcium measurement: agreement of multirow detector and electron beam CT. *AJR Am J Roentgenol* 176: 1295-8
25. Savino G, Herzog C, Costello P, Schoepf UJ (2006) 64 Slice cardiovascular CT in the emergency department: concepts and first experiences. *Radiol Med (Torino)* 111: 481-96
26. White CS, Kuo D, Kelemen M *et al.* (2005) Chest pain evaluation in the emergency department: can MDCT provide a comprehensive evaluation? *AJR Am J Roentgenol* 185: 533-40
27. Gallagher MJ, Raff GL (2008) Use of multislice CT for the evaluation of emergency room patients with chest pain: the so-called «triple rule-out». *Catheter Cardiovasc Interv* 71: 92-9
28. Jeudy J, White CS (2007) Evaluation of acute chest pain in the emergency department: utility of multidetector computed tomography. *Semin Ultrasound CT MR* 28: 109-14
29. Hoffmann U, Nagurney JT, Moselewski F *et al.* (2006) Coronary multidetector computed tomography in the assessment of patients with acute chest pain. *Circulation* 114: 2251-60
30. Goldstein JA, Gallagher MJ, O'Neill WW, Ross MA, O'Neil BJ, Raff GL (2007) A randomized controlled trial of multi-slice coronary computed tomography for evaluation of acute chest pain. *J Am Coll Cardiol* 49: 863-71
31. Trabold T, Buchgeister M, Kuttner A *et al.* (2003) Estimation of radiation exposure in 16-detector row computed tomography of the heart with retrospective ECG-gating. *Rofo* 175: 1051-5
32. Poll LW, Cohnen M, Brachten S, Ewen K, Modder U (2002) Dose reduction in multi-slice CT of the heart by use of ECG-controlled tube current modulation («ECG pulsing»): phantom measurements. *Rofo* 174: 1500-5
33. Earls JP, Berman EL, Urban BA *et al.* (2008) Prospectively gated transverse coronary CT angiography versus retrospectively gated helical technique: improved image quality and reduced radiation dose. *Radiology* 246: 742-53

Apport de l'IRM cardiaque dans la douleur thoracique aiguë

M.-A. Labeyrie, J. Marmursztejn, B. Daoud, S. Silvera, H. Gouya
et O. Vignaux

Introduction

Le syndrome coronarien aigu (SCA) est une pathologie fréquente et grave dont la prise en charge constitue un véritable problème de santé publique. Sa physiopathologie consiste en une thrombose sur plaque d'athérome instable, responsable de différents tableaux cliniques et pronostiques. La stratégie diagnostique repose initialement sur un triage des patients aux urgences ou au SMUR. Il est complété par un bilan complet de la maladie coronaire, en aval de la prise en charge thérapeutique immédiate, pour juger de la prise en charge la plus adaptée. L'IRM cardiaque, tout comme le coroscanner, est amenée à se développer pour guider cette stratégie.

■ Définition

Le SCA définit une des formes de présentation clinique de la maladie coronaire au même titre que l'angor stable, l'ischémie silencieuse, l'insuffisance cardiaque et la mort subite. Physiopathologiquement, il correspond à une ischémie myocardique secondaire à l'athérothrombose coronaire aiguë définie

par une maladie, l'athérosclérose coronaire, et un mécanisme, la thrombose sur plaque instable. La topographie de la sténose ou de l'occlusion, le degré de sténose, les phénomènes d'embolie secondaire, la présence d'une collatéralité ou d'autres sténoses expliquent les trois niveaux de gravité du SCA que sont l'angor instable (ischémie réversible), l'infarctus sans sus-décalage du segment ST (*non-ST-elevation myocardial infarction* ou « NSTEMI », ou « infarctus sous endocardique », ou encore « infarctus sans onde Q »), et l'infarctus avec sus-décalage du segment ST (*ST-elevation myocardial infarction* ou « STEMI », ou « infarctus transmural », ou encore « infarctus avec onde Q »).

■ Stratégie diagnostique

Une première phase préhospitalière, comprenant principalement une description des symptômes, un électrocardiogramme et éventuellement un dosage de la troponine, permet un triage rapide des patients en quatre catégories (tableaux I et II) : ceux devant faire l'objet d'une revascularisation myocardique immédiate ne justifiant d'aucun examen complémentaire préliminaire (suspicion de STEMI) ; ceux devant bénéficier rapidement après stabilisation médicamenteuse en unité de soin intensif de cardiologie d'une coronarographie, souvent suivie d'une revascularisation (suspicion de SCA à risque élevé) ; ceux pouvant bénéficier d'une simple exploration de la maladie coronaire en ambulatoire le plus souvent par épreuve fonctionnelle (suspicion de SCA à risque faible) ; ceux enfin chez qui le diagnostic de SCA est écarté. Cette démarche initiale comprend environ 2 % de faux négatif. La deuxième phase, hospitalière ou ambulatoire, repose donc sur la coronarographie, et/ou des tests fonctionnels de stress. Elle permet de confirmer le diagnostic de SCA, d'évaluer le risque coronaire et de déterminer la thérapeutique adaptée (tableaux I, II et fig. 1).

Tableau I – Probabilité diagnostique.

	Possible ou probable	Certain
SCA	Douleur thoracique ou perturbation ECG compatible (et) survenant au repos (ou) persistant plus de 30' (et) survenue il y a moins de 12 h	Se référer aux critères de STEMI, NSTEMI et angor instable
STEMI	SCA possible ou probable (et) sus-décalage persistant du segment ST (et) supérieur à 2 mm (1 mm en standard) (et) dans au moins 2 dérivations contiguës (ou) apparition d'un bloc de branche gauche	(et) cinétique ECG/troponine évocatrice d'ischémie ± reperfusion (et) hypokinésie segmentaire dans le même territoire (sténose coronaire significative)**

NSTEMI	SCA possible ou probable (et) absence de sus-décalage du segment ST (et) élévation de la troponine supérieure à 1,96 µg/dL	(et) cinétique ECG/troponine évocatrice d'ischémie +/- reperfusion (sténose coronaire significative)**
Angor instable	SCA possible ou probable (et) troponine normale à h0 et h4	Sténose coronaire supérieure à 70 % (en diamètre) dans le même territoire que les anomalies ECG (ou) test d'effort positif
Angor stable	Douleur thoracique ou perturbation ECG compatible (et) survenant pour des efforts intenses et constant (et) régressant au repos et sous TNT en moins de 30' (et) ≥ 2 crises, dont 1 fois il y a plus de 2 mois	Test d'effort caractéristique (sténose coronaire significative)*

*La sténose coronaire significative supérieure à 70 % est un critère suffisant mais pas nécessaire.

**La sténose coronaire significative supérieur à 70 % et au cas par cas pour les sténoses de 50 à 70 % est un critère suffisant mais pas nécessaire.

Tableau II – Stratification du risque (hors STEMI).

Risque élevé	(a) Élévation de la troponine (b) Sous-décalage du segment ST (c) Ischémie persistante ou récidivante (douleur récidivante ou anomalies évolutives du ST) (d) Angor instable post-infarctus précoce (e) Instabilité hémodynamique ou arythmie sévère (tachycardie ventriculaire répétée, fibrillation ventriculaire) (f) Diabète
Risque faible	(a) Absence de récurrence de la douleur pendant la période d'observation (b) Absence de sous- ou sus-décalage du segment ST (c) Absence d'élévation de la troponine ou d'un autre marqueur de nécrose myocardique à h0 et après 6-12 heures

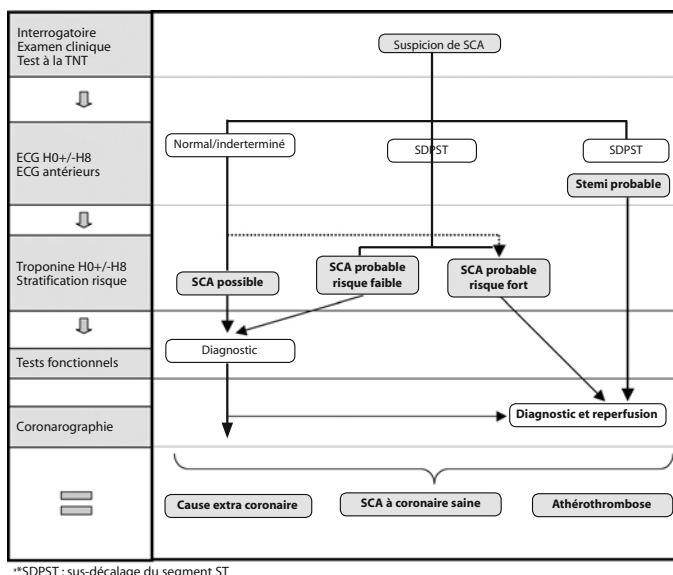


Fig. 1 – Chronologie de la stratégie diagnostique et pronostique.

Syndrome coronarien aigu probable à risque élevé

Ce cadre nosologique regroupe le STEMI, le NSTEMI et l'angor instable avec signes de gravité (tableau III).

Tableau III – STEMI probable à coronarographie « normale ».

	Troponine élevée	Troponine normale (avec élévation du ST)
Dyskinésie segmentaire	Infarctus à coronaires normales : - occlusion reperfusée - spasmes coronaires (Prinzmetal ou toxique)* - embolies coronaires - malformations coronaires* - dissection aortique - hypercoagulabilité Syndrome de Takotsubo Myocardite	Anévrisme du ventricule gauche Bloc de branche Wolf-Parkinson-White

Pas de dyskinésie segmentaire	Myocardite	Péricardite
	Péricardite	Repolarisation précoce
	Embolie pulmonaire	(« ethnique »)
		Hypertrophie ventriculaire

*Peuvent se présenter sous forme d'un angor instable (troponine normale).

■ STEMI avant revascularisation myocardique

La revascularisation myocardique la plus précoce possible (idéalement dans les 2 premières heures) constitue le véritable enjeu en cas de STEMI en voie de constitution évoluant depuis moins de 12 heures, afin de réduire la mortalité et de préserver la fonction ventriculaire gauche. Pour cette raison, aucun examen complémentaire ne doit retarder la coronarographie qui est à la fois diagnostique et thérapeutique. Elle peut être précédée par une thrombolyse intraveineuse.

■ STEMI après revascularisation myocardique

Le dépistage des complications précoces, l'évaluation de la sévérité de l'infarctus et de la maladie coronaire, la recherche d'une ischémie résiduelle, et le bilan de la maladie athéromateuse permettent de poser l'indication d'une éventuelle revascularisation secondaire et de définir la prise en charge au long court. La démarche habituelle fait appel à la coronarographie (réalisée avant j2 lorsqu'elle ne l'est pas initialement), l'échographie cardiaque et les tests d'ischémie non invasifs (réalisés vers m3 et pour certains à j7) comprenant la scintigraphie au technétium 99 au repos et à l'effort (SPECT Tc99) ou l'échographie-dobutamine. Un dépistage secondaire de la maladie athéromateuse extrac coronaire complètera ce bilan.

IRM cardiaque

L'étude morphologique et cinétique du cœur (particulièrement intéressante en cas d'échographie non contributive) permet une excellente évaluation de la fraction d'éjection du ventricule gauche (FEVG) (= *gold standard*) et du remodelage ventriculaire, une bonne évaluation de la cinétique segmentaire (1) (performances proches de l'échographie), une analyse des cavités cardiaques et du péricarde à la recherche de thrombus du VG, d'une rupture septale ou du VG et d'une péricardite. Le diagnostic de régurgitation mitrale est également possible.

La perfusion myocardique de repos a une valeur pronostique à moyen terme sur la mortalité et la fonction myocardique après revascularisation en mettant en évidence un défaut de perfusion (« no reflow » traduisant une

atteinte de la microcirculation) (6). Le rehaussement tardif permet de quantifier avec précision la taille et le caractère transmural de l'infarctus (2). Il permet également de déterminer le territoire exact de l'infarctus (spécificité supérieure à l'ECG utilisé actuellement comme examen de référence pour le suivi) et de diagnostiquer une extension au ventricule droit (3, 4). Il pourrait constituer un facteur indépendant de mortalité (5) (fig. 2).

La perfusion myocardique de stress (adénosine, dipyridamole ou dobutamine), couplée à l'analyse du rehaussement tardif et de la cinétique segmentaire post-stress, peut permettre de rechercher une ischémie résiduelle (7) (spécificité et sensibilité supérieures à l'échographie).

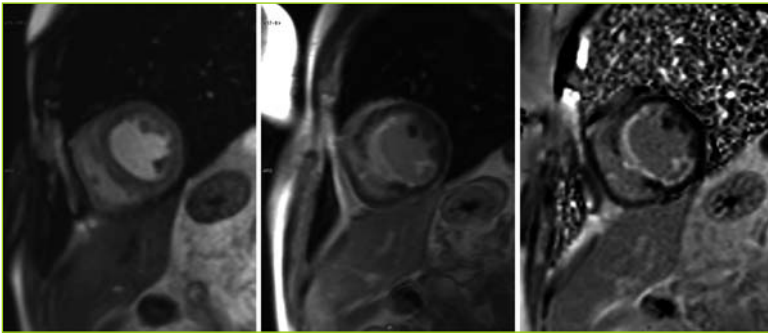


Fig. 2 – Infarctus antéroseptal récent sur occlusion IVA proximale avec antécédent d'infarctus inférieur. Séquence de perfusion premier passage et rehaussement tardif en petit axe 3D et PSIR. Hyposignal sous-endocardique précoce en antéroseptal et en latéro-inférieur en faveur d'une obstruction microvasculaire (« no reflow »). Noter l'extension de l'infarctus sur le tardif avec viabilité résiduelle.

IRM cardiaque dans les STEMI après revascularisation :

- 1) Évaluation de la sévérité de l'infarctus par l'analyse du volume et du caractère transmural de l'infarctus, ainsi que de la recherche d'une atteinte microcirculatoire et d'une extension au ventricule droit
- 2) Cartographie de référence des zones infarctées.
- 3) Dépistage des complications précoces par l'étude morphologique et cinétique du cœur.
- 4) Recherche d'une ischémie résiduelle.
- 5) Facteur prédictif potentiel de survenue de trouble du rythme grave ?

■ Cas particulier du STEMI constitué semi-récent

La revascularisation myocardique en urgence n'a pas montré de bénéfice en cas d'infarctus évoluant depuis plus de 12 heures. En revanche, une revascularisation dans un second temps peut permettre une amélioration de la fonction ventriculaire s'il existe des zones d'hibernation myocardique. L'enjeu majeur

est donc de rechercher une viabilité myocardique pour prédire l'efficacité d'un éventuel geste de revascularisation. Le dépistage des complications précoces, l'évaluation de la sévérité de l'infarctus et de la maladie coronaire et le bilan de la maladie athéromateuse seront réalisés dans un même temps. L'ensemble de ce bilan est réalisé habituellement dans les suites immédiates de l'infarctus et fait appel à la coronarographie, l'échographie cardiaque, la surveillance électrocardiographique, voire la recherche de potentiels tardifs. Le SPECT Tc99 ou l'échographie de stress à la dobutamine sont utilisés classiquement pour rechercher une viabilité myocardique (8).

IRM cardiaque

La recherche d'une viabilité myocardique repose sur la mise en évidence d'un rehaussement tardif touchant moins de 25 % de l'épaisseur du myocarde (10), d'une réserve contractile après stress, de l'absence d'amincissement du myocarde et de l'absence de « no-reflow » (6).

IRM cardiaque validée pour la recherche d'une viabilité myocardique avec une performance au moins équivalente au SPECT.

Cas particulier du STEMI à coronarographie normale ou subnormale

Environ 2 à 10 % des SCA probables avec élévation de la troponine ne présentent pas de sténose coronaire significative (inférieure à 50-70 % en diamètre) dans le territoire de l'infarctus à la coronarographie (10, 11). L'enjeu est alors de confirmer ou d'infirmer le diagnostic d'ischémie myocardique et de rechercher l'étiologie. La cinétique ECG et enzymatique et la recherche d'une hypokinésie segmentaire à l'échographie et de défauts de perfusion au SPECT jouent habituellement un rôle déterminant dans l'orientation diagnostique (fig. 1). Souvent, aucune étiologie n'est clairement retrouvée.

IRM cardiaque

Plusieurs études ont souligné le grand intérêt de l'IRM pour les diagnostics d'infarctus rudimentaire non décelable à l'échographie ou au SPECT (12, 13), de myocardite, et de syndrome de Takotsubo (14) qui sont les trois principales causes de STEMI probable à coronarographie « normale ». La valeur prédictive négative en cas d'IRM normale reste à déterminer.

Le diagnostic d'infarctus repose sur la recherche d'un rehaussement tardif sous-endocardique, voire transmural, et des troubles de la cinétique segmentaire (hypo-, dys- ou akinésie) systématisés (sensibilité et spécificité très élevées) (fig. 3). Un hypersignal T2 et un rehaussement précoce de la zone supposée infarctée seraient spécifiques d'un événement récent. Le diagnostic

de myocardite, en complément du contexte clinico-biologique, est très efficacement réalisé (référence diagnostique) par la recherche d'un rehaussement tardif le plus souvent sous épicardique associé à un rehaussement précoce et un hypersignal T2 en cas d'inflammation active (fig. 4).

Le diagnostic de syndrome de Takotsubo (tableau IV) peut être fait en IRM par l'analyse de la cinétique segmentaire qui montre un trouble de la cinétique apicale et du rehaussement tardif qui est par définition négatif. Ce dernier point permettrait de faire aisément le diagnostic différentiel avec les infarctus ou les myocardites atypiques mimant les troubles cinétiques du Takotsubo (15). L'ensemble de ces anomalies est réversible spontanément en plusieurs semaines.

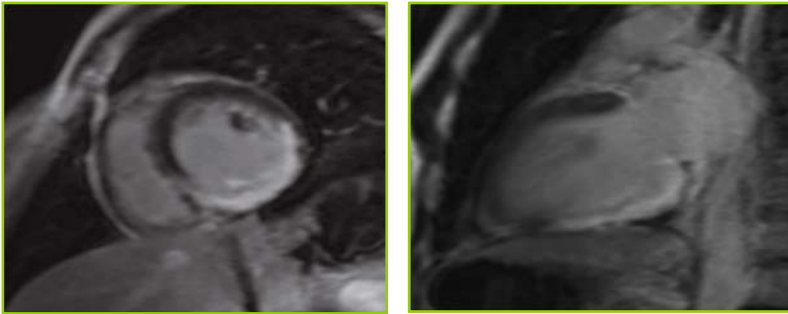


Fig. 3 – Infarctus reperfusé. SCA avec coronarographie normale. Séquence de rehaussement tardif en petit axe et grand axe montrant une prise de contraste transmurale s'étendant au muscle papillaire inférieur.

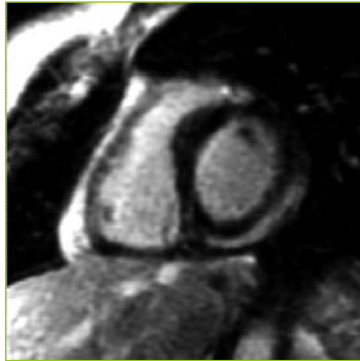


Fig. 4 – Myocardite aiguë en IRM. Rehaussement tardif en petit axe. Prise de contraste sous-épicaudique latéro-inférieure.

Tableau IV – Syndrome de Takotsubo.

Épidémiologie

Environ 0,07 % des SCA et 5 % des STEMI avec coronarographie normale ou sub-normale

Diagnostic

- femme âgée de 70 ans
- douleur thoracique aiguë angineuse
- déclenchée par un stress intense
- sus-décalage du segment ST (généralement V3 à V6)
- élévation modérée de la troponine
- hypokynésie apicale avec normo- ou hyperkynésie compensatrice de la base
- intérêt des explorations isotopiques
- absence de sténose coronaire significative
- résolution spontanée complète en moins d'un mois

IRM cardiaque

- Anomalies de la cinétique segmentaires précédemment décrites
- Absence de rehaussement tardif

IRM cardiaque dans les STEMI à coronarographie normale ou sub-normale :

- 1) Diagnostic positif d'infarctus reperfusé.
- 2) Diagnostics différentiels de myocardite et de syndrome de Takotsubo ++.
- 3) Exclusion potentielle du diagnostic d'infarctus ?

■ **NSTEMI et angor instable à risque élevé**

Contrairement au STEMI, la revascularisation myocardique en urgence n'a pas montré de bénéfice certain. Cependant, le risque d'évolution vers un infarctus transmural et le risque de complication grave restent élevés, justifiant d'une prise en charge en unité de soins intensifs de cardiologie et de la réalisation rapide (avant la 48^e heure) d'une coronarographie pour confirmer le diagnostic de maladie coronaire et déterminer la thérapeutique adéquate (angioplastie, pontage et/ou médical).

La recherche d'une ischémie résiduelle après revascularisation et la stratégie en cas de coronarographie normale ou subnormale sont similaires à celles développées pour les STEMI.

Place de l'imagerie

Soulignons l'intérêt de l'IRM cardiaque pour le diagnostic positif des petits infarctus (14, 15). La recherche d'un défaut en perfusion précoce est sensible mais non spécifique (nombreux artefacts). La mise en évidence d'un rehaussement tardif sous-endocardique a en revanche une excellente spécificité. En cas d'angor instable, la zone d'ischémie pourrait être mise en évidence par une hypokinésie segmentaire systématisée à un territoire artériel persistant plusieurs jours après l'événement.

IRM cardiaque dans les NSTEMI et angor instable à risque élevé :

- 1) Confirmation du diagnostic d'infarctus ou d'ischémie +++ (intérêt pour les petites lésions).
- 2) Détermination de la topographie de l'infarctus.
- 3) Recherche d'une ischémie myocardique résiduelle après revascularisation.
- 4) Bilan étiologique en cas de coronarographie normale ou sub-normale.

Syndrome coronarien aigu à faible risque

Ce cadre regroupe les angors instables sans signe de gravité (tableau III) et les douleurs thoraciques atypiques sans modification ECG et sans élévation de la troponine mais potentiellement d'origine coronaire.

Dans ce cadre nosologique, la suspicion diagnostique initiale (aux urgences) repose uniquement sur les données de l'interrogatoire et manque donc de spécificité : la troponine est par définition négative (privant ainsi le clinicien d'un outil diagnostique précieux), la douleur thoracique est atypique, ininterprétable ou absente dans 20 % des cas, l'ECG est aspécifique dans 15 % des cas ou normal dans 5 % des cas (17). L'enjeu est donc celui du diagnostic positif de maladie coronaire et des diagnostics différentiels puisque seulement 10 % des douleurs thoraciques atypiques sont au final en rapport avec une pathologie coronaire significative. La prévalence élevée de cette situation aux urgences en fait un véritable problème de santé publique. La faible probabilité diagnostique et le risque faible d'évolution vers un événement coronaire grave ne justifient pas le recours en première intention à la coronarographie, et ouvrent la voie aux explorations non invasives dont le but est surtout d'exclure le diagnostic de maladie coronaire.

Dans les suspicions de SCA aux urgences, le principal intérêt du coroscanner est, en plus de sa facilité d'accès, sa très grande valeur prédictive négative (proche de 99 % en cas de probabilité faible – supérieure au SPECT (18) de maladie coronaire à condition que tous les segments coronaires soient visibles et normaux. Sa capacité à poser les diagnostics différentiels d'embolie pulmonaire, de dissection aortique, de pneumothorax ou d'épanchement péricardique, en fait un véritable atout de cette technique aux urgences devant une douleur thoracique atypique (19).

IRM cardiaque

Devant une douleur thoracique atypique, l'IRM cardiaque permettrait de confirmer le diagnostic de SCA ou de maladie coronaire au sens large, de stratifier le risque d'événement coronaire, et de faire certains diagnostics différentiels tels que la péricardite ou la myocardite. Une hypokinésie segmentaire, systématisée à un territoire coronaire et sans rehaussement tardif, permettrait de faire spécifiquement le diagnostic d'angor instable récent. Cette hypokinésie en rapport avec une sidération myocardique serait visible plusieurs heures à plusieurs jours après la douleur. L'apparition d'un défaut de perfusion et/ou d'une hypokinésie systématisée après un stress (dobutamine, adénosine ou dipyridamole), sans rehaussement tardif, augmenterait la sensibilité pour le diagnostic de maladie coronaire significative (sténose supérieure à 70 % à la coronarographie). Un défaut de perfusion systématisé au repos, surtout s'il est associé à un rehaussement tardif sous-endocardique, permettrait de dépister avec de bonnes sensibilité et spécificité un antécédent d'infarctus. Ils constitueraient un facteur de gravité indépendant d'accident cardiaque ou de mort subite chez des coronariens sans antécédents connus d'infarctus (20). L'analyse combinée de ces critères donnerait à l'IRM une sensibilité et une spécificité excellentes pour le diagnostic de maladie coronaire (respectivement de 88 et 87 % par rapport à la coronarographie) (1), et une valeur prédictive négative probablement significative. Dans une logique de stratification du risque, elle apparaîtrait supérieure aux critères « cliniques » (hors ECG typique et élévation de la troponine) et à l'échographie ou au SPECT de stress (20). La principale limite de l'IRM est sa faible disponibilité en urgence.

IRM cardiaque dans les SCA à faible risque et douleur thoracique atypique

- 1) Confirmation de maladie coronaire significative.
- 2) Exclusion de maladie coronaire significative ?
- 3) Identification des populations à risque (ATCD d'infarctus).

Conclusion

L'IRM cardiaque démontre progressivement son intérêt dans la douleur thoracique (fig. 5), en particulier devant un infarctus à coronarographie normale ou afin de déterminer une viabilité myocardique.

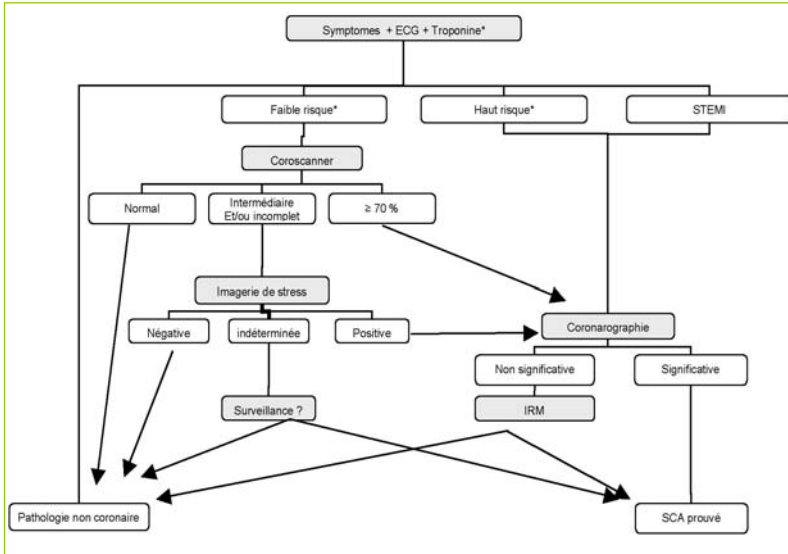


Fig. 5 – Vers une nouvelle stratégie diagnostique.

Références

1. Cury RC, Cattani CA, Gabure LA *et al.* (2006) Diagnostic performance of stress perfusion and delayed-enhancement MR imaging in patients with coronary artery disease. *Radiology* 240: 39-45
2. Ibrahim TJ, Nekolla SG, Hornke *et al.* (2005) Quantitative measurement of infarct size by contrast-enhanced magnetic resonance imaging early after acute myocardial infarction: comparison with single-photon emission tomography using Tc99m-sestamibi. *Am Coll Cardiol* 45: 544-52
3. Kumar A, Abdel-Aty H, Kriedemann I *et al.* (2006) Contrast-enhanced cardiovascular magnetic resonance imaging of right ventricular infarction. *J Am Coll Cardiol* 48: 1969-76
4. Larose E, ganz P, Reynolds HG *et al.* (2007) Right ventricular dysfunction assessed by cardiovascular magnetic resonance imaging predicts poor prognosis late after myocardial infarction. *J Am Coll Cardiol* 49: 855-62

5. Yan AT, Shayne AJ, Brown KA *et al.* (2006) Characterization of the peri-infarct zone by contrast-enhanced cardiac magnetic resonance imaging is a powerful predictor of post-myocardial infarction mortality. *Circulation* 114: 32-9
6. Bogaert J, Kalantzi M, Rademakers FE *et al.* (2007) Determinants and impact of microvascular obstruction in successfully reperfused ST-segment elevation myocardial infarction. Assessment by magnetic resonance imaging. *Eur Radiol* 7: 2572-80
7. Greenwood JP, Younger JF, Tidgway JP *et al.* (2007) Safety and diagnostic accuracy of stress Cardiac Magnetic Resonance imaging versus Exercise Tolerance Testing early after acute ST-Elevation Myocardial Infarction. *Heart* 93: 1363-8
8. Thomson LE, Kim RJ, Judd RM (2004) Magnetic resonance imaging for the assessment of myocardial viability. *J Magn Reson Imaging* 19: 771-88
9. Kuhl HP, Lipke CS, Krombach *et al.* (2006) Assessment of reversible myocardial dysfunction in chronic ischaemic heart disease: comparison of contrast-enhanced cardiovascular magnetic resonance and a combined positron emission tomography-single photon emission computed tomography imaging protocol. *Eur Heart J* 27: 846-53
10. Klein LW (2006) Acute coronary syndromes in young patients with angiographically normal coronary arteries. *Am Heart J* 152: 607-10
11. Patel MR, Chen AY, Peterson ED *et al.* (2006) Prevalence, predictors, and outcomes of patients with non-ST-segment elevation myocardial infarction and insignificant coronary artery disease: results from the Can Rapid risk stratification of Unstable angina patients Suppress ADverse outcomes with Early implementation of the ACC/AHA Guidelines (CRUSADE) initiative. *Am Heart J* 152: 641-7
12. Wagner A, Mahrholdt H, Holly TA *et al.* (2003) Contrast-enhanced MRI and routine single photon emission computed tomography (SPECT) perfusion imaging for detection of subendocardial myocardial infarcts: an imaging study. *Lancet* 361: 374-9
13. Ricciardi MJ, Wu E, Davidson CJ *et al.* (2001) Visualization of discrete microinfarction after percutaneous coronary intervention associated with mild creatine kinase-MB elevation. *Circulation* 103: 2780-3
14. Strunk B, Shaw RE, Bull S *et al.* (2006) High incidence of focal left ventricular wall motion abnormalities and normal coronary arteries in patients with myocardial infarctions presenting to a community hospital. *J Invasive Cardiol* 18:376-81
15. Haghi D, Fluechter S, Suselbeck T *et al.* (2006) Cardiovascular magnetic resonance findings in typical versus atypical forms of the acute apical ballooning syndrome (Takotsubo cardiomyopathy). *Int J Cardiol* 120: 205-11
16. Hoffmann U, Moselewski F, Nieman K *et al.* (2006) Noninvasive assessment of plaque morphology and composition in culprit and stable lesions in acute coronary syndrome and stable lesions in stable angina by multidetector computed tomography. *J Am Coll Cardiol* 47: 1655-62
17. Bertrand ME, Simoons ML, Fox KA *et al.* (2000) Management of acute coronary syndromes: acute coronary syndromes without persistent ST segment elevation; recommendations of the Task Force of the European Society of Cardiology. *Eur Heart J* 21: 1406-32
18. Gallagher MJ, Ross MA, Raff GL *et al.* (2007) The diagnostic accuracy of 64-slice computed tomography coronary angiography compared with stress nuclear imag-

- ing in emergency department low-risk chest pain patients. *Ann Emerg Med* 49: 125-36
19. Johnson TR, Nikolaou K, Wintersperger BJ *et al.* (2007) ECG-gated 64-MDCT angiography in the differential diagnosis of acute chest pain. *AJR Am J Roentgenol* 188: 76-82
20. Kwong RY , Schussheim AE, Rekhraj S *et al.* (2003) Detecting acute coronary syndrome in the emergency department with cardiac magnetic resonance imaging. *Circulation* 107: 531-7

Partie II

Thérapeutique

Embolisation d'urgence : Matériels, techniques, trucs et astuces

V. Vidal, A. Jacquier, F. Cohen, A. Varoquaux, F. Casalonga,
G. Louis, J.-Y. Gaubert, G. Moulin et J.-M. Bartoli

L'embolisation en urgence, pour un opérateur entraîné, nécessite une évaluation rapide de la situation clinique du patient, de l'iconographie et du matériel disponible au moment de l'intervention. La mise en jeu du pronostic vital et l'évaluation du rapport bénéfice/risque vont conditionner l'ensemble de la prise en charge. Plus que jamais, le radiologue interventionnel, au cours de ces situations d'urgence, ne doit pas confondre rapidité avec précipitation. Aussi, il est indispensable de respecter un plan d'action qui prend en compte l'ensemble de ces données et de connaître parfaitement le matériel à sa disposition. Nous verrons successivement dans ce chapitre : 1) comment élaborer son plan d'embolisation ; 2) comment choisir le matériel d'embolisation ; 3) comment préparer et utiliser le matériel.

Comment élaborer un plan d'embolisation

La prise en charge globale du patient en urgence nécessite de la rigueur et une « check-list » s'impose avant de commencer le geste thérapeutique. Ensuite,

l'enchaînement des évènements pourra suivre un ordre stéréotypé dans la plupart des procédures comme défini sur l'organigramme de la figure 1.

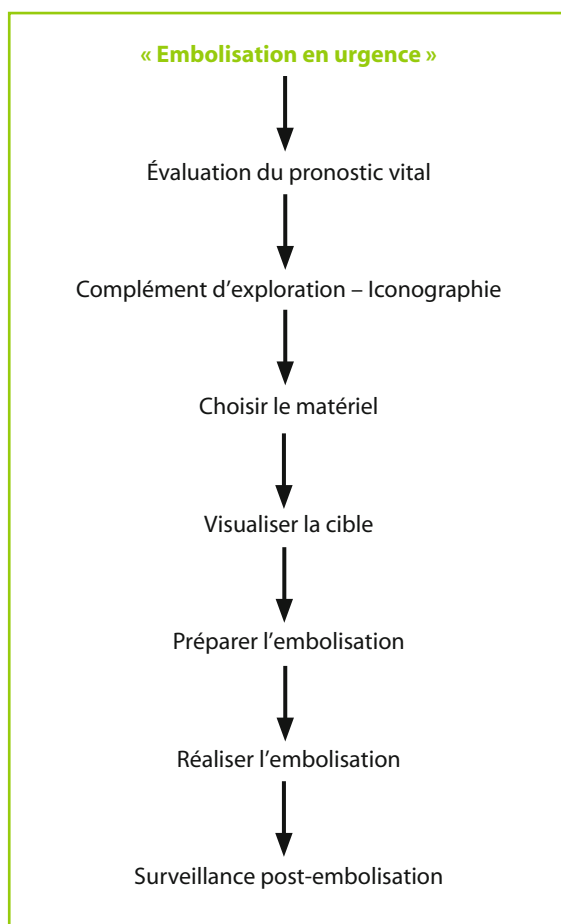


Fig. 1 – Organigramme de l'élaboration d'un plan d'embolisation.

■ Évaluation du pronostic vital

En urgence, avant l'arrivée en salle d'angiographie, le patient doit être évalué pour prévoir une prise en charge par l'équipe d'anesthésistes-réanimateurs. En fonction des centres hospitaliers, et notamment en cas de patient venant d'une autre institution ou directement du SMUR, il est nécessaire de prévoir d'emblée le lieu de surveillance (en général soins intensifs) postopératoire. La gestion des commandes de poches de sang sera réalisée par l'équipe d'anesthésie. Hormis en cas de choc hémodynamique instable grave nécessitant une intervention de sauvetage, il n'est

pas licite de sauter les différentes étapes du plan d'embolisation qui vont permettre de préparer la procédure dans les meilleures conditions.

L'évaluation du rapport bénéfice/risque est réalisée de façon pluridisciplinaire (réanimateurs, chirurgiens, etc.) afin de pouvoir présenter au patient ou à sa famille l'option thérapeutique choisie et d'obtenir un consentement éclairé.

■ Complément d'exploration

L'iconographie fournie avec le patient doit permettre de compléter les données cliniques, c'est-à-dire : localiser le saignement le plus précisément possible et définir son étiologie. Si l'examen clinique n'est pas probant et que l'iconographie est inexistante ou non informative, il est tout à fait souhaitable de réaliser un examen complémentaire afin d'obtenir ces informations. En général, l'examen réalisé est le scanner injecté compte tenu de sa disponibilité et de sa rapidité. Cet examen ne doit bien sûr en aucun cas retarder de façon délétère l'embolisation et ne s'envisagera qu'après évaluation du patient comme mentionné auparavant.

La pratique courante démontre bien que la connaissance précise et préalable de la cible et de l'anatomie vasculaire environnante est un facteur de réussite et de rapidité du geste d'embolisation.

■ Choisir le matériel

En fonction de l'étiologie et de l'importance de l'hémorragie, différents agents d'embolisation pourront être utilisés. Ce choix va reposer sur des critères objectifs propres à l'agent d'embolisation : composition, mécanisme d'action, résorption, taille, facilité d'utilisation, coût, etc. Ces différents arguments de choix sont définis plus loin.

Une majorité de ces agents d'embolisation seront délivrés par le biais de microcathéters qui permettent de « sélectiver » des vaisseaux de petits calibres. Ces microcathéters seront choisis en fonction de leur longueur, de leur lumière interne et de leur structure (*cf. infra*).

Dans tous les cas, une fois le matériel choisi, il est impératif de s'assurer que ce matériel est bien disponible afin de ne pas se retrouver bloqué en cours de procédure. Le matériel non disponible pouvant soit être remplacé par un autre, soit approvisionné par un autre service ou centre.

Avant la procédure, il faut également envisager de réaliser une antibioprophylaxie et/ou une sédation particulière, éventuellement une anesthésie générale si une utilisation d'agent emboligène douloureux, comme l'onxy ou les cyanoacrylates, est proposée. La prise en charge antalgique peut aussi s'effectuer par le MEOPA délivré au masque.

■ Visualiser la cible

Il est impératif de visualiser la cible avant l'embolisation, c'est-à-dire reconnaître soit une extravasation de produit de contraste, soit une irrégularité pariétale vasculaire, soit une vascularisation anarchique tumorale, etc. L'embolisation sans cible identifiée d'une zone en fonction du contexte clinique entraîne des résultats très aléatoires comme, par exemple, l'embolisation de la carotide externe droite chez un patient saignant d'une tumeur ORL latéralisée à droite sans pouvoir localiser cette vascularisation tumorale. Dans cette situation, deux possibilités très différentes s'offrent à vous, soit c'est le bon territoire mais actuellement il n'y a pas d'hémorragie car elle est maintenue par un caillot, soit ce n'est pas le bon territoire et l'hémorragie persistera après l'embolisation. Pour éviter ce genre de situation, il faut être exhaustif sur le cathétérisme des pédicules artériels et le plus sélectif possible avec l'aide de microcathéters. Effectivement, il est relativement fréquent de visualiser la cible uniquement à ce niveau de cathétérisme ou juste après avoir déstabilisé le caillot par l'injection sous pression de produit de contraste. Les séries angiographiques doivent être longues afin de pouvoir observer des blushs tardifs et le retour veineux. Les séries seront également réalisées sous des incidences multiples, dégageant le plus grand axe des artères.

L'utilisation de l'héparine ou de vasodilatateurs afin de provoquer le saignement a été décrite dans la littérature. Si la visualisation de la cible reste une priorité, l'injection de molécules, dont l'action est potentiellement délétère pour le patient, ne doit être réalisée qu'après justification claire et consentement multidisciplinaire (anesthésistes, etc.).

■ Préparer l'embolisation

Une fois la cible isolée et avant largage des agents emboligènes, il est nécessaire de vérifier l'efficacité et les risques potentiels de cette embolisation.

Une analyse complète des vaisseaux collatéraux et des vaisseaux en amont de la cible permet d'évaluer les risques d'embolisation hors cible (reflux), les risques de reprise en charge (collatérales) et donc de choisir le site exact de l'embolisation.

Une fois cette étape réalisée, la préparation du matériel d'embolisation s'effectue sur une zone différente et réservée de la table afin de ne pas intervertir le matériel diagnostique du matériel thérapeutique. Les détails de préparation des différents agents sont consultables plus loin (*cf. infra* « Comment préparer et utiliser le matériel »).

■ Réaliser l'embolisation

La cible est embolisée sous contrôle scopique ou sous traçage (*road-map*) afin de voir le largage des agents d'embolisation. Il est impératif, à ce niveau de la procédure, de chercher des modifications de flux au sein du vaisseau et de ses branches. En effet, la cible se comporte le plus souvent comme un recruteur vasculaire. Au cours de l'embolisation, le flux va se modifier, voire s'inverser dans l'une des branches nourricières. Un des exemples les plus frappants, et potentiellement dangereux, étant la vascularisation à contre-courant de la branche intercostale d'un tronc intercosto-bronchique alimentant une lésion bronchique droite. Au cours de l'embolisation bronchique, le flux dans l'artère bronchique va stagner, permettant à l'artère intercostale de se ré-opacifier en flux normal et pouvant faire apparaître une artère à destinée médullaire.

Au cours de l'embolisation, la réduction du flux dans la cible va augmenter également le risque potentiel de reflux dans l'artère d'amont. L'injection des agents emboligènes sera donc d'autant plus prudente que l'on s'approche de l'occlusion. « Le mieux est l'ennemi du bien » et le « coil ou le dixième de mL de colle » de trop peut avoir des conséquences sérieuses à la suite d'un geste techniquement réussi.

La fermeture de l'abord vasculaire fémoral se réalise idéalement à l'aide d'un système de fermeture percutané afin de limiter les risques de complication post-ponction liés aux troubles de la coagulation (CIVD). Par ailleurs, la mise en place de ces systèmes évite l'utilisation de pansements compressifs, techniquement pas toujours réalisables, notamment chez le polytraumatisé. En cas de troubles majeurs de la coagulation, l'introducteur à valve peut être laissé en place et perfusé jusqu'à la correction des paramètres biologiques.

■ Surveillance post-embolisation

Au décours de l'embolisation, une surveillance angiographique est envisagée dans certains cas (comme par exemple l'embolisation utérine pour hémorragies de la délivrance). L'introducteur est laissé en place pendant 30 à 60 minutes post-procédure. Ce temps de latence est préconisé également pour les embolisations post-traumatiques chez des patients présentant des spasmes artériels majeurs. En effet, l'embolisation, associée aux manœuvres de remplissage, peut faire lever le spasme et donc reperméabiliser l'artère embolisée. Dans tous les cas, l'évaluation clinique hémodynamique et l'examen clinique conditionneront l'arrêt complet de la procédure.

L'équipe soignante qui va prendre en charge le patient devra être avertie de la survenue très probable d'un syndrome de post-embolisation (fièvre,

douleurs) pour les embolisations de territoires parenchymateux, pouvant persister 72 heures et ne correspondant pas à une complication infectieuse.

Comment choisir le matériel d'embolisation

En fonction de l'étiologie et de l'importance de l'hémorragie, différents agents d'embolisation pourront être utilisés. Ce choix va reposer sur des critères propres à l'agent d'embolisation : composition, mécanisme d'action, résorption, taille, facilité d'utilisation, coût.

Hormis les critères physiques de l'agent d'embolisation, la pathologie et donc l'origine du saignement vont conditionner le choix : nous pouvons de façon schématique définir un organigramme décisionnel (fig. 2 et tableau I).

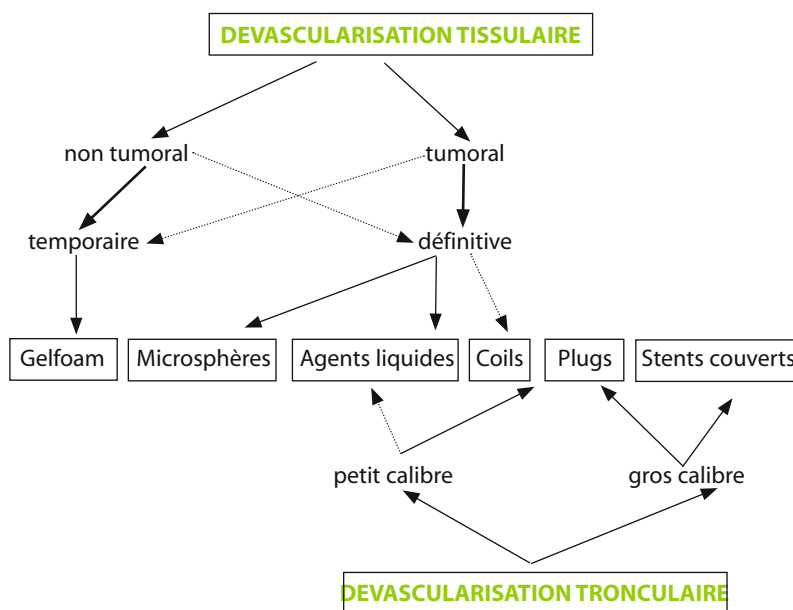


Fig. 2 – Organigramme décisionnel pour choisir le matériel.

Tableau I – Organigramme décisionnel pour choisir le matériel.

Agents d'embolisation	Résorption	Tailles disponibles	Facilité d'utilisation	Coût	
Agents particuliers	<i>Gelfoam</i>	24 h à qq jours	Non calibré	++	€
	<i>PVA</i>	Plusieurs mois	Non calibré ou sphérique (100-1 200 µm)	+	€ €
	<i>Microsphères</i>	non	100-1 300 µm	++	€ € €
Agents implantables	<i>Coils</i>	non	Diamètre 2 à 25 mm	Largage non contrôlé	€ €
			Longueur 5 à 500 mm	++	
	<i>Plugs</i>	non	Diamètre 4 à 16 mm	Largage contrôlé +/-	€ € € €
				++	€ € € €
	<i>Stents couverts</i>		4 à > 20 mm	+	
Agents liquides	<i>Cyanoacrylates</i>	non	-	--	€
	<i>Onyx</i> (Copolymère de PVA-DMSO)	non	-	-	€ € € € €
	€ < 25 < € € < 100 < € € € < 250 < € € € € < 500 < € € € € € < 1 000 euros				

Comment préparer et utiliser le matériel

Les différents agents d'embolisation nécessitent une expérience variable pour les délivrer de façon optimale au niveau de la cible. Si le collagène, les coils 0,035", les plugs et les stents couverts sont utilisés classiquement avec du matériel de cathétérisme standard, les autres agents sont percolés au travers de microcathéters.

Le calibre interne du microcathéter, cathéter ou cathéter-guide, doit permettre le passage aisé de l'agent d'embolisation. Il faut donc s'assurer de la compatibilité des tailles notifiées sur l'emballage avant la procédure. Le

tableau II donne les valeurs moyennes de lumière interne nécessaire pour l'utilisation des différents agents d'embolisation.

Tableau II – Valeurs moyennes de lumière interne nécessaire pour l'utilisation des différents agents d'embolisation.

Diamètre de la lumière interne					
	Microcathéters			Cathé-guides/introducteurs longs	
Inch"	0,016	0,018	0,035	0,078	0,088
mm	0,4	0,46	0,89	2	2,2
	Coils				
	Largage contrôlé				
	Coils largage non contrôlé				
	Agents liquides				
	Microsphères				
	100 µm	300	500 700 900 1200		
	Gelfoam				
				Plugs	
				Stents couverts	

Le choix du microcathéter sera donc dépendant du diamètre de sa lumière interne mais aussi de sa structure et de ses marqueurs (repères) distaux.

La lumière interne du microcathéter est défini en mm ou en inch", allant de environ 0,4 à 0,7 mm, soit de 0,016" à 0,028" pour la radiologie interventionnelle périphérique. Les microcathéters sont également disponibles pour certains avec une extrémité distale préformée (45°, 90°) ou thermo-formable à l'aide de vapeur (bouilloire). Enfin, la structure et notamment la compatibilité avec le DMSO autoriseront ou non l'utilisation de l'onix. Ces différents points vont être analysés pour chaque agent d'embolisation spécifiquement.

Dans tous les cas, les introducteurs, cathé-guides seront branchés en dérivation sur des poches à pression permettant un rinçage permanent du matériel.

■ Agents particuliers

Gelfoam

En forme de plaque, il est découpé grossièrement avec une lame ou des ciseaux, puis réhydraté et opacifié avec du produit de contraste iodé. Pour être percolé

dans un cathéter 4Fr, les fragments peuvent être grossiers ; en revanche, pour franchir la lumière d'un microcathéter, l'émulsion doit être plus fine mais l'occlusion réalisée sera d'autant plus distale. L'avantage majeur de ce type de matériel est sa facilité de mise en œuvre, utilisable aussi bien avec des microcathéters qu'avec des cathéters 4 ou 5Fr, sous la forme de petits fragments ou de torpille, flushée directement par du sérum physiologique. Sa résorption rapide autorise en cas d'urgence des embolisations « larges », comme par exemple l'artère hypogastrique dans sa totalité au cours d'un traumatisme du bassin avec plaies artérielles multiples.

Microsphères

Les deux avantages majeurs des particules calibrées sont de pouvoir cibler la taille des vaisseaux embolisés et de ne pas obstruer les microcathéters. Globalement, les microsphères sont hydrophiles donc aisées à mettre en suspension dans le sérum et le produit de contraste. Leur souplesse autorise une déformation de la sphère permettant leur introduction dans un microcathéter ayant un diamètre intérieur 20 à 30 % plus petit que leur diamètre propre. Plus le calibre de la sphère est petit, plus l'occlusion sera distale. Une embolisation ciblant une nécrose tissulaire pourra utiliser des particules de petit diamètre < 500 µm. Dans tous les autres cas, l'utilisation de particules de diamètre 500-700 µm est raisonnable, évitant ainsi le franchissement des anastomoses artérielles de petit calibre ou le passage capillaro-veineux. Leur largage se fait en flux libre, leur permettant d'atteindre la cible correspondante à leur diamètre.

■ Agents implantables

Coils

Les coils 0,035 à largage non contrôlé sont les coils les plus utilisés en pratique courante directement au travers d'une sonde 4Fr ou 5Fr. La précision du largage reste cependant faible et l'utilisation de coils à largage contrôlé peut faciliter la procédure. Actuellement, plusieurs types de coils à largage manuel sont disponibles pour la radiologie interventionnelle périphérique. Le système de largage est classiquement mécanique avec des repères radio-opaques nécessitant l'emploi d'un microcathéter à double marqueur distal. L'avantage est l'empilement contrôlé des coils les uns après les autres, réalisable même si l'embolisation se situe tout près d'une branche de division artérielle à respecter.

Pour l'occlusion de petites artères (2 à 3 mm), il existe des coils flux dépendants qui sont flushés par du sérum au travers de microcathéters. Leur utilisation permet une embolisation tronculaire très distale dans des zones où l'utilisation d'agents liquides reste techniquement difficile.

Plugs

Cette nouvelle génération d'agent emboligène est très efficace pour les occlusions tronculaires de 4 à 16 mm. Le plug est plus rarement utilisé en urgence mais il doit faire partie de l'arsenal thérapeutique. Le système de largage impose l'utilisation d'un cathéter-guide de gros calibre (par exemple, pour un plug de 12 mm de diamètre, il faut un cathéter guide de 8Fr, lumière interne 0,088", soit 2,2 mm). Cette contrainte de taille est un facteur limitatif d'utilisation de ce type de matériel comme avec les stents couverts.

Le système de largage du plug est mécanique, permettant son repositionnement éventuel avant son détachement définitif. Par ailleurs, il peut être détaché après le contrôle de son efficacité thrombogène.

Agents liquides

Cyanoacrylates

Agent très efficace pour réaliser une occlusion rapide, il nécessite une bonne connaissance de ses propriétés pour une utilisation optimale.

Ce cyanoacrylate présente une polymérisation ionique et donc va se solidifier au contact du sang. Son utilisation va donc se faire en association avec du sérum glucosé (inerte ioniquement). Les cyanoacrylates seront idéalement percolés au travers de microcathéter permettant de délivrer des doses successives de petit volume. Les cyanoacrylates sont émulsionnés avec du lipiodol. La quantité de lipiodol à additionner à la colle est variable en fonction de la viscosité souhaitée, mais se situe dans un rapport de 1/3 à 1/5, c'est-à-dire 3 à 5 volumes de lipiodol pour un volume de colle. Avant de percoler la colle, il est nécessaire de rincer totalement la lumière interne du microcathéter avec le sérum glucosé. De petites quantités (0,2 mL) de colle sont ainsi poussées successivement par le sérum glucosé. Si le rinçage est bien réalisé, la lumière du microcathéter reste perméable.

Un conglomerat de colle peut adhérer à l'extrémité du microcathéter. Ce conglomerat peut être détaché et largué de deux façons. Premièrement, on peut s'aider de l'extrémité distale du guide pour le décrocher. Deuxièmement, il est possible de retirer le microcathéter au contact du cathéter porteur. Ce dernier doit donc bien évidemment se situer dans le pédicule vasculaire à emboliser. Par exemple, cette situation pourrait être réalisée dans le cas d'une embolisation de l'artère faciale avec un cathéter guide situé dans la carotide externe, mais pas dans la carotide commune. Cet exemple redémontre l'intérêt majeur de l'hypersélectivité du cathétérisme.

Onyx

L'onyx, souvent identifié comme potentiellement dangereux, est en fait techniquement plus facile à utiliser que les cyanoacrylates car il n'est pas adhérent et peut donc être délivré sans risque d'adhésion du cathéter à l'agent emboligène. Son largage est donc d'autant plus précis et sécuritaire. L'utilisation de l'onyx nécessite en revanche du matériel de microcathétérisme compatible avec le DMSO (diméthylsulfoxyde) qui est un solvant extrêmement puissant faisant fondre les plastiques des cathéters non DMSO-compatibles. Le DMSO, comme dans le cas du sérum glucosé avec les cyanonacrylates, va jouer le rôle d'interface entre le sang et l'onyx cheminant dans le microcathéter. L'injection intra-artérielle de DMSO est extrêmement standardisée, ne devant pas dépasser 0,5 mL/min.

Stents couverts

Ils sont plus rarement utilisés en urgence mais sont extrêmement utiles en cas de plaie vasculaire tronculaire. Leur largage nécessite cependant des systèmes de gros calibre, pas toujours compatibles avec la zone à atteindre (diamètre, tortuosités). Actuellement, les diamètres minimaux des stents couverts périphériques sont de 4 mm nécessitant des cathéters-guides 7Fr.

Conclusion

L'embolisation en urgence nécessite une prise en charge multidisciplinaire. Le radiologue doit disposer d'un environnement et d'un matériel minimal dont il possède une bonne maîtrise technique. Plus que jamais, la rigueur et l'humilité du radiologue seront sollicitées devant ces situations cliniques urgentes, allant de la plus grande simplicité à l'extrême complexité.

Références

1. Kaufman JA (2004) Vascular interventions. In: The Requisites: Vascular and Interventional Radiology. Mosby: 83-118
2. Laurent A (2006) Agents d'embolisation. EMC Radiodiagnostic : principes et techniques d'imagerie. Elsevier 35-140-A-20
3. Alfidja A, Garcia JM, Chahid T, Ravel A, Boyer L (2004) Techniques endovasculaires thérapeutiques. EMC Radiodiagnostic : principes et techniques d'imagerie. Elsevier 35-141-A-10

Ischémie aiguë des membres inférieurs et techniques endovasculaires : Pourquoi ? Pour qui ? Comment ?

J.-M. Pernes et M. Auguste

Pourquoi ?

L'ischémie aiguë des membres inférieurs est définie comme une brutale réduction de la perfusion par oblitération artérielle à l'origine d'une menace potentielle pour la viabilité du membre, le délai de présentation clinique pouvant atteindre 2 semaines (1) (ce seuil est retenu pour la différencier de l'ischémie critique). Son incidence dans les pays occidentaux se situe autour de 140 nouveaux cas par million et par an. L'analyse des données épidémiologiques les plus récentes permet de constater que la fréquence de l'origine embolique se réduit au fil des ans, probablement du fait de la décrue des valvulopathies rhumatismales, d'une meilleure prise en charge du traitement anticoagulant de l'arythmie complète

par fibrillation auriculaire et que parallèlement l'incidence de l'étiologie thrombotique s'est accrue en rapport avec la haute prévalence de l'athérosclérose et le vieillissement de la population (fig. 1).

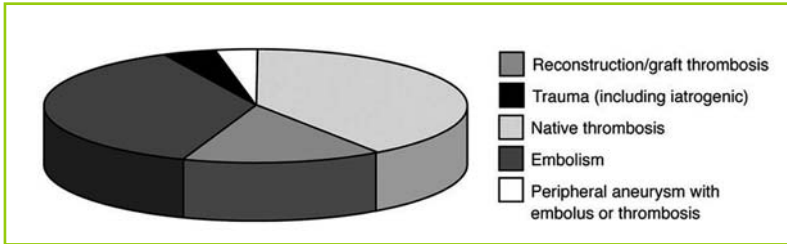


Fig. 1 – Étiologies de l'ischémie aiguë des membres inférieurs.

Malgré les progrès thérapeutiques les plus récents, c'est un événement clinique qui demeure très péjoratif puisque la mortalité à 1 mois reste incompressible autour de 15-20 % et qu'il s'y associe une morbidité majeure avec un taux d'amputation de l'ordre de 25 %, la nécessité de fasciotomie de décharge entre 5 et 25 %, la survenue de complications liées au traitement, de type hémorragique autour de 10 % et d'insuffisance rénale liée à la rhabdomyolyse post-reperfusion d'environ 20 %.

La gravité de cette affection justifie donc sa gestion médicale en milieu spécialisé, de façon à initier l'algorithme standardisé de prise en charge au sein duquel l'écho-doppler représente la première étape indispensable et immédiate, puis à proposer la meilleure alternative thérapeutique de revascularisation pour éviter ou limiter les dommages musculaires ou neurologiques irréversibles en cas d'ischémie prolongée (fig. 2).

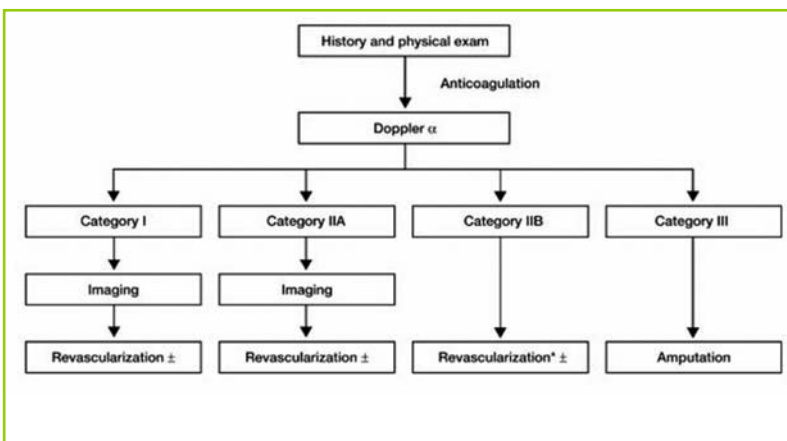


Fig. 2 – Algorithme de prise en charge à l'admission.

C'est la sévérité de la présentation clinique, évaluée exclusivement par l'examen physique, et dont l'ancienneté, traduite par le délai de l'accès à la structure de soins, est modulée par le mécanisme physiopathologique en cause, qui conditionne la stratégie de la prise en charge.

Le premier temps fondamental est donc d'établir la classification clinique de l'ischémie aiguë en tentant de répondre d'emblée à trois questions :

- le membre est-il viable ? (catégorie I), dans l'hypothèse de l'absence d'une progression de l'ischémie aiguë ;
- sa viabilité est-elle menacée ? (catégorie II) – si la perfusion n'est pas rapidement (II a) ou immédiatement (II b) rétablie ;
- ou existe-t-il des dommages irréversibles empêchant tout sauvetage (catégorie III) (tableau I) ?

Les trois éléments qui aident au distinguo entre membre viable et membre menacé sont : l'existence d'une douleur de repos, l'existence d'une perte de sensibilité, la présence de troubles moteurs. Il semblerait que, dans la pratique, environ 45 % des patients se présentent en catégorie I, 45 % également avec un membre d'emblée menacé et environ 10 % avec un membre dont les dégâts apparaissent d'emblée irréversibles (fig. 3).

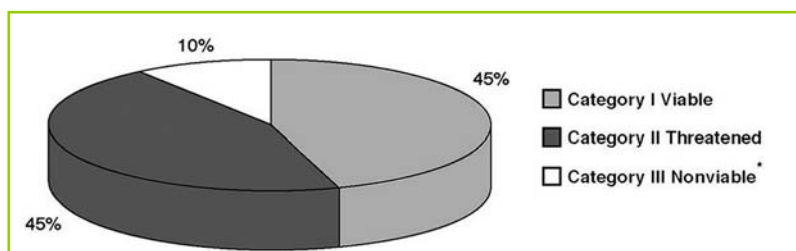


Fig. 3 – Répartition des diverses catégories lors de la présentation à la structure de soins.

Tableau I – Classification de l'ischémie aiguë (TASC II 2007).

Category	Description/prognosis	Findings		Doppler signals†	
		Sensory loss	Muscle weakness	Arterial	Venous
I. Viable	Not immediately threatened	None	None	Audible	Audible
II. Threatened	a. Marginal	Minimal (toes) or none	None	(Often) inaudible	Audible
	b. Immediate	More than toes, associated with rest pain	Mild, moderate	(Usually) inaudible	Audible
III. Irreversible	Major tissue loss or permanent nerve damage inevitable	Profound, anesthetic	Profound, paralysis (rigor)	Inaudible	Inaudible

La sévérité du tableau dépend essentiellement de la localisation et de l'extension de l'obstruction artérielle par un nouveau thrombus ou une embolie et de la capacité de collatérales préexistantes à court-circuiter cette obstruction

pour assurer la vascularisation distale. Traditionnellement, une embolie survient sur un lit artériel indemne et non préparé alors qu'une obstruction athéromateuse progressive qui se complète finalement d'une thrombose a généralement permis le développement de circuits de dérivation propice à une limitation de l'ischémie. Pour ces raisons, une embolie artérielle est généralement plus à même de produire une ischémie sévère qu'une thrombose. Dans le premier cas, le traitement de choix est la thrombectomie, soit chirurgicale par cathéter de Fogarty surtout dans les lésions proximales, soit endovasculaire percutanée en cas de lésions sous-inguinales par des manœuvres de thrombo-aspiration manuelle, ou plus rarement par un procédé de thrombectomie mécanique. En cas de thrombose artérielle aiguë, survenant sur une sténose athéromateuse sous-jacente, la thrombose tend à s'étendre jusqu'à la collatérale adjacente la plus importante où le flux, ralenti sous l'oblitération, favorise l'extension distale de la thrombose. C'est principalement dans cette situation que le rôle des thrombolytiques *in situ* s'avère primordial. Le rationnel d'utilisation de la thrombolyse pharmacologique est d'accélérer la dissolution de la fibrine insoluble par des activateurs du plasminogène. Son principe est donc de favoriser la fibrinolyse physiologique qui est habituellement un compromis permanent entre l'action d'activateurs tels que l'activateur tissulaire du plasminogène ou TPA et d'inhibiteurs tels que les antiplasmines. Les activateurs sont des sérines protéases qui clivent le plasminogène en plasmine au niveau du peptide arginine 561-valine 562. La plasmine ainsi activée solubilise la fibrine et permet la dissolution du thrombus (fig. 4).

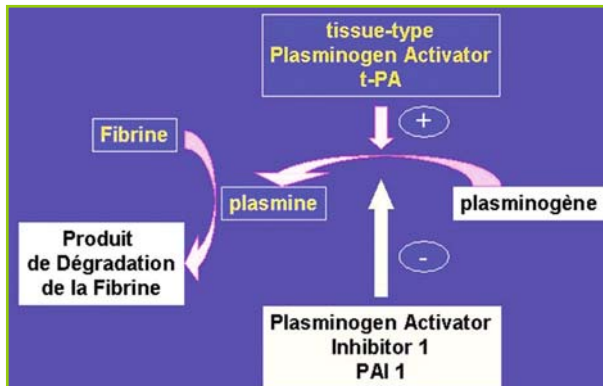


Fig. 4 – Schéma simplifié de la fibrinolyse.

L'objectif conceptuel de la thrombolyse pharmacologique par les agents thrombolytiques disponibles est donc d'accélérer la lyse du thrombus obstructif, idéalement dans des délais les plus réduits possibles. L'autre intérêt

théorique est de mettre en évidence une éventuelle lésion causale sous-jacente sans le danger de traumatisme pariétal endothélial inhérent aux manœuvres mécaniques endoluminales ou chirurgicales et de décider au mieux de la prise en charge spécifique de cette lésion sous-jacente (traitement médical, endoluminal ou chirurgie à ciel ouvert) avec, en outre, comme avantage théorique complémentaire une possible réduction des événements délétères de la reperfusion, obtenue de façon plus progressive qu'avec les traitements mécaniques, associés à une reperméation brutale.

Pour qui ?

Comme on l'a exposé précédemment, les deux principales techniques endovasculaires sont représentées par la thrombolyse pharmacologique *in situ* et la thrombo-aspiration mécanique manuelle. L'historique de ces deux méthodes est très différente : la première introduite en 1974 par Dotter (2) est, de loin, la plus ancienne et malgré une littérature médicale abondante incluant études ouvertes et randomisées, ses modalités d'application et ses indications ne sont pas strictement balisées (3-5). La seconde méthode, beaucoup plus récente, n'a pas réellement reçue d'imprimatur scientifique en l'absence d'une évaluation méthodologique incontestable (6).

Le critère principal et primordial du choix de la méthode de revascularisation à envisager pour chaque cas spécifique est celui de la sévérité de l'ischémie aiguë au moment de la présentation : on peut schématiser en considérant que la thrombolyse pharmacologique est le traitement de choix de première intention lorsque le degré de sévérité laisse du temps, dans la mesure où celle-ci nécessite toujours une durée incompressible de plusieurs heures (rarement moins de 6) pour obtenir une efficacité satisfaisante et donc s'adresse exclusivement aux patients en grades I ou II A ; *a contrario* une chirurgie ouverte de revascularisation s'impose en présence d'une ischémie sévère, justifiant une reperfusion immédiate, c'est-à-dire chez les patients en grade II B, voire III très récent. C'est également dans ce dernier type de situation que l'alternative présentée par la thrombo-aspiration manuelle percutanée, au vu de la simplicité apparente de la méthode et de l'expérience acquise par les opérateurs, apparaît la plus crédible. Les consensus d'experts successifs (1, 7) recommandent l'emploi de première intention de la thrombolyse *in situ* en présence d'un membre viable (grade I) ou menacé à court terme (grade II A) (tableau II).

Tableau II – Recommandations pour l'usage des techniques endovasculaires.

Class I	Class IIa	Class IIb
Catheter-based thrombolysis is an effective and beneficial therapy and is indicated for patients with acute limb ischemia (Rutherford categories I and IIa) of less than 14 days' duration. (Level of Evidence: A)	Mechanical thrombectomy devices can be used as adjunctive therapy for acute limb ischemia due to peripheral arterial occlusion. (Level of Evidence: B)	Catheter-based thrombolysis or thrombectomy maybe considered for patients with acute limb ischemia (Rutherford category IIb) of more than 14 days' duration. (Level of Evidence: B)

Les autres facteurs du choix du mode de revascularisation endovasculaire ou traditionnelle sont représentés par la localisation anatomique, l'étiologie, la présence de contre-indication respective à la chirurgie ou à la thrombolyse. Ainsi, la position supra-inguinale de l'obstruction artérielle justifie la chirurgie ouverte de première intention alors qu'en présence d'une obstruction infra-inguinale, on privilégiera les méthodes endovasculaires par thrombo-aspiration manuelle en cas d'embolie (fig. 5), par thrombolyse pharmacologique en cas de thrombose sur artère native pathologique ou en présence d'une occlusion

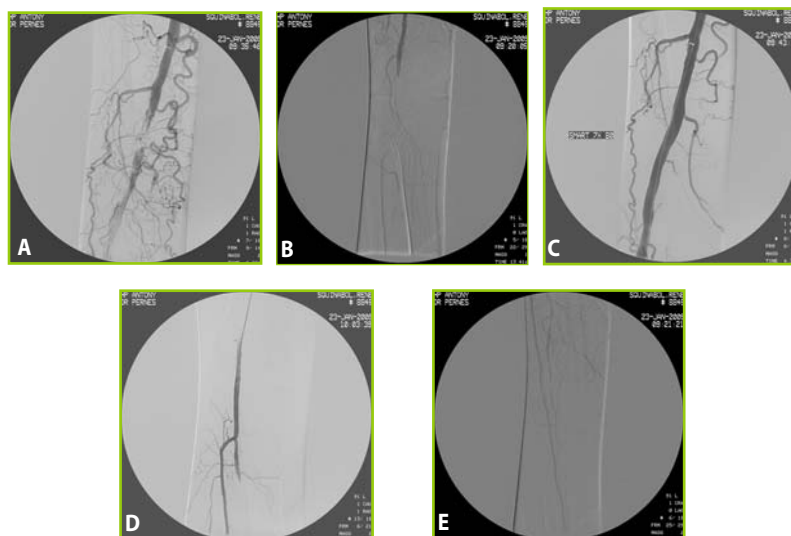


Fig. 5 – **A.** Sténose athéromateuse et emboligène de la fémorale superficielle droite. **B.** Embolie crurorique dans la poplitée basse et les axes de jambe. **C.** Angioplastie et stent de l'obstruction fémorale. **D** et **E.** Thrombo-aspiration manuelle du poplité et des axes distaux.

tardive d'un pontage prothétique ou veineux. Cette approche a, comme on l'a déjà précisé préalablement, l'intérêt de démasquer une éventuelle lésion causale sous-jacente et d'orienter son traitement propre secondaire. Un cas particulier est représenté par la thrombose d'anévrysme poplité, la visualisation d'un axe distal conditionnant le type de prise en charge : en présence d'un axe visible, la chirurgie doit être envisagée d'emblée, en l'absence de tout axe décelable, une thrombolyse doit être réalisée en présence d'une extrémité viable (fig. 6).

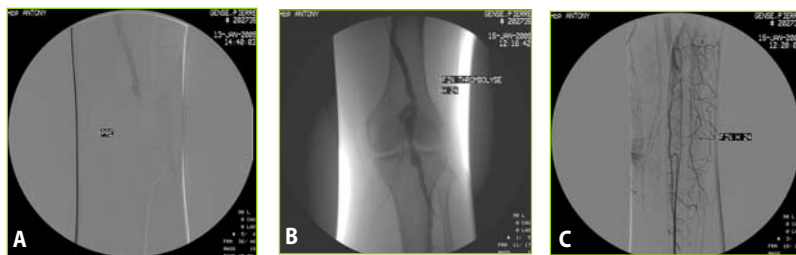

Fig. 6 – A. Occlusion du poplité gauche sur anévrysme thrombosé. **B et C.** Résultats après 24 heures d'urokinase *in situ*.

L'une des principales explications pour lesquelles la place de la thrombolyse pharmacologique dans la prise en charge de l'ischémie aiguë, plus de 30 ans après son éruption dans l'arsenal thérapeutique, reste imparfaitement clarifiée ; elle tient probablement en grande partie au fait que les quelques études contrôlées la comparant à la chirurgie n'ont pas emporté la décision (8-10). Les raisons tiennent principalement aux multiples biais méthodologiques accompagnant ces études de faible puissance statistique, ayant inclus de façon peu discriminante des étiologies diverses (embolie, thrombose de pontage, thrombose d'artères natives *in situ*), des délais d'intervention différents (avant ou au-delà de deux semaines), des patients en ischémie critique, des protocoles très différents concernant les drogues, leurs doses, leurs durées d'administration ainsi que des définitions différentes en termes de succès angiographiques ou cliniques. Les conclusions princeps de ces études contrôlées peuvent être résumées de la manière suivante : il n'existe pas de différence significative en termes de sauvetage de membre et de mortalité à un an en faveur de l'une ou de l'autre méthode, thrombolyse ou chirurgie. Un taux de lyse angiographique complète ou partielle avec amélioration clinique est obtenu dans environ 80 % des cas, en moins de 24 heures de traitement habituellement. Le pourcentage de patient vivant non amputé à 1 an est de l'ordre de 80 % également, avec une mortalité sur les trois études randomisées autour de 10 %, seule l'étude Rochester ayant objectivé les différences très nettement significatives en faveur de la

thrombolyse *in situ* par rapport à la chirurgie à un an en termes de mortalité (16 *versus* 42 %) (tableau III).

Tableau III – Résumé des trois études randomisées thrombolyse/chirurgie.

	Results at	Catheter-Directed Thrombolysis (CDT)			Surgical Revascularization		
		Patients	Limb salvage	Mortality	Patients	Limb salvage	Mortality
Rochester ¹⁷⁸	12 months	57	82%	16%	57	82%	42%
STILE ¹⁷⁴	6 months	246	88.2%	6.5%	141	89.4%	8.5%
TOPAS ¹⁷⁹	12 months	144	82.7%	13.3%	54	81.1%	15.7%

On estime actuellement que le ratio nombre d'interventions chirurgicales effectuées pour ischémie aiguë d'un membre inférieur/procédures de thrombolyse *in situ* est de 3 ou 4, en faveur de la chirurgie, avec un déclin incontestable depuis une dizaine d'années du chiffre de thrombolyse pharmacologiques, évolution sans doute en rapport avec une meilleure sélection des sous-groupes de patients susceptibles de bénéficier au mieux de la thrombolyse. Cet argumentaire est particulièrement bien développé dans l'analyse faite du registre anglais NATALI (National Audit of Thrombolysis for Acute Leg Ischemia) ayant collecté de manière prospective entre 1990 et 2000 plus de mille épisodes de thrombolyse *in situ* prescrits pour ischémie aiguë (11). Le but ultime de cet audit était d'aider les cliniciens à identifier quels facteurs prédictifs sont associés à une évolution favorable (ou défavorable) après thrombolyse et il est intéressant de constater un changement progressif des divers centres recruteurs concernant l'indication et les résultats du traitement thrombolytique au cours de ces 10 ans. Dans ce registre, l'âge moyen était de 68 ans, 75 % d'épisodes d'ischémie étaient présents depuis moins d'une semaine (25 % depuis moins de 8 heures), la moitié environ présentait des troubles sensitifs, distaux, *a priori* de stade II A, 60 % concernaient les artères natives, 40 % les occlusions de pontage. La nature de l'occlusion était thrombotique dans près de 70 % de cas, embolique dans 20 % et inconnue dans 25 %. Sur le plan angiographique, la lyse pharmacologique a été totalement efficace et complète dans environ 50 % des cas, partielle c'est-à-dire incomplète mais cliniquement utile dans 30 % des cas. Dans 14 % des cas, la lyse était obtenue mais sans visualisation de lit d'aval, donc inefficace sur le plan clinique mais dans 16 % des cas, l'échec de lyse était total. Les auteurs montrent ainsi que les facteurs prédictifs, préalables, associés à de plus faibles survies sans amputation (critère principal dur) sont représentés par le diabète, l'âge, le caractère récent de l'ischémie, alors que la mortalité est plus élevée chez les femmes, les patients âgés, chez les patients avec une occlusion d'artère native par rapport au pontage, aux embolies par rapport aux thromboses sur lésion *in situ* ou en présence d'antécédents de maladie coronaire. Les auteurs notent une incontestable amélioration du taux des patients vivants, non amputés, de l'ordre de 65 % en 1990 lors

des premières années d'inclusion à plus de 80 % en 2000 avant la clôture du registre (fig. 7). Ils estiment que cela est lié, outre au raffinement des techniques et à l'uniformité du protocole, à une meilleure sélection des patients. Ces informations peuvent permettre aux cliniciens d'établir un profil clinique des patients en ischémie aiguë *a priori* peu indiqués à une fibrinolyse mais qui, peut-être, pourraient « aller » directement à la chirurgie (encore qu'il n'y ait aucune évidence que ce sous-groupe bénéficierait plus de la chirurgie en l'absence d'étude randomisée). L'alternative thérapeutique chez ce type de patient pourrait être représentée par l'utilisation de la thrombectomie percutanée par thrombo-aspiration.

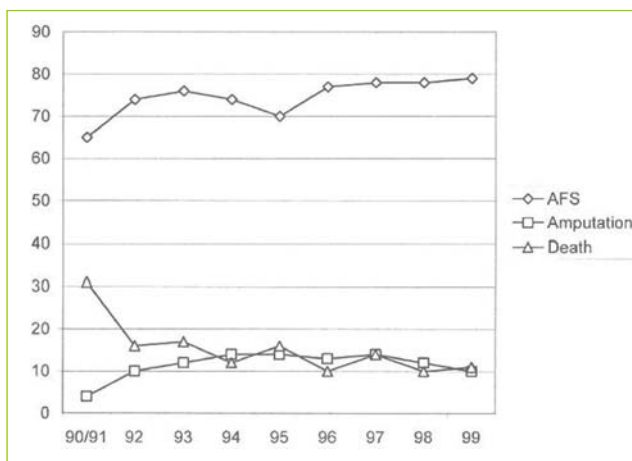


Fig. 7 – Registre NATALI. Évolution des résultats dans le temps.

L'autre élément de la discussion fondamentale dans le choix de la technique de revascularisation à privilégier est l'évaluation du risque lié à la procédure. L'une des raisons annexes pour laquelle la thrombolyse n'est pas plus largement utilisée est la perception « instinctive » et donc plutôt subjective du risque hémorragique. La survenue d'une hémorragie locale au point de ponction, voire à distance, cérébrale ou rétropéritonéale, apparaît en relation avec le risque potentiel de fibrinolyse systémique authentifiée par la baisse du fibrinogène plasmatique. Il a, par ailleurs, été suggéré une corrélation entre le taux d'hémorragies et l'intensité de la chute du fibrinogène mais sans réelle preuve décisive. L'autre limitation théorique de la thrombolyse *in situ* est liée à l'activation des plaquettes. En effet, la dissolution du thrombus libère la thrombine du caillot, la thrombine étant un puissant activateur de l'agrégation plaquettaire. Ceci peut éventuellement expliquer le phénomène de la rethrombose survenant après un succès initial de reperméation. Là encore, le registre NATALI

apporte un éclairage nouveau et représentatif de la « vraie vie » par rapport aux études contrôlées. Dans le registre, 299 épisodes sur les 1 108 procédures de thrombolyse sont associés à un événement considéré comme délétère (30 % environ). Parmi ceux-ci, sont retrouvés 87 épisodes d'hémorragie majeure, c'est-à-dire nécessitant une transfusion ou une intervention (8 % des cas) et dont 5 furent fatals (0,5 %) ; une hémorragie considérée comme mineure est survenue dans 6 % des cas (70 épisodes), un accident vasculaire cérébral dans 2,3 % des cas (26), mortel chez 20 des 26 patients. Les autres complications significatives incluaient des épisodes d'embolisation distale (2,4 %), des lésions de reperfusion chez 20 patients, (moins de 2 %), une thrombose péri-cathéter dans moins de 1 %. La cause des décès a été reconnue dans la moitié environ des 140 patients (mortalité totale 12 %). La cause principale était représentée par la survenue d'une complication systémique, majoritairement par ischémie coronaire (40), d'un accident vasculaire cérébral chez 20 patients, d'une pneumonie chez 7 patients, d'une insuffisance rénale chez 6 patients. (Rappelons que « seulement » 5 patients sont décédés d'hémorragie.) La recherche de contre-indication absolue ou relative s'impose donc avant toute décision de thrombolyse pharmacologique.

Des informations complémentaires très intéressantes concernant notamment l'étude des facteurs prédictifs à long terme, après thrombolyse, ont été rapportées dans une étude publiée récemment par l'équipe suédoise de Malmö (12). Ainsi, entre 2001 et 2005, 220 procédures de thrombolyse *in situ* ont été réalisées de manière consécutive chez 195 patients en ischémie aiguë et suivis sur une durée moyenne de 32 mois. Dans 80 % des cas, la lyse angiographique était considérée comme complète ou partielle. Environ 33 % de complications hémorragiques ont été notés sans précision entre mineures et majeures mais seuls 6 % ont justifié un arrêt prématuré de la procédure. Au cours du suivi, 57 des 216 patients, soit 26 % des patients thrombolysés, ont été amputés (25 dans la période péri-hospitalière, 32 dans le suivi). Soixante dix-neuf patients décèderont au cours du « follow up », soit 35 % dont la moitié comme la conséquence d'un événement clinique cardiovasculaire systémique. Seuls 51 % des patients sont donc vivants, non amputés, au terme du suivi, et l'analyse des variables associées à l'amputation et à la mortalité tardive identifie la qualité du degré de la lyse angiographique initiale, la présence d'un déficit moteur à l'admission, d'une insuffisance rénale, d'une cardiopathie ischémique et d'un trouble trophique, comme des facteurs indépendants de la survenue d'événements tardifs délétères. Les auteurs notent que la survenue de complications hémorragiques pendant la procédure était associée à un taux d'amputation plus faible dans le suivi. Ils insistent donc sur le fait que l'apparition de telles complications hémorragiques mineures locales ou à distance ne doivent pas automatiquement s'accompagner de l'arrêt de la thrombolyse mais qu'a

contrario il est peut être important « d'accepter » les complications mineures durant la procédure compatibles avec l'obtention de la meilleure reperfusion possible, réduisant les risques d'amputation immédiate ou tardive. L'insuffisance rénale apparaît également comme un facteur prédictif fort de décès, sans doute favorisée par l'utilisation de produit de contraste iodé pendant la procédure, chez ce sous-groupe de patients. Il convient donc de limiter au maximum les doses de produits iodés injectées durant la procédure.

Comment ?

■ Thrombolyse

Depuis les années 1980, la molécule de référence dans les thrombolyse locales par cathéter *in situ* est l'urokinase. Celle-ci est obtenue par des techniques de culture cellulaire, effectuées, en ce qui concerne le laboratoire Abbott – seul distributeur aux États-Unis du médicament (Abbokinase) – à partir de cellules rénales prélevées sur les prématurés décédés de mort naturelle. En 1999, la constatation par la FDA d'un conditionnement défectueux, non en conformité avec le cahier des charges de pharmacovigilance, a conduit l'institution à procéder au retrait total du marché américain de ce médicament, du fait d'un risque de transmission virale (réovirus et mycoplasme par ailleurs détectés dans certains lots). L'urokinase a été réintroduite en 2002 aux États-Unis grâce à l'obtention par Abbott de tissu néonatal, rénal, provenant du territoire nord-américain. Cette mesure ne s'est jamais appliquée en Europe où d'autres fournisseurs existaient. Néanmoins, en France, la production interrompue exclusivement pour un problème de rentabilité a entraîné *de facto* l'arrêt de l'utilisation de cette molécule et il a fallu attendre 2005 pour la voir réapparaître sur le marché (Actosolv®, laboratoire Eumedica). Ces « péripéties » ont donc imposé la recherche d'alternatives obligatoires en termes d'agents thrombolytiques, alternatives, constituées principalement par l'utilisation de l'activateur tissulaire du plasminogène (TPA) bien connu en cardiologie. Essentiellement synthétisé par la cellule endothéliale, le TPA normalement ne peut pas se fixer au fibrinogène mais seulement à la fibrine pour laquelle il a une grande affinité. Fixé sur celle-ci, le TPA active le plasminogène. C'est sa spécificité pour la fibrine, qui a conduit à la production industrielle d'une forme recombinante (par génie génétique, il est possible d'obtenir la réplique des séquences des cellules humaines intégrées dans les cellules ovariennes de hamster mis en culture). L'altéplase ou RTPA (Actilyse®) ainsi obtenue apparaît comme un activateur spécifique de la fibrine, sauf à dose élevée où existe un risque de recirculation de plasmine libre

dégradant outre la fibrine, le fibrinogène, à l'origine d'un risque hémorragique important.

La streptokinase, qui fut la molécule originelle pour l'utilisation de thrombolyse systémique, n'est plus employée actuellement. Deux agents nouveaux, de troisième génération, sont dérivés de l'Actilyse[®], le RPA ou Retavase[®], le TNK ou Ténecteplase[®], et obtenus par génie génétique. Leurs conséquences biologiques et l'intérêt par rapport à l'Actilyse[®] sont liés à une demi-vie plus longue, ce qui représente un bénéfice essentiellement dans la fibrinolyse préhospitalière de l'infarctus aigu (bolus sans perfusion associée). Le rapport bénéfice/risque néanmoins semble comparable à celui de l'Actilyse[®]. Les rares études réalisées dans les thrombolyse *in situ* pour ischémie aiguë n'ont pas montré d'avantage particulier par rapport à l'Actilyse[®], et ne sont pas réellement utilisés en pratique quotidienne.

Avant de proposer la stratégie thrombolytique par l'urokinase ou le RTPA, il faut initialement s'assurer de l'absence de contre-indication soit majeure telle qu'un antécédent d'AVC, la présence d'un saignement actif, d'un saignement intestinal récent de moins de 10 jours, d'une intervention chirurgicale de moins de 3 mois ou d'un trauma intracrânien de moins de 3 mois, soit relative telles les manœuvres de ressuscitation datant de moins de 10 jours ou une intervention chirurgicale majeure ou vasculaire ou un traumatisme datant de moins de 10 jours, une hypertension artérielle incontrôlée, la ponction récente d'un vaisseau non compressible, la présence d'une tumeur intracrânienne ou d'une chirurgie récente des yeux.

Le premier temps consiste par voie fémorale controlatérale préférentielle (*via* l'introducteur laissé en place après l'artériographie diagnostique) à recanaliser le segment artériel occlus au guide, habituellement hydrophile. En cas d'échec de recanalisation et donc d'impossibilité de mettre en place directement au contact du thrombus le médicament thrombolytique, il est inutile voire dangereux d'effectuer ce type de traitement. L'incapacité d'instiller la drogue dans le thrombus proximal liée à des difficultés d'accès représente une contre-indication absolue pour la mise en route du traitement.

Un cathéter multi-troué (sur 5,10 ou 20 cm, en fonction de la longueur de l'occlusion), éventuellement à extrémité distale borgne (cathéter de Cragg Macnamara) (fig. 8) est descendu sur le guide jusqu'au contact de l'occlusion puis le plus loin possible au sein de celle-ci pour réaliser dans un premier temps, une injection en bolus (5 à 10 mg de RTPA ou 100 000 unités d'urokinase) selon la technique simple du « Lacing » (injection à la main en 5 ou 10 minutes par à-coups réguliers de quelques millilitres de la solution contenue dans une seringue plastique. Cette étape, qui consiste en fait à imprégner le thrombolytique au thrombus sur une bonne partie de sa longueur, semble faciliter la réussite secondaire de la procédure. Divers modes d'infusion de la

drogue ont été proposés, essentiellement avec pour objectif de réduire la durée de la lyse angiographique. L'infusion est soit continue à la seringue électrique, soit graduelle avec un effilement progressif des doses, la vitesse d'infusion étant accélérée les premières heures puis réduite par la suite, soit enfin périodiquement « forcée » selon la technique du pulse-spray qui consiste à injecter à intervalles réguliers à pression forte la drogue thrombolytique à l'aide d'une seringue dédiée. Outre le mode d'infusion de la molécule, le dosage idéal de celle-ci a été recherché à l'aide de divers protocoles, séparés classiquement entre protocole « haute dose » et protocole « base dose » là encore, avec l'arrière-pensée d'obtenir le meilleur rapport bénéfice/risque en termes de rapidité de lyse et de réduction des complications hémorragiques. Un rapport de 2003 réalisé par l'Institut Cochrane (13) souligne la faible puissance statistique des études publiées, ne permettant pas de réaliser de méta-analyse. Il montre d'une part qu'il n'existe pas de supériorité en terme d'efficacité d'une drogue par rapport à l'autre, que les régimes haute dose et de type pulse-spray réduisent la durée de la thrombolyse, sans que cela ait de réelle conséquence en termes d'efficacité sur la lyse angiographique ou sur les résultats cliniques à 1 mois voire à 1 an, que ces protocoles sont généralement techniquement plus lourds à mettre en place et à surveiller et qu'ils semblent être associés à une augmentation du taux de complication hémorragique comparé aux faibles doses (14). Les recommandations proposent donc pour l'urokinase l'infusion continue de 240 000 unités/heure locale pendant 2 heures, suivie de la dose de 100 000 unités/heure et pour le RTPA la dose de 0,025 mg/kg/heure, soit en moyenne 1,5 à 2 mg/heure, sans dépasser la dose totale de 50 mg. Il faut signaler néanmoins que seule l'urokinase est approuvée dans l'indication de l'ischémie aiguë des membres inférieurs à la fois par la FDA et par l'AMM en France. Il semble licite de privilégier la technique la plus simple possible dans la mesure où il s'agit d'une méthode chronophage et laborieuse, nécessitant de multiples visites en salle de cathétérisme pour des contrôles angiographiques, en général toutes les 6 heures. Il n'y a pas de consensus quant à la qualité et la fréquence des contrôles biologiques, notamment en ce qui concerne le fibrinogène même si un taux initial bas et une chute sous 1 gramme/litre apparaissent associés à un risque de complication hémorragique supplémentaire. Le monitoring s'effectue dans un environnement de type unité de soins intensifs. Le traitement peut durer rarement au-delà de 24 heures et justifie donc une surveillance clinique notamment au niveau des points de ponction. Les répétitions du contrôle angiographique, de la progression éventuelle de la lyse peuvent s'accompagner alors d'une mobilisation secondaire du cathéter en aval. L'apparition d'éventuelles migrations emboliques souvent algiques nécessite une prise en charge spécifique par antalgique type morphinique éventuel et il est recommandé de poursuivre la procédure. Une mesure additionnelle doit être considérée comme le

repositionnement du cathéter plus distalement et une nouvelle dose de bolus voire d'une augmentation de la dose. Enfin, la thrombectomie percutanée par thrombo-aspiration ou par chirurgie peut être nécessaire lorsque la thrombolyse n'améliore pas la condition clinique. Enfin, l'anticoagulation associée par héparine est nécessaire. Il n'est pas utile d'injecter de fortes doses. On considère qu'un bolus de 2 500 unités, suivi d'une infusion de 500 unités/heure, soit en intraveineux, soit par la voie latérale du désilet, est suffisant, le TCA devant se situer entre 40 et 60 secondes (soit 1,2 à 1,5 x le témoin).

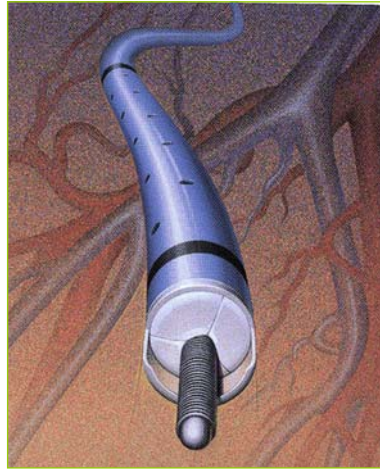


Fig. 8 – Cathéter multitrouré type Cragg-MacNamara.

Les inconvénients liés à la fibrinolyse locale par les drogues classiques ont conduit au développement soit de nouvelles molécules, soit à l'élaboration de nouvelles stratégies d'utilisation essentiellement dans le but à la fois de réduire le risque de complication hémorragique voire de re thrombose ou de tenter d'accélérer la lyse.

Nouveaux agents thrombolytiques

L'*alfimeprase* est une molécule mutante, génétiquement identique à la fibrelase, similaire au venin du serpent australien Copper Head. Il s'agit donc d'un agent fibrinolytique direct, c'est-à-dire que la présence de plasminogène et de plasmine est inutile pour dissoudre la fibrine. Cette molécule apparaissait théoriquement particulièrement intéressante pour l'utilisation en pathologie périphérique de type ischémie aiguë avec un espoir d'une meilleure sécurité et d'une réduction du risque hémorragique. En 2006, les laboratoires Bayer et Nuvelo – ce dernier étant à l'origine du séquençage de la molécule – avaient conclu un accord de développement et de commercialisation de l'*alfimeprase*.

Une étude en phase 3 de thrombolyse *in situ* par alfineprase *versus* placebo avait été débutée après que des études de phase 1 et de phase 2 de sécurité et d'optimisation de dose avaient évoqué l'intérêt de la méthode. Les résultats récemment rapportés (ISET, 2008) montrent l'absence d'avantage de la molécule par rapport au placebo dans cette étude de phase 3 avec, par ailleurs, l'apparition d'une hypotension significative. Il semble que les études cliniques aient été interrompues dans cette indication à la suite de la constatation de ces résultats.

La *plasmine* apparaît comme l'agent idéal pour la thrombolyse *in situ*. L'étude de phase 1 (PRIORITY Trial-Plasmine Revascularisation of the ischemic lower extremity) inclut des patients présentant une occlusion non embolique d'une artère native ou d'un pontage avec des doses croissantes de plasmine. Une étude de phase 2, après que l'identification de la dose idéale a été réalisée, est prévue en randomisant les patients avant l'étude de phase 3, utilisant la dose optimale de plasmine (15).

Association anti-G2B3A et thrombolyse *in situ*

Ce concept a le même rationnel que pour les coronaires, à savoir diminuer la rethrombose, favoriser la déthrombose en réduisant le taux de complication hémorragique. Il existe deux classes de molécules différenciées par leurs tailles : l'abciximab ou Reopro[®], seul représentant de la famille des grosses molécules et deux molécules de faible poids, l'éptifibatide ou Integrilin[®], le tirofiban ou Agrastat[®].

L'APART Trime publié en 2006 par Tepe (16) comparait de manière randomisée l'association reteplase-Reopro[®] *versus* urokinase-Reopro[®] dans l'ischémie aiguë. Le taux de complication hémorragique était équivalent dans les deux groupes autour de 10 % avec un taux faible également comparable d'amputation à 1 mois de 4 % mis sur le compte par les auteurs par la réduction des événements aigus ischémiques, emboliques distaux pendant la thrombolyse. À ce jour, même si cette étude suggère que cette association est supérieure à la fibrinolyse seule sans augmentation du risque hémorragique, les faibles effectifs et la faiblesse des éléments objectifs ne sont pas suffisantes pour privilégier une association systématique. Celle-ci, selon Ouriel, en 2004, pourrait être réservée aux patients jeunes avec état d'hypercoagulabilité, du fait du haut risque de récurrence et du moindre risque hémorragique dans ce sous-groupe de patients (4).

Thrombo-aspiration manuelle

Appliquée essentiellement pour les occlusions de nature embolique sous-inguinale, la ponction homolatérale antégrade descendante est à privilégier par rapport au cross over. Un introducteur long 45 cm habituellement 8F est posi-

tionné. Un cathéter à large lumière, éventuellement angulé, dédié ou moins spécifique, type angioplastie coronaire, va être utilisé (fig. 9). Pour limiter les déperditions sanguines liées à la navigation de ce matériel de gros diamètre, il peut être intéressant lors de la manipulation de celui-ci jusqu'au siège du thrombus d'y introduire un cathéter effilé de type 6F plus long, ce qui représente une manœuvre efficace. Le guide hydrophile va alors cathétériser les divers segments occlus et, au contact proximal du thrombus, des manœuvres de va-et-vient sont réalisées, l'extrémité proximale du cathéter étant en succion par l'intermédiaire d'une seringue de 50 cc (fig. 10). Plusieurs passages sont nécessaires jusqu'à obtention d'une reperméation, si possible complète dans les trois axes de jambe.




Fig. 9 – Exemples de cathéter d'aspiration.

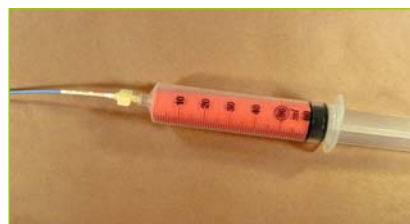

Fig. 10 – Description du système d'aspiration manuelle.

Conclusion

Il existe un rôle majeur des techniques percutanées endovasculaires dans la prise en charge de l'ischémie aiguë. La thrombolyse *in situ* doit être réalisée de première intention et recommandée comme telle dans l'ischémie aiguë des membres inférieurs de grade I ou de II A, observée après thrombose extensive, sous-inguinale sur lésion athéromateuse sous-jacente, après occlusion de

pontage ou en cas de thrombose d'anévrisme poplitée. La thrombo-aspiration manuelle peut représenter une alternative à la thrombectomie traditionnelle chirurgicale dans les ischémies plus sévères sous-inguinales de grade II B. Ces procédures sont réalisées au mieux dans un environnement médico-radio-chirurgical adapté, capable d'assurer une surveillance biologique et angiographique régulière. Le choix toujours possible entre urokinase et activateur tissulaire du plasminogène repose essentiellement sur l'habitude et l'expérience de l'opérateur.

Références

1. Norgren L, Hiatt WR, Dormandy JA *et al.* (2007) Inter-Society consensus for the management of peripheral arterial disease (TASC II). Eur J Vasc Endovasc Surg 33 (Suppl 1): 1-75
2. Dotter CT, Rosch J, Seaman AJ (1974) Selective clot lysis with low dose streptokinase. Radiology 111: 31-7
3. Semba CP, Murphy TP, Bakal CW *et al.* (2000) Thrombolytic therapy with the use of alteplase (rt-PA) in peripheral arterial occlusive disease: review of the clinical literature. J Vasc Interv Radiol 11: 149-61
4. Ouriel K, Kandarpa K (2004) Safety of thrombolytic therapy with urokinase or recombinant tissue plasminogen activator for peripheral arterial occlusion: a comprehensive compilation of published work. J Endovasc Ther 11: 436-46
5. Working Party on Thrombolysis in the management of limb ischemia (2003) Thrombolysis in the management of lower limb peripheral arterial occlusion-a consensus document. J Vasc Interv Radiol 14: S337-S349
6. Patel N, Sacks D, Patel RI *et al.* (2003) SIR reporting standards for the treatment of acute leg ischemia with use of transluminal removal of arterial thrombus. J Vasc Interv Radiol 14: S453-S465
7. Hirsch AT, Haskal ZJ, Hertzner NR *et al.* (2006) ACC/AHA Guidelines for the management of patients with Peripheral Arterial Disease. J Vasc Interv Radiol 17: 1383-97
8. Results of a prospective randomized trial evaluating surgery versus thrombolysis for ischemia of the lower extremity. The STILE trial (1994) Ann Surg 220: 251-66
9. Ouriel K, Veith F, Sasahara AA (1996) Thrombolysis or peripheral arterial surgery: phase I results. TOPAS Investigators. J Vasc Surg 23: 64-73
10. Ouriel K, Shortell CK, DeWeese JA *et al.* (1994) A comparison of thrombolytic therapy with operative revascularization in the initial treatment of acute peripheral ischemia. J Vasc Surg 19: 1021-30
11. Earnshaw JJ, Withman B, Foy C, for the Thrombolysis Study Group (2004) National Audit of Thrombolysis for Acute Leg Ischemia (NATALI): Clinical factors associated with early outcome. J Vasc Surg 39: 1018-25

12. Kuoppala M, Franzen S, Linblad B, Acosta S (2008) Long-term prognostic factors after thrombolysis for lower limb ischemia. *J Vasc Surg* 47: 1243-50
13. Kessel DO, Berridge DC, Robertson I (2004) Infusion techniques for peripheral arterial thrombolysis. *Cochrane Database Syst Rev* 1: CD000985
14. Plate G, Jansson I, Forsell C, Weber P, Oredsson S (2006) Thrombolysis for acute lower limb ischemia. A prospective, randomized, multicenter study comparing two strategies. *Eur J EndoVasc Surg* 31: 651-60
15. Comerota AJ (2008) Development of catheter – directed intrathrombus thrombolysis with plasmin for the treatment of acute lower extremity arterial occlusion. *Thrombosis Research* 122: 20-6
16. Tepe G, Hopfenzitz C, Dietz K *et al.* (2006) Peripheral arteries: treatment with antibodies of platelet receptors and reteplase for thrombolysis –APART Trial. *Radiology* 239: 892-900

Filtres cave :

Matériels, techniques, trucs et astuces

F.-G. Barral

Introduction

Malgré l'amélioration constante des traitements de la maladie thrombo-embolique et le perfectionnement des nouvelles techniques d'imagerie, l'embolie pulmonaire reste une cause majeure de morbi-mortalité. Le traitement de la thrombose veineuse profonde et de l'embolie pulmonaire repose sur les anticoagulants.

Malgré ce traitement, on estime qu'environ 20 % des patients auront une récurrence d'embolie pulmonaire et que 50 % de ces récurrences seront fatales (1).

Selon le registre ICOPER (2), la plupart des décès observés sur les patients ayant une embolie pulmonaire initiale surviennent dans les trois premiers mois du traitement anticoagulant, et selon le registre RIETE (3), le délai médian de survie d'une embolie pulmonaire fatale est de 6 jours (75 % dans les deux premières semaines).

La mise sous traitement anticoagulant et l'indication éventuelle d'interruption cave doivent être discutées rapidement après le premier épisode d'embolie.

L'intérêt de mettre un barrage cave pour prévenir la survenue ou la récurrence d'une embolie pulmonaire anime les débats sur les traitements de la maladie thrombo-embolique depuis plus de 60 ans : filtre ou pas filtre ? Avec ou sans anticoagulants ? Et quel type de filtre ?

Les débats ne sont toujours pas clos puisque, mis à part quelques exceptions (jusqu'à présent, une seule étude randomisée a été publiée, l'étude

PREPIC (4)), la littérature reste pauvre en grandes séries et la décision de filtration cave est souvent prise au cas par cas selon des convictions personnelles.

Ces convictions ont cependant été très fortement remises en question par l'apparition, à la fin des années 1990, d'un nouveau type de filtre cave que l'on peut soit retirer, soit laisser en place en fonction de l'état clinique du patient.

Différents types de filtres cave

Actuellement, il existe trois types de filtres cave : les filtres permanents, les filtres optionnels (ou à option de retrait) et les filtres temporaires.

■ Filtres permanents

Ils sont destinés à rester en place à vie et ne sont pas extractibles par voie percutanée après avoir été mis en place. Il en existe cinq actuellement disponibles sur le marché mondial : Greenfield Stainless steel SGF and Titanium TGF (Boston Scientifique) (fig. 1A, B), Vena Tech LP filter & LGM Filter-(B-Braun) (fig. 2A, B), Simon Nitinol Filter (-Bard) (fig. 3), the Bird's Nest (Cook) (fig. 4) et le Trapease (-Cordis) (fig. 5).

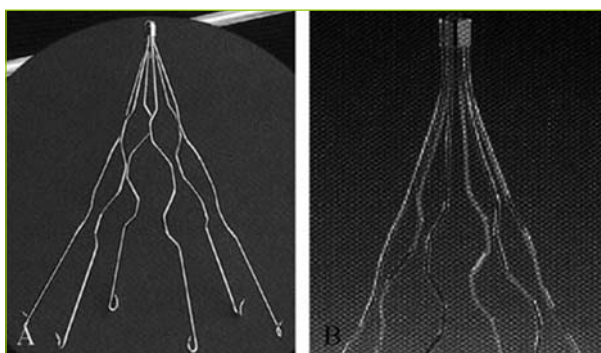


Fig. 1 – A. SGF Greenfield. **B.** TGF Greenfield.




Fig. 2 – A. LGM filter. **B.** Vena Tech LP-B Braun.

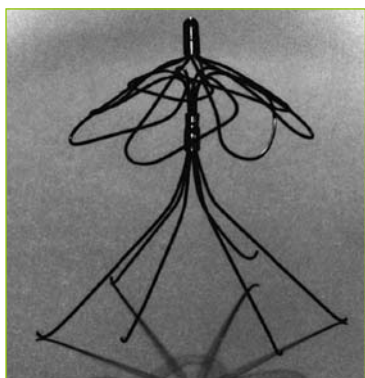


Fig. 3 – Simon Nitinol-Bard.

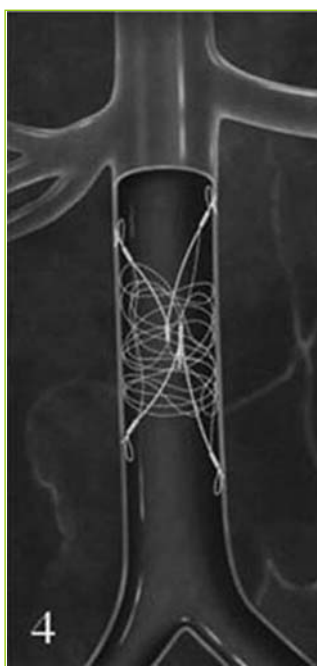


Fig. 4 – Bird's Nest-Cook.



Fig. 5 – Trapease-Cordis.

■ Filtres optionnels

Ils ont les mêmes propriétés de filtration que les filtres définitifs et peuvent donc rester en tant que tels à vie quand l'indication de barrage cave est définitive, soit être retirés par voie percutanée lorsque le patient n'a plus besoin d'un barrage cave, ce qui permet d'éviter les complications de la filtration au long court. Il existe actuellement sur le marché, quatre types de filtres optionnels.

- Le premier filtre optionnel (ou à option de retrait) est le filtre ALN – (ALN implants chirurgicaux) (fig. 6) qui peut être en place par voie jugulaire, brachiale ou fémorale et il ne peut être retiré que par voie jugulaire par son système de pince spécifique. Depuis son apparition sur le marché, ce filtre a été choisi dans le service de radiologie du CHU Bellevue à Saint-Étienne en raison de ses qualités de stabilité, d'autocentrage et sa forme conique avec des pattes indépendantes, assurant une grande sécurité de retrait. Jusqu'à ce jour, 545 filtres ALN ont été mis en place dans le service et 150 ont pu être retirés sans aucune difficulté. À la différence des autres filtres, ce filtre optionnel n'a pas de date limite de retrait ; l'un de ces filtres a pu être retiré après une implantation de 25 mois, sans aucune difficulté ni aucune lésion sur les parois de la veine cave inférieure. Il a même pu être publié une série d'étude anatomopathologique de 72 filtres ALN, montrant que les fragments recueillis sur les pattes du filtres (fragments d'endothélium, thrombus récent et thrombus ancien parfois associés) n'avaient pas de corrélation avec la durée de l'implantation (fig. 7) (16).

- Le second filtre optionnel est le Gunther Tulip (-Cook) sous forme GTS et Celect filter, qui peut être mis en place par voie jugulaire ou fémorale ; il ne peut être retiré que par voie jugulaire (fig. 8).

- Le troisième filtre optionnel est l'Optease (-Cordis) (fig. 9) qui peut être mis en place par voie fémorale, jugulaire ou brachiale et qui ne peut être retiré que par voie fémorale.

- Le quatrième filtre est le Recovery Filter (-Bard), remplacé par le G2 et le G2 express. Ce filtre peut être mis en place par voie jugulaire ou fémorale et retiré par voie jugulaire (avec une pince ressemblant tout particulièrement à la pince ALN) ou par un lasso (fig. 10).

- Plusieurs filtres sont en cours d'expérimentation ou précommercialisation et nous n'en parlerons pas dans cette revue pratique.



Fig. 6 – ALN filter-ALN.

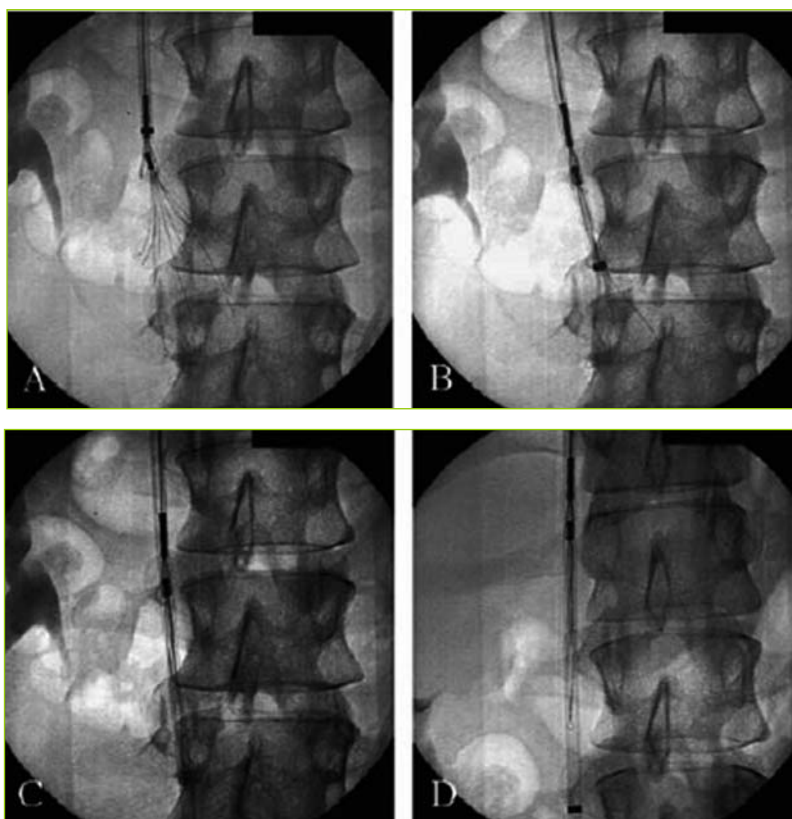


Fig. 7 – **A.** Capture de la tête du filtre ALN avec la pince. **B.** Une fois que le filtre est stabilisé entre les branches de la pince, l'opérateur pousse vers le bas la gaine porteuse. **C.** Le filtre est dans la gaine. **D.** Le filtre est retiré.

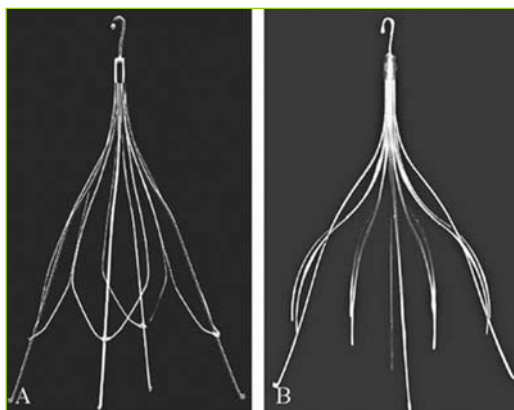


Fig. 8 – A. Gunther Tulip. B. Select filter-Cook.




Fig. 9 – Optease-Cordis.

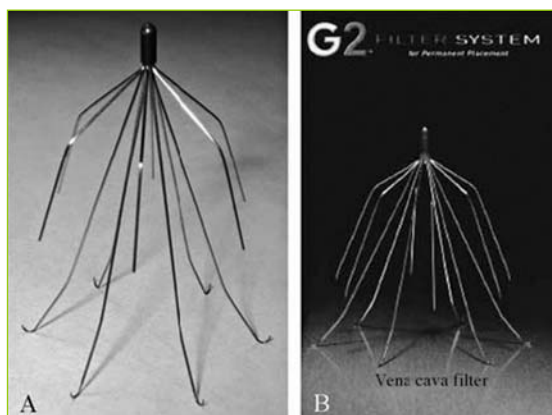


Fig. 10 – A. Recovery. B. Recovery G2-Bard.

■ Filtres temporaires

Ils sont conçus pour rester en place dans la veine cave sur une courte période de temps. Ils sont solidarisés à la peau par un cathéter, ce qui permet de les retirer plus facilement mais ce qui explique également qu'ils puissent être de sources de complications infectieuses et thrombotiques et très inconfortables pour le patient, peu compatibles avec un retour à domicile. Il en existe deux : le Tempo Filter II (B. Braun) (fig. 11) et le Neuhaus-Toray Medical (fig. 12) mais uniquement disponible au Japon.

Selon notre expérience, ces filtres caves ont des indications bien spécifiques.



Fig. 11 – Tempo filter 2-B. Braun.




Fig. 12 – Neuhaus-Toray.

Quel filtre pour quelle indication ?

■ Filtres optionnels

Les indications sont celles reconnues par la Société française d'imagerie cardiaque et vasculaire (SFICV) qui s'appuie sur les consensus de la SIR (5) et du CIRSE (6). Elles se distinguent entre indications reconnues, indications pertinentes, et les « non-indications ».

Groupe I : Indications reconnues

- *Thrombose des veines proximales* (veine poplitée fémorale, iliaque ou cave), avec ou sans embolie pulmonaire chez les patients présentant une ou plusieurs des caractéristiques suivantes (niveau de preuve C) (7-11) :

- complications des traitements anticoagulants obligeant à interrompre le traitement ;
- récurrence symptomatique d'embolie pulmonaire aiguë sous traitement anticoagulant bien conduit (cette récurrence devra être confirmée objectivement) ;
- extension symptomatique de la thrombose sous traitement anticoagulant bien conduit (cette extension devra être confirmée objectivement) ;
- contre-indications du traitement anticoagulant à dose élevée (temporaire ou définitive).

- *Traumatisme sévère* (crâniens, rachidiens), localement responsable d'hémorragies diffuses, chez des patients pour lesquels il est impossible d'appliquer des moyens mécaniques de compression veineuse intermittente (CPI)

préventive, en l'absence d'embolie pulmonaire ou de thrombose des veines profondes avérées (niveau de preuve B) (12, 13).

- *Prévention de l'embolie pulmonaire lors d'interventions chirurgicales à risque thrombo-embolique élevé* chez des patients ayant des antécédents récents de thrombose des veines profondes ou d'embolie pulmonaire (niveau de preuve C) (11).

Groupe II : Indications pertinentes

- *Prévention de l'embolie pulmonaire lors d'interventions chirurgicales à risque thrombo-embolique élevé* chez des patients sans antécédents de thrombose des veines profondes d'embolie pulmonaire (niveau de preuve C) (11).

Groupe III : Non-indications

- Prévention de l'embolie pulmonaire chez des patients porteurs de thrombose des veines proximales par pose des filtres cave systématique (niveau de preuve A) (4, 14).

- Embolie pulmonaire grave (niveau de preuve C).
- Atteinte cardio-pulmonaire sévère avec thrombose des veines profondes (niveau de preuve C).
- Thrombus flottant ilio-fémoral de la veine cave inférieur (niveau de preuve C) (15).

Dans ces dernières indications, le fait que les filtres optionnels puissent être retirés du patient quand l'indication de barrage cave n'est plus pertinente a pu faire augmenter les indications de filtration, mais il faut souligner que les travaux publiés sur les filtres optionnels sont aujourd'hui insuffisants pour permettre des recommandations basées sur autre chose qu'un consensus d'experts (5).

Il en est de même pour les indications prophylactiques chez les poly-traumatisés, en particulier les traumatisés du rachis et les patients susceptibles de bénéficier d'une chirurgie de l'obésité (16).

Efficacité des filtres caves optionnels

L'étude de la littérature concernant les séries publiées sur les filtres caves optionnels montre que :

- les filtres optionnels peuvent être retirés dans 96 % des situations (17) ;
- le taux de leurs complications est plutôt inférieur à celui des filtres permanents (18) ;
- les filtres optionnels ont la même efficacité que les filtres permanents dans leurs capacités à prévenir les embolies pulmonaires ou récurrence d'embolie pulmonaire (19).

■ Indications des filtres permanents

Selon notre expérience, les filtres permanents peuvent être indiqués dans les circonstances suivantes :

- lorsque la contre-indication aux anticoagulants, et en fonction de l'état clinique et biologique du patient, est définitive ;
- chez les patients en fin de vie (en particulier dans les pathologies néoplasiques pour qui une indication de retrait ne se posera pas) ;
- chez les patients âgés pour lesquels on ne prendra pas le risque d'une deuxième intervention de retrait ou chez qui la veine cave inférieure est très sinueuse et dans laquelle il est préférable d'utiliser un système de filtration définitif avec des systèmes d'encrage plus performants que les filtres à option de retrait ;
- dans les exceptionnels cas de méga veines cave inférieures (dans lequel il est supérieur à 35 mm) et pour lesquels seuls les filtres de Birdnest (fig. 4) sont utilisables ;
- pour les patients dont on sait que l'on ne pourra pas assumer la surveillance.

■ Indications des filtres temporaires

Selon notre expérience, les filtres temporaires peuvent être indiqués :

- en préopératoire, quand on a des arguments pour penser que la fenêtre de contre-indication des anticoagulants sera très courte (dans la chirurgie-gynécologique par exemple) ;
- dans les dernières semaines de la grossesse, dans la mesure où leurs pattes n'ont pas de crochet de fixation et ne risquent donc pas d'être responsables de rupture des parois de la veine cave inférieure lors des contractions ou à l'occasion des mouvements du fœtus ;
- comme système de protection, éventuellement en position suprarénale, en amont d'un filtre cave thrombosé pour lequel il est décidé de faire pratiquer une thrombolyse médicale ou mécanique (fig. 13).

Indications possibles de placement en position sus-rénale

Le consensus de CIRSE propose des indications spécifiques des poses de filtres en suprarénale (6). Il a été proposé de façon tout à fait exceptionnelle après

analyse soigneuse du risque et du bénéfice au cas par cas dans les conditions suivantes :

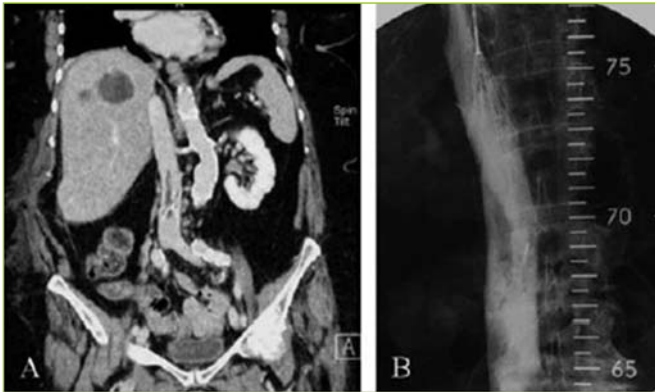


Fig. 13 – A. Femme de 70 ans avec un thrombus sur un filtre mis en place en préopératoire d'un cancer du foie. **B.** Mise en place d'un Tempo Filter II avant thromboaspiration.

- Thrombose d'une veine rénale et embolie pulmonaire prouvée, thrombose de la veine cave inférieure, extension de thrombose au-dessus d'un filtre cave précédemment implanté, embolie pulmonaire en rapport avec une thrombose et une grosse veine gonadique, variation anatomique avec une veine rénale se jetant très bas dans la veine cave inférieure (fig. 14).

- La grossesse est un cas très particulier. Lorsqu'on discute une pose à l'approche du terme (fin du troisième trimestre), la veine cave est laminée par l'utérus gravide. La mise en place en position sous-rénale n'est donc pas possible et probablement dangereuse. On pourra discuter un filtre optionnel en position sus-rénale à ce terme mais, pour la SFICV, il n'est pas lieu de proposer une recommandation car il n'y a pas de preuve suffisante dans la littérature. Chaque cadre doit être discuté en particulier en collaboration avec les obstétriciens.

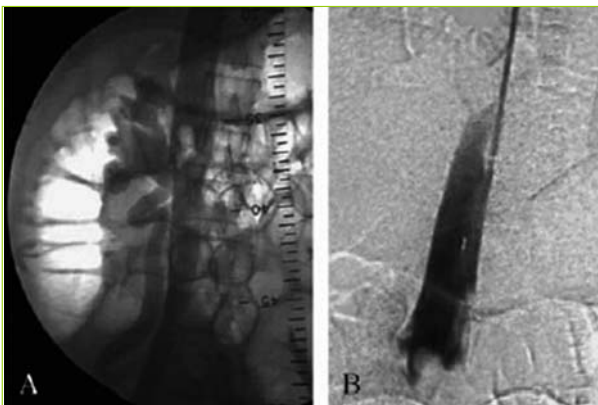

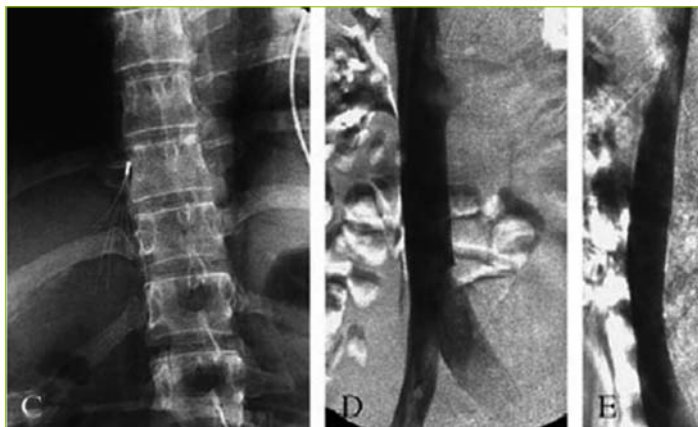


Fig. 14 – A. Cavographie de face montrant un thrombus de la veine rénale droite accouchée dans la VCI. **B.** Mise en place d'un filtre ALN en situation sus-rénale (après échec du Tempo Filter II en raison de douleurs abdominales. **C.** Filtre ALN en situation sus-rénale. **D.** Cavographie de face après retrait de filtre après 3 mois. **E.** Cavographie de profil montrant l'intégrité de la VCI.

■ Choix d'un filtre cave

En fonction de leur type, les filtres caves présentent des caractéristiques différentes, que l'utilisateur doit connaître afin de choisir le filtre adapté à la situation clinique et définir le suivi du patient et le suivi du filtre en lui-même.

La sélection d'un filtre repose sur l'analyse du terrain (âge, pathologie associée, extension de la thrombose veineuse, etc.) et de l'indication de la filtration cave (prophylaxie, risque permanent ou temporaire, etc.).

Au point de vue technique, la sélection du filtre repose sur sa qualité technique d'insertion (facilité, stabilité, etc.), les données anatomiques de la longueur et de diamètre : le calibre de la veine cave inférieure, avec distance entre les veines rénales et l'origine de la veine cave inférieure, distance entre les veines rénales et l'oreillette droite pour des pauses sus-rénales, distance entre l'extrémité supérieure du thrombus et l'abouchement des veines rénales en cas de pose au-dessus d'un thrombus-cave. On considèrera également les résultats cliniques qu'il permet d'obtenir (efficacité de piégeage des thrombus, taux d'occlusion de la veine cave et du point de ponction veineux, les risques de migration du filtre, de perforation de la veine inférieure, déformations de la structure des filtres, bascule, rupture, etc.).

■ Quelques recommandations pour la pose

- Connaître, avant le geste, la perméabilité de la veine cave et des accès possibles (scanner, écho-doppler, etc.).
- Bien choisir la voie d'abord, en fonction du morphotype du patient et ses antécédents médicaux (pose de voie centrale, CIP, phlébite, etc.) chirurgicaux (traumatisme du bassin, prothèse de hanche, etc.), sans oublier la voie brachiale particulièrement accessible avec le kit spécial ALN.
- Avoir une mesure précise du calibre de la veine cave inférieure (règle sur la table) de préférence dans les deux plans de l'espace.
- Superposer le plus possible l'axe du filtre cave à celui de la veine cave inférieure (presque la totalité des échecs de retrait est due à un mauvais positionnement initial du filtre).
- Prévoir un ASP de contrôle le lendemain de la pose pour vérifier le bon positionnement du filtre et décider d'un éventuel repositionnement avant la sortie du patient (la majorité des filtres optionnels ont des capacités d'auto-centrage dans les premières heures après la pose).

■ Trucs et astuces

- Ponctionner le plus haut possible les veines jugulaires pour éviter tout risque de pneumothorax.
- Ponctionner le plus bas possible la veine fémorale pour éviter tout risque d'hématome rétro-péritonéal.
- Rincer son matériel pour éviter tout risque de formation de thrombus dans le système d'introduction.
- S'aider d'un guidage échographique pour les ponctions jugulaire et brachiale.
- Vérifier que le filtre est introduit dans la gaine porteuse dans le bon sens.
- Faire impérativement une cavographie avant la pose du filtre pour vérifier sa perméabilité, mesurer son calibre (dans les deux plans) et repérer avec précision l'abouchement des veines rénales (attention à l'asymétrie d'abouchement et aux variations anatomiques).
- Ne pas traîner pour la libération du filtre cave pour éviter la constitution de fibrine ou d'un vrai thrombus entre les pattes du filtre empêchant son ouverture.
- En cas de ponction artérielle involontaire, mettre un cathlon dans l'artère qui servira de repère visuel pour la ponction veineuse et comprimer en fin de geste successivement en deux temps différents l'artère et la veine pour éviter la constitution d'une fistule artério-veineuse.

– En cas d'allergie au produit de contraste ou d'insuffisance rénale, repérer l'abouchement des veines rénales en écho-doppler et mettre un repère métallique en regard sur la peau du patient.

– Si le filtre apparaît « tilté » après son positionnement, il est impératif de le redresser pour simplifier les manœuvres de retrait : dans la majorité des cas, il suffit de remonter le guide en J dans le cône du filtre et de lui appliquer quelques manœuvres de redressements. Si le guide en J ne suffit pas, il faut remonter sur le guide une sonde de forme incurvée de type cobra facilitant la manœuvre.

■ Indication d'extraction d'un filtre optionnel

L'unique but d'un filtre cave étant de prévenir une embolie pulmonaire, le motif principal d'un retrait d'un filtre cave est l'absence de risque d'embolie pulmonaire. Ces circonstances sont les suivantes.

– L'indication de filtration de façon permanente n'est plus d'actualité.

– Le risque d'embolie pulmonaire clinique est raisonnablement faible, soit parce que le traitement médical permet de prévenir ce risque, soit parce que les conditions cliniques ont changé.

– Le patient ne risque pas de revenir, dans un délai prévisible, à un état de haut risque d'embolie pulmonaire, par exemple en raison d'une interruption du traitement anticoagulant, d'un changement de sa prise en charge clinique ou sa situation clinique. En effet, on sait que les complications des filtres caves, en tout cas celles de type mécanique, mettent plusieurs mois à survenir.

– L'espérance de vie du patient est suffisamment longue pour que le bénéfice estimé de l'arrêt de l'infiltration soit obtenue ; en particulier les patients ayant une espérance de vie de moins de 6 mois ne bénéficient pas de l'extraction de filtre cave, il est donc logique de le laisser en place.

– On vérifiera également que le patient n'a pas d'antécédent d'accident sévère au produit de contraste, un abord veineux difficile, ou que chez lui l'extraction de filtre cave n'entraîne pas un risque important pour la veine cave inférieure, étant donnés la nature, l'état et la position du filtre. Bien entendu, le patient accepte l'extraction du filtre.

Quand un filtre est initialement placé pour une indication prophylactique, il est particulièrement recommandé de vérifier qu'il n'y a pas de signes cliniques ou paracliniques d'une maladie thrombo-embolique avant le retrait. Un écho-doppler des membres inférieurs doit être réalisé pour exclure l'existence d'une thrombose veineuse profonde asymptomatique qui imposera le maintien du filtre ou des anticoagulants.

Quand un filtre est initialement mis en place chez un patient avec une maladie thrombo-embolique ou sous traitement anticoagulant, il est

logique d'attendre 2 ou 3 semaines de traitement anticoagulant normalement conduit avant de discuter le retrait.

- La présence d'un filtre ne modifie pas la durée et l'importance de l'anticoagulation.

- L'exploration de la vascularisation pulmonaire n'est pas indiquée avant le retrait du filtre, sauf en cas de signes cliniques d'embolie pulmonaire ou d'infection ou d'une complication des anticoagulants. En revanche, il peut être indiqué de retirer un filtre cave en cas de complications de ce filtre ou s'il est démontré que le filtre n'est plus protecteur pour l'embolie pulmonaire. Ces cas sont très rares, il peut s'agir d'un défaut d'ouverture, de l'apparition de douleurs dues à une perforation de la veine cave, une migration du filtre ou de complications infectieuses.

En cas d'images endoluminales sur l'imagerie de contrôle avant extraction (écho-doppler, scanner, etc.), seule la cavographie permet de faire un diagnostic fiable et d'éliminer les fausses images de lavage d'opacification hétérogène de la veine cave inférieure. La conduite à tenir n'est pas univoque, et il est difficile de définir des recommandations précises mais, si un thrombus de petite taille est visualisé dans le filtre, il peut correspondre à un thrombus piégé (succès du filtre) mais également à une thrombose du filtre (complication du filtre).

Le contexte clinique pourra influencer la conduite à tenir. En effet, la présence d'un thrombus doit faire considérer le patient comme *a priori* en récurrence de maladie thromboembolique. Il n'est probablement logique d'enlever le filtre que si la recherche de récurrence est négative, le thrombus étant alors interprété comme compliquant la pose du filtre, et il doit donc être enlevé. Si la recherche est positive (nouvelle thrombose veineuse profonde ou nouvelle embolie pulmonaire, par exemple), l'extraction devra être repoussée après une anticoagulation prolongée 2 à 3 semaines plus tard.

Dans certains cas spécifiques de gros thrombus et de conditions hémodynamiques précaires faisant redouter qu'une récurrence d'embolie pulmonaire ne soit fatale, on pourra proposer une aspiration percutanée du thrombus cave avant l'extraction du filtre, éventuellement sous couvert d'un filtre temporaire placé au-dessus du filtre optionnel.

■ Trucs et astuces lors du retrait

- Il est fortement recommandé de disposer d'une salle bi-plan, ou à défaut d'un arceau mobile, afin de faciliter la capture de l'extrémité supérieure du filtre ou de son crochet en fonction des kits de retraits, spécifiques à chaque filtre.

- En cas de chambre implantable permanente dans la veine sous-clavière droite ou d'une voie centrale, il est possible d'effectuer le retrait mais il est fortement

recommandé de descendre le kit sous contrôle scopique afin de ne pas accrocher les cathéters déjà en place.

- Il est également possible de passer par voie jugulaire gauche en cas de voie jugulaire droite inaccessible, mais avec les mêmes précautions de guidage radioscopique.

- En cas de difficultés de capture des filtres, principalement dans le cas où celui-ci est basculé ou dont l'extrémité à capturer est contre la paroi de la veine cave inférieure, il est fortement recommandé de prévoir un double abord et de redresser le filtre par voie basse à l'aide d'une sonde de type de queue de cochon (*pigtail*).

- Dans certaines conditions, le cathéter préformé type queue de cochon (*pigtail*) ne suffit pas et on peut s'aider d'un lasso pour faciliter le redressement du filtre.

- En cas de migration du filtre, la technique du double lasso est recommandée pour, d'une part, redresser le filtre et, d'autre part, faciliter sa réintégration dans la sonde de retrait.

Conclusions et perspectives

Le filtre cave idéal, qui devrait pouvoir disparaître du patient à l'instant T , n'existe toujours mais il reste un outil d'intérêt indéniable dans la prévention de l'embolie pulmonaire. Il a prouvé son efficacité dans les circonstances où son indication n'est pas discutée et en particulier dans les cas de contre-indications ou de complications aux anticoagulants.

D'autres études randomisées restent cependant nécessaires pour évaluer le rapport bénéfice/risque de son utilisation dans les indications prophylactiques en particulier.

Il reste particulièrement nécessaire de prouver son efficacité en synergie avec les anticoagulants dans la population de patients à haut risque de récurrence d'embolie pulmonaire et d'embolie pulmonaire fatale.

Plusieurs études (1-3, 19, 20) ou rapports ont montré que les patients avec une embolie pulmonaire initiale étaient à haut risque de récurrence embolie pulmonaire et/ou d'embolie pulmonaire fatale lorsqu'ils présentaient l'un ou un des autres facteurs de risques suivants :

- une embolie pulmonaire initiale sévère ;
- un âge supérieur à 75 ans ;
- une insuffisance cardiaque et/ou respiratoire ;
- une pathologie néoplasique ;
- une pathologie neurologique ;
- une thrombose veineuse profonde proximale et bilatérale.

On sait d'autre part que les risques sont majorés dans les trois premiers mois de l'épisode initial : une nouvelle étude randomisée (PREPIC II) est en cours pour évaluer la pertinence d'un filtre cave retirable chez un patient avec embolie pulmonaire sous anticoagulants présentant un ou au moins un de ces facteurs de risques et chez qui le filtre cave sera retiré systématiquement au bout de 3 mois.

Références

1. Clagett GP (1988) Basic data related to venous thrombo-embolism. *Ann Vasc Surg* 2: 402-5
2. Goldhaber SZ, Visani L, De Rosa M (1999) Acute pulmonary embolism: clinical outcomes in the International Cooperative Pulmonary embolism Registry (ICO-PER). *Lancet* 353: 1386-9
3. Laporte S, Mismetti P, Decousus H *et al.* and the RIETE investigators (2005) Predictive Factors for Fatal Pulmonary Embolism in 9902 Patients Presenting with an Episode of Venous Thromboembolism. Findings from the RIETE Registry. 2 ISTH congress, Sidnez. *J Thromb Haemost* 3 Suppl 1 : OR363
4. The PREPIC Study Group (2005) Eight-year follow-up patients with permanent vena cava filters in the prevention of PE: The PREPIC (Prévention du risque d'embolie pulmonaire par Interruption Cave) randomized study. *Circulation* 12: 416-22
5. Kaufmann JA, Kinney TB, Streiff MB *et al.* (2006) Guidelines for the use of retrievable and convertible vena cava filters: report from the Society of Interventional Radiology multidisciplinary consensus conference. *J Vasc Interv Radiol* 17: 449-59
6. CIRSE (2006) Quality improvement guidelines for percutaneous inferior vena cava filter placement for the prevention of pulmonary embolism. www.cirse.org
7. Millward SF, Grassi CJ, Kinney TB *et al.* (2005) Technology Assessment Committee OF THE society OF Interventional Radiology – Reporting standards for inferior vena cava filter placement and patients follow-up: supplement for temporary and retrievable/optional filters. *J Vasc Interv Radiol* 16: 441-3
8. Büller HRI (2004) Antithrombotic therapy for venous thromboembolic disease The seventh ACCP conference on antithrombotic and thrombolytic therapy. *Chest* 126: 401S-428S
9. Levine M, Raskob G, Beyth R *et al.* (2004) Hemorrhagic complications of anticoagulation treatment: the Seventh ACCP Conference on antithrombotic and thrombolytic therapy. *Chest* 126 Suppl: 287S-310S
10. ESC Task force on pulmonary embolism (2008) Guidelines on diagnosis and management of acute pulmonary embolism. *Eur Heart J* 29: 2276-315
11. Grassi CJ, Swan TL, Cardella JF *et al.* (2001) Society of Cardiovascular and interventional Radiology standards of Practice Committee – Quality improvement guide-

- lines for percutaneous permanent inferior vena cava filter placement for the prevention of pulmonary embolism. *J Vasc Interv Radiol* 12: 137-41
12. Leon L, Rodriguez H, Tawk RG *et al.* (2005) The prophylactic use in inferior vena filters in patients undergoing high-risk spinal surgery. *Ann Vasc Surg* 19: 442-7
 13. Rosner MK, Kuklo TR, Tawk R, Moquin R, Ondra SL (2004) Prophylactic placement of an inferior vena cava filter in high-risk patients undergoing spinal reconstruction. *Neurosurg focus* 17: E6
 14. Decousus H, Leizorovicz A, Parent F *et al.* (1998) A clinical trial of vena filters in the prevention of pulmonary embolism in patients with proximal deep-vein thrombosis. *N Engl J Med* 338: 409-15
 15. Pacouret G, Alison D, Portier JM *et al.* (1997) Free-floating thrombus and embolic risk in patients with angiographically confirmed proximal deep venous thrombosis. A prospective study. *Arch Intern Med* 157: 350-8
 16. Sapala JA, Wood MH, Schunhknecht MP, Sapala MA (2003) Fatal PE after bariatric operations for morbid obesity: a 24-year retrospective analysis. *Obse Surg* 13: 819-25
 17. Looby S, Given MF, Geoghegan T, McErlean A, Lee MJ (2007) Gunther Tulip retrievable inferior vena caval filters: indications, efficacy, retrieval, and complications. *Cardio Vasc Interv Radiol* 30: 59-65
 18. Strein PD, Alnas M, Skaf E *et al.* (2004) Outcome and complications of retrievable IVC filters. *Am J Cardiol* 94: 1090-3
 19. Mismetti P, Rivron-Guillot K, Quenest S *et al.* (2007) A prospective long-term study of 220 patients with a retrievable vena cava filter for secondary prevention of venous thromboembolism. *Chest* 131: 223-9
 20. Heit J (2003) Risk factors for venous thromboembolism. *Clin Chest Med* 279: 458-62

Partie III
Pathologies :

Pathologies aortiques

Ischémies

Hémorragies

Pathologies aortiques

Anévrisme de l'aorte abdominale rompu : Imagerie et traitement endovasculaire

H. Kobeiter, J. Marzelle, J.-F. Deux, E. Allaire, K. You, F. Schneider,
E. Bruguère, N. Louis, A. Rahmouni, J.-P. Becquemin, M. Majewski
et P. Desgranges

Introduction

L'histoire naturelle des anévrismes de l'aorte abdominale sous-rénale (AAA) est marquée par une augmentation progressive de taille (environ 4 mm par an). Le risque de rupture dépend principalement du diamètre anévrysmal. Lorsque le diamètre est compris entre 5 et 5,9 cm, le risque de rupture est de 11 % par an et il s'élève à plus de 25 % au-delà de 6 cm (1). Ainsi, la rupture d'AAA est actuellement responsable de 1 à 2 % des décès des hommes âgés de plus de 65 ans dans les pays industrialisés (2).

La rupture d'un AAA est grevée d'une très forte mortalité. Dans la revue récente du UK Small Aneurysm trial data (3), 75 % des patients ayant un AAA rompu étaient morts avant d'avoir atteint l'hôpital. Parmi les 25 % vivants ayant atteint l'hôpital, la mortalité postopératoire était de 50 %. La « mise à plat greffe chirurgicale » de l'anévrisme est le traitement de référence

des AAA rompus. Le taux de mortalité de cette intervention rapporté par une méta-analyse sur 171 études compilées depuis 1955 est de 48 % (4).

Le *traitement endovasculaire* des AAA asymptomatiques s'est avéré un traitement faisable et une méthode efficace (5). Il apporte en outre une diminution des transfusions périopératoires, une diminution de la morbidité et de la mortalité à 30 jours par rapport au traitement conventionnel (6). Le premier cas d'anévrisme rompu traité avec succès par une endoprothèse a été rapporté par l'équipe de Nottingham en 1994 (7). Dans des études à effectifs limités, le traitement endovasculaire des AAA rompus a montré une efficacité certaine sur le contrôle de l'hémorragie interne (8). Un des problèmes principaux, qui fait actuellement l'objet d'un débat, est la faisabilité de la technique et l'identification des anévrismes ayant une anatomie compatible avec la pose d'une prothèse endovasculaire. Pour Hopkinson, elle serait de 90 % (ESVS meeting, 2003). Pour l'équipe de Nottingham, elle serait de 20 % (BSIR meeting, 2003).

Depuis lors, le groupe de Nottingham a continué dans cette voie et plusieurs groupes se sont joints dans cette entreprise. Un bilan global de la littérature portant sur 151 cas d'AAA rompus traités par endoprothèse présente une mortalité postopératoire estimée à 20 % (tableau I). Cette option thérapeutique semble donc présenter un gain en termes de survie qui doit encourager son développement dans les centres spécialisés recevant ce type d'urgence vitale.

Toute douleur abdominale chez un patient ayant des antécédents d'AAA ou présentant une masse abdominale expansive à la palpation doit faire suspecter le diagnostic d'un AAA compliqué d'une rupture, surtout si les symptômes s'accompagnent d'un état de choc ou des signes de déglobulisation. Le taux de faux diagnostic positif et négatif d'AAA compliqué de rupture est mal connu dans la littérature. De plus, Loyd *et al.* ont montré que la médiane de survie des patients avec un AAA rompu arrivant à l'hôpital est de 10 heures et que 85 % des patients sont encore vivants lors des 2 premières heures. Ce temps semble suffisant pour réaliser une angioscannographie avec injection de produit de contraste (PDC), qui est la première étape pour affirmer le diagnostic, éliminer les diagnostics différentiels, apprécier la faisabilité de la technique endovasculaire et faire les mesures pour le choix de l'endoprothèse.

L'objectif de ce cours est de : savoir reconnaître une rupture, ainsi que les signes de rupture éminent et savoir évaluer en urgence la faisabilité d'une technique endovasculaire et la réalisation des mensurations nécessaires pour la pose d'une endoprothèse.

Tableau I – Récapitulatif de la mortalité postopératoire des AAA rompus après traitement endovasculaire rapportée par les principales séries publiées dans la littérature.

Centre	Année	n	Mortalité (%)
Nottingham, Royaume-Uni	01	20	9/45
Eindhoven, Pays-Bas	02	17	4/24
Montefiore, New York, États-Unis	03	12	2/17
Enschede, Pays-Bas	03	6	1/17
Ulm, Allemagne	03	24	3/12,5
Malmö, Suède	03	21	4/19
Belfast, Irlande		14	3/21
Zurich, Suisse	05	37	4/10,8
Total		151	30/20

Définition de la rupture

La rupture de l'AAA est définie par une extravasation sanguine en dehors de la paroi artérielle. La rupture peut se faire le plus souvent dans l'espace intra- ou rétro-péritonéal. D'autres types de ruptures peuvent se faire dans d'autres organes comme le duodénum ou la veine cave inférieure ou les veines iliaques.

Prise en charge médicale

La prise en charge urgente des patients présentant un AAA rompue admis à l'hôpital implique les équipes d'anesthésie-réanimation, d'imagerie médicale et de chirurgie vasculaire (fig. 1).

Les conditions pour la réalisation d'un traitement sont :

1. conditions hémodynamiques après réanimation permettant la réalisation d'un scanner ;
2. anatomie favorable de l'AAA au traitement endovasculaire ;
3. disponibilité d'un opérateur (radiologue ou chirurgien) expérimenté en techniques endovasculaires et d'une endoprothèse adaptée à la morphologie du patient.

Dans les autres cas (grande instabilité hémodynamique, anatomie non favorable, non disponibilité du matériel ou d'un opérateur entraîné), une chirurgie conventionnelle (CC) est effectuée selon la technique de référence : la mise à plat greffe de l'AAA.

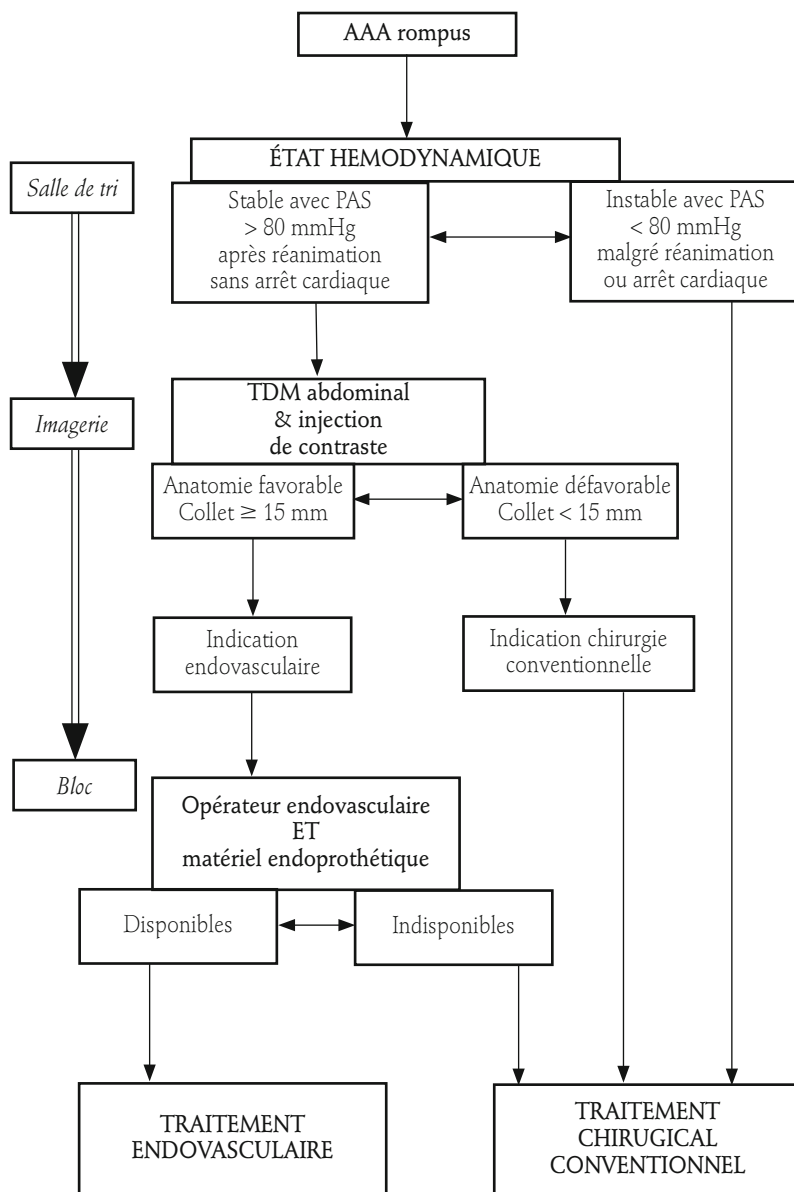


Fig. 1 – Arbre décisionnel.

■ Prise en charge du patient

L'état hémodynamique est évalué en salle de déchoquage par l'équipe d'anesthésie-réanimation. Les patients en état hémodynamique stable, ou présentant une instabilité hémodynamique contrôlée (pression artérielle systolique > 60 mmHg en l'absence d'arrêt cardiaque), sont dirigés en urgence en radiologie pour la réalisation d'un scanner de l'aorte thoraco-abdominale. Les patients en état de choc hypovolémique sévère ne permettant pas la réalisation d'un scanner (pression artérielle systolique < 60 mmHg, et/ou arrêts cardiaques) sont dirigés directement au bloc opératoire pour un traitement chirurgical conventionnel. Si le patient est transféré à partir d'un autre hôpital avec un scanner abdominal avec injection, le traitement endovasculaire n'était alors retenu qu'en présence d'un état hémodynamique stable, d'une anatomie favorable et de la disponibilité de l'opérateur et du matériel endoprothétique.

■ Prise en charge en imagerie médicale

L'examen angioscanographique sans et avec injection de PDC doit être l'examen unique à réaliser dans les délais les plus courts pour les patients présentant les conditions hémodynamiques requises. La morphologie de l'AAA est appréciée sur des coupes axiales aidées par les reconstructions.

Interprétation de l'examen angioscanographique

- Sans injection : faire le diagnostic d'anévrysme et sa localisation. Rechercher des signes de rupture sous la forme d'une collection ou d'un épanchement intra- ou rétropéritonéal spontanément dense de densité aux alentours de 80 UI Hounsfield. Ces coupes peuvent parfois corriger le diagnostic en éliminant la présence d'AAA ou en montrant une autre cause aux symptômes associés à la présence d'un AAA non compliqué (fig. 2a et 2b), ou encore en objectivant l'existence d'une autre pathologie en cause.

- Après injection de PDC : l'injection de PDC est le plus souvent nécessaire pour réaliser le bilan morphologique en préthérapeutique ou bien pour affirmer et faire le bilan d'un diagnostic différentiel.

En cas de confirmation du diagnostic d'AAA rompue, l'analyse des données TDM doit être rapide et basée essentiellement sur les coupes axiales. Les reconstructions utiles seront essentiellement les MPVR. Le traitement des images ne doit pas retarder le transfert du patient en salle d'intervention. Cette salle d'intervention est le bloc opératoire en cas de non-faisabilité d'une technique endovasculaire « mise en place d'une endoprothèse ». Si les conditions anatomiques sont favorables pour un traitement endovasculaire, cette salle d'intervention peut être une salle d'angiographie aux normes d'asepsie d'un bloc opératoire ou un bloc opératoire équipé en matériel d'imagerie pour la réalisation de procédure endovasculaire.

Les critères anatomiques indispensable retenus comme favorables à la mise en place d'une endoprothèse sont un collet aortique proximal aortique d'une longueur > 15 mm, un diamètre proximal du collet aortique < 32 mm, une absence d'angulation du collet aortique > 90° et la perméabilité d'au moins un axe artériel iliaque sans rétrécissement ou tortuosité sévère > 120°.

Le collet aortique proximal est défini comme le segment aortique sain entre l'artère rénale la plus basse et le début de l'AAA.

Le collet aortique distal est défini comme le segment aortique sain entre l'AAA et les artères iliaques.

Interprétation de l'examen scanographique

- Analyser l'ensemble de l'aorte et de l'arbre artériel exploré pour rechercher d'éventuel anévrisme associé. Rechercher des variantes anatomiques, notamment des artères rénales polaires, ainsi que leurs calibres et leurs territoires de perfusion.

- Analyser le thrombus avec son extension au niveau des artères digestives, rénales et iliaques, ainsi que le diamètre de la lumière aortique perméable.

Un collet proximal doit être recherché systématiquement. S'il existe, sa longueur, son diamètre et son angulation sont des critères morphologiques majeurs pour la faisabilité de pose d'une endoprothèse. Les autres critères morphologiques vont servir pour le choix des diamètres, des longueurs et du type de l'endoprothèse. L'exactitude de l'ensemble des données recueillies est indispensable pour la réussite et l'efficacité d'exclusion de l'AAA.

Une fois posée l'indication de traitement endovasculaire sur les critères hémodynamiques et morphologiques, celui-ci ne peut être entrepris qu'en cas de disponibilité d'un opérateur expérimenté aux techniques endovasculaires et de l'ensemble du matériel endovasculaire nécessaire à la procédure.

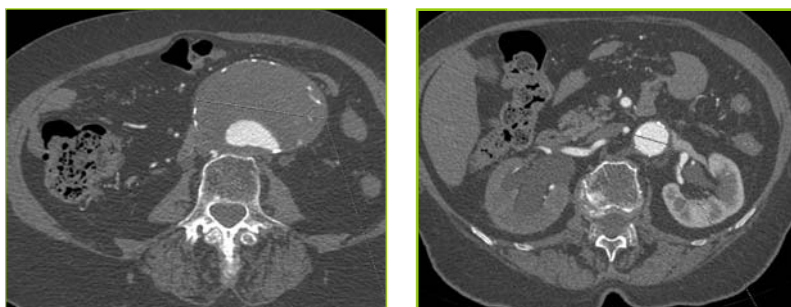


Fig. 2 – A. AAA sous-rénale de 85 mm de diamètre chez une patiente présentant des douleurs abdominales de l'hypochondre droit. **B.** Collet sous-rénal sans thrombus significatif. Notez l'existence d'une dilatation des cavités pyélo-calicielles droites en rapport avec une colique néphrétique droite sur obstacle causant les douleurs.

Transfert en salle d'intervention

– Prise en charge en anesthésie

Mise en place de voies veineuses de gros calibre, d'une sonde urinaire, et d'un monitoring sanglant de la pression artérielle. L'objectif étant d'éviter les à-coups tensionnels et de maintenir une pression artérielle inférieure à 110 mmHg avant le traitement. L'intervention étant réalisée de préférence sous anesthésie générale mais une anesthésie locale peut être envisageable seule, ou associée à une sédation légère en cas de traitement endovasculaire.

– Prise en charge thérapeutique

– En vue du traitement endovasculaire :

Les deux trépieds fémoraux sont abordés chirurgicalement et les artères fémorales communes disséquées et contrôlées. Les guides et les deux introducteurs sont mis en place sous scopie. On réalise alors une angiographie à l'aide d'une sonde « pig tail » et d'un injecteur pour visualiser les artères rénales, le collet aortique proximal et les artères iliaques (iliaques primitives, internes et externes). L'endoprothèse est ensuite déployée. Il existe deux types de traitement endovasculaire, soit par prothèse bifurquée, utilisée normalement lors du traitement d'AAA à froid, soit par endoprothèse aorto-mono-iliaque (fig. 3b).

En cas de l'utilisation d'une endoprothèse aorto-monoiliaque, on réalisait ensuite un pontage fémoro-fémoral croisé afin d'assurer la revascularisation du membre inférieur controlatéral.

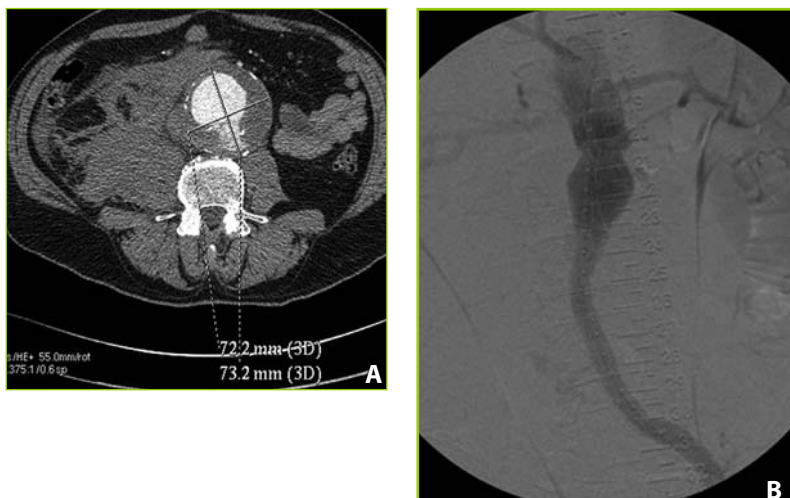


Fig. 3 – A. AAA sous-rénale rompue avec un hématome en rétropéritonéal droit.
B. Traitement par une endoprothèse aorto-uni-iliaque avec une fixation suprarenale

Une aortographie de contrôle est réalisée avant la fermeture afin d'éliminer toute endofuite de types I ou III. Les endofuites de types I et III sont traitées lors de la même intervention si possible. Les endofuites de type II sont acceptées. Les endofuites de type II ne devaient être traitées qu'en cas d'expansion de l'anévrisme durant le suivi postopératoire.

Discussion

■ Urgence de l'intervention

L'instabilité hémodynamique ne contre-indique nullement le traitement endovasculaire. Une étude de la pression artérielle des patients présentant un AAA rompu a montré que 28 % d'entre eux étaient hypotendus à l'admission (PAS < 100 mmHg), cette proportion augmentant à 44 % à l'entrée du bloc opératoire (9). La majorité des patients traités par endovasculaire dans la littérature se présentaient en instabilité hémodynamique (PAS < 80 mmHg) avec des signes de choc hypovolémique.

La première clé de l'indication endovasculaire ou chirurgicale conventionnelle réside dans l'évaluation en salle de déchoquage lors de l'accueil, de la stabilité hémodynamique du patient, permettant ou non de réaliser un scanner abdominal en urgence. La réalisation d'un scanner nécessite une pression artérielle systolique à l'arrivée du patient supérieure à 60 mmHg en l'absence de remplissage continu et d'administration de catécholamines à fortes doses. Dans le cas contraire, un « direct-au-bloc » est indiqué afin de clamper l'aorte au plus vite par chirurgie conventionnelle. Cette situation ne s'est présentée que dans 8 cas sur 37 dans notre série (22 %), représentant 40 % des indications de chirurgie conventionnelle.

En radiologie

Nécessité de l'examen scanographique

Un scanner sans et avec injection de PDC, balayant de l'aorte thoracique jusqu'aux artères fémorales, semble nécessaire et suffisant pour ces patients. Il permet non seulement le diagnostic positif de rupture de l'AAA, mais est aussi utile pour évaluer la morphologie de l'AAA afin de poser l'indication du traitement endovasculaire, et de prévoir les mensurations de l'endoprothèse à utiliser (fig. 4).

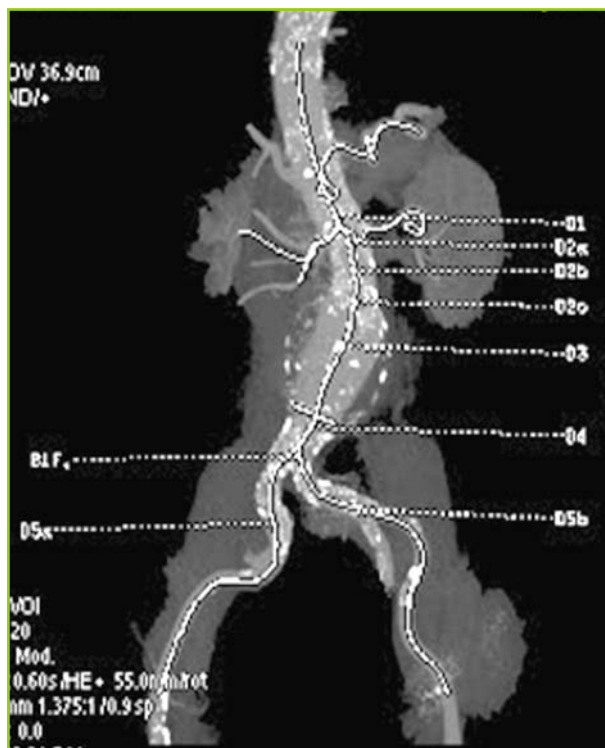


Fig. 4 – Mesure des diamètres et des longueurs d'après les logiciels de mesures des consoles de traitements d'images.

Un rapport de Adam suggère que le diagnostic clinique d'AAA rompu est suffisant pour conduire le patient au bloc opératoire (10). Cependant, la confirmation de la présence d'un AAA associé à une rupture par le scanner semble primordiale pour assurer le diagnostic positif avant une procédure endovasculaire, et exclure tout autre diagnostic différentiel de pathologie intra-abdominale (11).

Willmann *et al.* ont établi que les reconstructions en trois dimensions de scanner pouvaient permettre de réunir les données suffisantes au choix de la taille de l'endoprothèse en cas d'AAA rompu (12). Cependant, ces reconstructions peuvent encore prendre un temps précieux, et la plupart des centres expérimentés se contentent d'images de scanner en coupes axiales fines pour établir le profil de l'endoprothèse à utiliser.

D'autres techniques d'imagerie, comme l'angiographie par résonance magnétique (ARM), ont prouvé leur efficacité à froid mais n'ont pas encore été testées en cas d'AAA rompu. L'ARM est encore rarement disponible en urgence,

et nécessite souvent un plus long temps d'acquisition. L'échographie ne représente pas un examen fiable dans la détection de la rupture d'un AAA, et n'a pas été validée dans le bilan préopératoire morphologique des AAA à froid (13).

L'artériographie peropératoire de calibration (APC) semble séduisante car elle éviterait le délai préopératoire nécessaire à la réalisation du scanner. Cependant, il nous semble plus difficile de déterminer précisément la taille de l'endoprothèse à utiliser, car cet examen, contrairement au scanner, ne révèle pas le thrombus ou les plaques athéromateuses pouvant être présentes sur les zones de fixation. Dans les séries de traitement endovasculaire électif, l'APC seule ne semble permettre de prévoir la taille correcte de l'endoprothèse que dans 60 % des cas. Cette attitude doit donc être réservée à des cas exceptionnels de patients en instabilité hémodynamique contre-indiquant le délai du scanner, mais permettant la réalisation d'une APC dans le but de poser, au bloc opératoire, l'indication du traitement endovasculaire.

La rapidité d'exécution du scanner est un point critique pour le bon déroulement de la prise en charge. Une étude récente de Lloyd *et al.* (14) présente l'observation de 56 patients ayant un AAA rompu non traité. Leur survie médiane sans traitement était de 10 heures, avec plus de 85 % de survivants après 2 heures d'observation. Cela suggère que la plupart des patients arrivés en vie à l'hôpital ont déjà subi un processus d'autosélection.

Critères morphologiques endovasculaires

L'exclusion complète d'un AAA par traitement endovasculaire dépend de certaines contraintes anatomiques. Les AAA rompus se présentent en général avec un diamètre nettement supérieur aux AAA traités à froid (15), ce qui accroît les difficultés techniques et réduit la faisabilité du traitement endovasculaire. Cela suppose que les AAA rompus devraient être moins éligibles pour un traitement endovasculaire que les AAA à froid.

La principale contrainte anatomique est la possibilité d'établir une bonne fixation proximale de l'endoprothèse au niveau du collet aortique sous-rénal. L'utilisation d'endoprothèses à fixation suprarénale a permis le traitement d'AAA aux collets courts (16). Une longueur du collet aortique proximal d'un minimum de 15 mm et un diamètre de moins de 32 mm sont généralement requis par la plupart des équipes. Mais une fixation adéquate est possible sur des collets plus courts et plus larges (17).

Un autre critère anatomique considéré est la morphologie des artères iliaques. Des artères iliaques tortueuses et de petit calibre peuvent représenter des difficultés d'accès aux conséquences non négligeables.

Les études précédentes suggèrent un taux d'« éligibilité anatomique » de 30 à 40 % (18). Certes, on note une application plus libérale des critères

morphologiques chez les patients avec AAA rompus, et un bon nombre de nos patients traités avec succès par endovasculaire ne présentaient pas, *a posteriori*, une morphologie idéale.

La proportion de patients traités par endovasculaire dépend actuellement plus d'un problème de « faisabilité », impliquant non seulement les critères morphologiques de l'AAA (19 % récusés sur critères morphologiques), mais aussi des problèmes de disponibilité de matériel et de personnels entraînés à la pratique du traitement endovasculaire (14 % récusés pour indisponibilité de matériel ou d'opérateur).

■ En salle d'intervention

Choix de l'endoprothèse adaptée

Alors que les endoprothèses aorto-aortiques ont été abandonnées dans le traitement des AAA, l'attention se focalise maintenant sur les endoprothèses à extension iliaque. Les endoprothèses bifurquées paraissent plus physiologiques que les aorto-uni-iliaques et évitent d'avoir recours à un pontage croisé fémoro-fémoral. Au cours du traitement endovasculaire des AAA rompus, les endoprothèses aorto-uni-iliaques peuvent présenter des avantages. Elles sont utiles pour exclure un anévrisme iliaque controlatéral, sont facilement et rapidement déployables (19), et permettent un contrôle hémorragique rapide. En revanche, le pontage interfémoral associé rend souvent indispensable le recours à une anesthésie générale, au moins en fin d'intervention. Bien que dans notre série la durée moyenne d'intervention n'apparaisse pas significativement différente entre ces deux types d'endoprothèses, la rapidité du contrôle hémorragique est certainement en faveur des endoprothèses aorto-uni-iliaques (fig. 3 a et b). Une prolongation de la durée de cathétérisme du jambage controlatéral des endoprothèses bifurquées, ou des difficultés liées à son déploiement, peut entraîner des pertes sanguines significatives.

De nombreuses marques d'endoprothèses proposent donc actuellement des « kits d'urgence », en aorto-uni-iliaques, offrant une variété suffisante de corps prothétiques et d'extension iliaques pour composer une endoprothèse adaptée à l'anatomie du patient. Une mesure de la longueur aorto-iliaque et du diamètre au collet aortique, sur les coupes axiales scanographiques, semble suffisante pour planifier une endoprothèse aorto-uni-iliaque adaptée. Dans notre expérience, trois diamètres d'endoprothèses (24, 28, 32 mm) ont été posés dans 53 % des cas, avec une surestimation du diamètre du collet aortique de 20 % (« oversizing »). On peut donc concevoir d'avoir toujours en stock ces trois diamètres d'endoprothèse pour faire face à la majorité des morphologies d'AAA rompus qui se présentent. À l'avenir, une meilleure connaissance des

besoins en matériel endovasculaire d'urgence devrait permettre de fournir suffisamment les stocks d'endoprothèses au bloc opératoire, afin de ne plus avoir à récuser un patient pour le motif d'« indisponibilité de matériel ».

Formation des équipes au traitement endovasculaire

La formation des équipes et les problèmes de logistiques qu'implique la circulation rapide du patient d'un site à l'autre représentent les obstacles principaux rencontrés à la mise route du traitement endovasculaire des AAA rompus. Ce traitement en urgence nécessite la présence d'une équipe expérimentée d'infirmières, de chirurgiens, d'anesthésistes et de radiologues aux procédures endovasculaires et chirurgicales conventionnelles. On observe que le nombre et l'expertise des opérateurs endovasculaires s'accroissent avec le temps, et devraient rapidement permettre de disposer d'équipes compétentes disponibles 24h/24, pour ne plus voir récuser un patient pour le motif d'« indisponibilité d'opérateur entraîné ».

Contrôle endovasculaire de la rupture

Certains auteurs proposent l'utilisation de ballons occlusifs intra-aortiques, placés par voie fémorale ou humérale, afin d'obtenir une hémostase temporaire avant l'exclusion définitive de l'AAA rompu (20). Malgré la crainte d'une détérioration hémodynamique brutale chez ces patients, seul un ballon occlusif a été inflaté pour réaliser un clampage intra-aortique lors du premier cas de notre série, avec un bon résultat. Il ne s'est pas avéré nécessaire de renouveler ce geste d'urgence par la suite. Nous considérons qu'un déploiement rapide de l'endoprothèse, avec contrôle hémorragique définitif est préférable en situation hémodynamique instable. Les ballons occlusifs ne sont d'ailleurs pas dépourvus de complications : embolies rénales ou digestives, ruptures aortiques ou iliaques.

Conclusion

Une diminution des taux de mortalité et de morbidité périopératoires peut être obtenue, chez des patients sélectionnés présentant un AAA rompu, grâce au traitement endovasculaire. Ce traitement est faisable dans 59 % des cas d'AAA rompus satisfaisant des critères hémodynamiques et morphologiques. Certains patients ne peuvent bénéficier du traitement endovasculaire, en raison d'une sévère instabilité hémodynamique, ou d'une morphologie difficile de leur AAA, et doivent être traités par chirurgie conventionnelle.

Le meilleur examen d'imagerie permettant le choix de l'endoprothèse appropriée est le scanner, dont les coupes axiales apparaissent suffisantes pour en prévoir les mesures idéales. Une endoprothèse aorto-uni-iliaque dégressive déployée sous l'anesthésie générale nous semble représenter la solution d'hémostase la plus rapide et la plus fiable.

La plupart des premières complications opératoires ont été observées en début d'expérience. L'expertise des équipes et la disponibilité croissante du matériel endovasculaire ont permis de diminuer les complications propres à la technique endovasculaire.

Ajouter le traitement endovasculaire en urgence à l'arsenal thérapeutique des AAA rompus demande un effort d'organisation et de formation des équipes soignantes, mais constitue à l'évidence un progrès dans la prise en charge de ces patients. De nouvelles études sont nécessaires pour confirmer ces résultats. Cependant, une randomisation des malades semble difficilement applicable dans le contexte de l'urgence.

Références

1. Brewster DC, Cronenwett JL, Hallett JW Jr, Johnston KW, Krupski WC, Matsumura JS and the Joint Council of the American Association for Vascular Surgery and Society for Vascular Surgery (2003) Guidelines for the treatment of abdominal aortic aneurysms. Report of a subcommittee of the Joint Council of the American Association for Vascular Surgery and Society for Vascular Surgery. *J Vasc Surg* 37: 1106-17
2. St Leger AS, Spencely M, McCollum CN, Mossa M (1996) Screening for abdominal aortic aneurysm: a computer assisted cost-utility analysis. *Eur J Vasc Endovasc Surg* 11: 183-90
3. The UK Small Aneurysm Trial Participants (1998) Mortality results for randomised controlled trial of early elective surgery or ultrasonographic surveillance for small abdominal aortic aneurysms. *Lancet* 352: 1649-55
4. Bown MJ, Sutton AJ, Bell PR, Sayers RD (2002) A meta-analysis of 50 years of ruptured abdominal aortic aneurysm repair. *Br J Surg* 89: 714-30
5. Zarins CK, White RA, Schwarten D *et al.* (1999) AneuRx stent grafts versus open surgical repair of abdominal aortic aneurysms: multicenter prospective clinical trial. *J Vasc Surg* 29: 292-308
6. Greenhalgh RM, Brown LC, Kwong GP, Powell JT, Thompson SG; EVAR trial participants (2004) Comparison of endovascular aneurysm repair with open repair in patients with abdominal aortic aneurysm (EVAR trial 1), 30-day operative mortality results: randomised controlled trial. *Lancet* 364: 843-8

7. Yusuf SW, Whitaker SC, Chuter TA, Wenham PW, Hopkinson BR (1994) Emergency endovascular repair of leaking aortic aneurysm. *Lancet* 344: 1645
8. Ohki T, Veith FJ (2000) Endovascular grafts and other image-guided catheter-based adjuncts to improve the treatment of ruptured aortoiliac aneurysms. *Ann Surg* 232: 466-79
9. Lawrie GM, Morris GC Jr, Crawford ES *et al.* (1979) Improved results of operation for ruptured abdominal aortic aneurysms. *Surgery* 85: 483-8
10. Adam DJ, Bradbury AW, Stuart WP *et al.* (1998) The value of computed tomography in the assessment of suspected ruptured abdominal aortic aneurysm. *J Vasc Surg* 27: 431-7
11. Kvilekval KHV, Best IM, Mason RA *et al.* (1990) The value of computed tomography in the management of symptomatic abdominal aortic aneurysms. *J Vasc Surg* 12: 28-33
12. Willmann JK, Lachat ML, von Smekal A *et al.* (2001) Spiral-CT angiography to assess feasibility of endovascular aneurysm repair in patients with ruptured aortoiliac aneurysm. *Vasa* 30: 271-6
13. Shuman WP, Hastrup WJr, Kohler TR *et al.* (1988) Suspected leaking abdominal aortic aneurysm: use of sonography in the emergency room. *Radiology* 168: 117-9
14. Lloyd GM, Bown MJ, Norwood MGA, Deb R, Fishwick G, Bell PRF *et al.* (2004) The feasibility of pre-operative computer tomography imaging in patients with ruptured abdominal aortic aneurysms: a time to death study in patients treated without operation. *J Vasc Surg* 39: 788-91
15. Szilagyi DE, Smith RF, DeRusso FJ *et al.* (1966) Contribution of abdominal aortic aneurysmectomy to prolongation of life. *Ann Surg* 164: 678-99
16. Lawrence-Brown MM, Hartley D, MacSweeney ST *et al.* (1996) The Perth endoluminal bifurcated graft system \pm development and early experience. *Cardiovasc Surg* 4: 706-12
17. Greenberg R, Fairman R, Srivastava S *et al.* (2000) Endovascular grafting in patients with short proximal necks: an analysis of short-term results. *Cardiovasc Surg* 8: 350-4
18. Lee WA, Huber TS, Hirneise CM, Berceli SA, Seeger JM (2002) Eligibility rates of ruptured and symptomatic AAA for endovascular repair. *J Endovasc Ther* 9: 436-42
19. Chuter TA, Faruqi RM, Reilly LM *et al.* (1999) Aortomonoiliac endovascular grafting combined with femorofemoral bypass: an acceptable compromise or a preferred solution? *Semin Vasc Surg* 12: 176-81
20. Low RB, Longmore W, Rubinstein R *et al.* (1986) Preliminary report on the use of the Percutaneous occluding aortic balloon in human beings. *Ann Emerg Med* 15: 1466-9

Innovations dans la prise en charge des dissections aortiques

Le point de vue de Lille et Toulouse

M. Midulla, H. Rousseau, T. Martinelli, V. Chabbert, J. Auriol et J.-P. Beregi

Dissection aortique : nos 10 messages clés (1, 2)

1. Identifier une dissection compliquée : conditionne la prise en charge.
2. L'imagerie initiale doit être de qualité : privilégier le scanner en urgence.
3. Le scanner doit être thoraco-abdomino-pelvien.
4. Traiter la cause : fermeture de la porte d'entrée.
5. Identifier le mécanisme de malperfusion : statique ou dynamique.
6. Malperfusions : traiter le symptôme.
7. La discussion d'un traitement endovasculaire doit être multidisciplinaire.
8. Malperfusions : hépariner.
9. Suivre les dissections chroniques.
10. L'IRM est à privilégier dans le suivi.

La prise en charge des dissections aortiques (DA) ne fait plus, à ce jour, l'objet d'un consensus du fait de la nécessité de traiter les complications périphériques à type de malperfusion d'organes. Essentiellement digestives, rénales et des membres inférieurs, elles sont à l'origine d'une surmortalité de 20 % à 1 mois dans les dissections de type A et de 10 % dans celle de type B. L'apparition de traitements endovasculaires spécifiques de ces malperfusions a modifié l'arbre décisionnel de prise en charge des dissections aortiques.

Ainsi, le dogme « dissection de type A-traitement chirurgical/dissection de type B-traitement médical » est à nuancer. Dans ce chapitre, nous présentons notre approche pratique de la prise en charge des dissections aortiques qui doit se faire en concertation radio-médico-chirurgicale à l'aune de ces nouveaux moyens thérapeutiques.

La stratégie diagnostique et thérapeutique sera résumée par deux algorithmes, en fonction du caractère aigu ou chronique de la dissection. Est considérée comme aiguë, selon la définition classique, une dissection datant de moins de 14 jours. Elle est ensuite considérée comme chronique. La notion de dissection subaiguë (de 15 jours à 6 mois) est discutée, le traitement par endoprothèse thoracique présentant un taux de succès plus élevé durant cette période. La dernière partie apportera quelques rappels de sémiologie et de thérapeutique.

Stratégie thérapeutique

■ Dissections aortiques aiguës

Elles sont diagnostiquées dans les 15 jours et on trouve à la figure 1 l'algorithme de prise en charge.

Étape 1 : Rechercher et caractériser le caractère compliqué de la DA aiguë

La première question à se poser doit être : S'agit-il d'une dissection compliquée ou non ? Ensuite, il faut définir le type et la cause de la complication (malperfusion et/ou complication cardiaque et/ou rupture).

Étape 2 : Traiter la complication

- Complication cardiaque (malperfusion coronarienne, tamponade) : chirurgie.
- Rupture aortique : stent graft thoracique si possible (en cas de DA de l'aorte descendante).

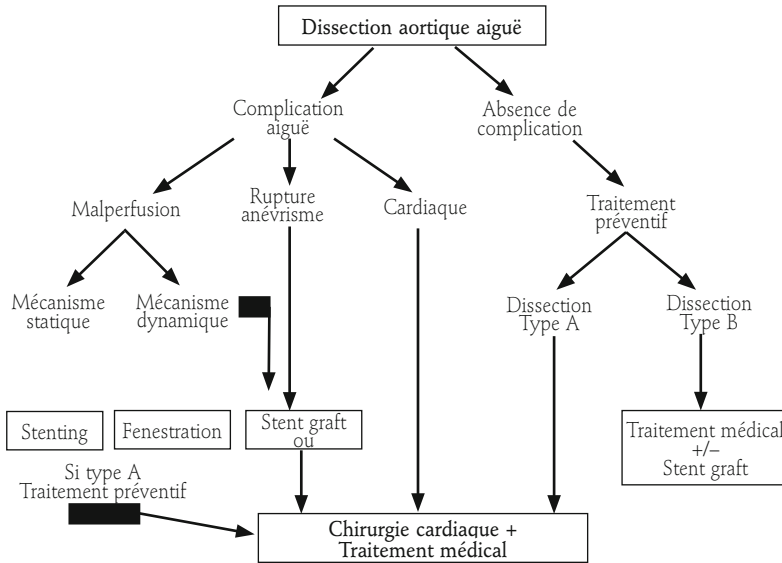


Fig. 1 – Algorithme de prise en charge des dissections aortiques aiguës en fonction de la présence ou non d’une complication.

- Malperfusion viscérale :
 - si mécanisme dynamique : traitement endovasculaire par fenestration aortique (type A ou B) et/ou stent graft thoracique (en fonction de la localisation de la porte d’entrée) ;
 - si mécanisme statique : stenting périphérique de l’artère collatérale impliquée.

La mise sous anticoagulant est nécessaire en cas de malperfusion ; elle est discutée en cas de thrombose partielle du faux chenal.

Étape 3 : Traitement préventif

- En cas de dissection de l’aorte ascendante, la mortalité associée au traitement médical isolé est de 50 %. L’indication chirurgicale de remplacement de l’aorte ascendante est donc formelle et doit viser à obtenir la fermeture de la porte d’entrée et le traitement de l’extension cardiaque.
- Les dissections de type B sont placées sous traitement antihypertenseur (bêta-bloquant et ARA2).

Points clés : mécanismes de malperfusion viscérale

Les syndromes de malperfusion viscérale (artères digestives, artères rénales) sont des situations complexes ayant pour origine les mécanismes suivants.

- Le mécanisme *dynamique* est lié à la compression du vrai chenal par le faux chenal. En particulier, au niveau des ostia des artères viscérales, il détermine un obstacle à la perfusion pendant la diastole.
- Le mécanisme *statique* est lié à l'extension de la dissection dans la branche impliquée à l'origine d'une sténose de celle-ci.
- Un mécanisme plus complexe est constitué par l'*arrachement ostial*. La paroi aortique, en se disséquant, arrache l'origine de la collatérale.
- Ces différents mécanismes peuvent être associés chez un même patient.

■ Dissections aortiques chroniques

Elles sont diagnostiquées après le 15^e jour (fig. 2).

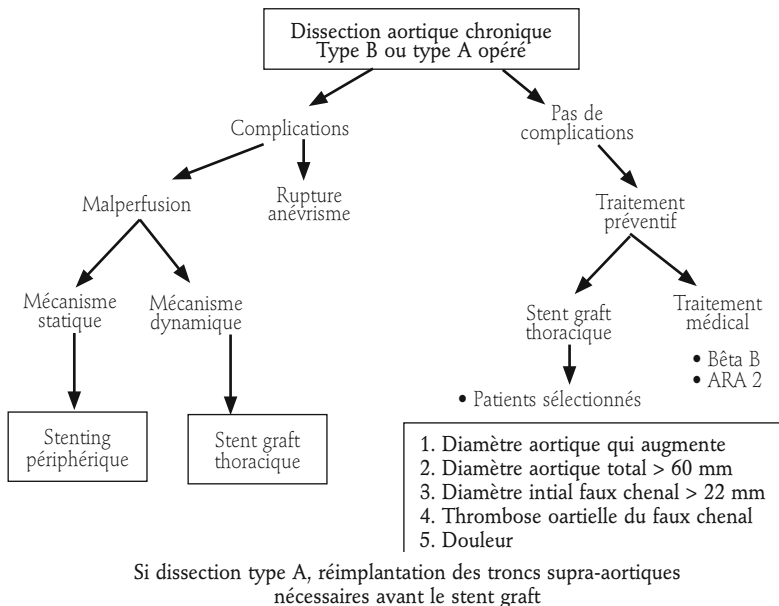


Fig. 2 – Algorithme de prise en charge des dissections aortiques chroniques (en fonction du type A ou B).

Étape 1 : Rechercher et caractériser le caractère compliqué de la DA chronique

Cf. figure 2.

Étape 2 : Traiter la complication

La prise en charge des complications est identique à celle des dissections aiguës.

- En cas de malperfusion :
 - mécanisme dynamique : stent graft si possible, éventuellement avec des techniques hybrides ;
 - mécanisme statique : stenting.
- En cas de rupture aortique : stent graft thoracique si possible.

Étape 3 : Traitement préventif

- Il n'y a pas d'indication à traiter systématiquement par stent graft thoracique les dissections non compliquées de l'aorte descendante.
- En cas d'évolution des mensurations aortiques et/ou du faux chenal : traitement préventif par stent graft thoracique :
 - augmentation de diamètre (> 5 mm/6 mois ou 1 cm/an) ;
 - diamètre maximal (> 6 cm).
- Diamètre initial du faux chenal (>22 mm)/indication encore discutée.
- Faux chenal partiellement thrombosé/indication encore discutée.
- Douleur chronique témoignant d'une tension pariétale du faux chenal/indication encore discutée.

Rappels sur les malperfusions et complications de la dissection aortique

Clinique

Quelles sont les complications qui peuvent survenir lors d'une DA aiguë et comment les diagnostiquer ?

- Une grande proportion des complications est représentée par les syndromes de malperfusion qui ont pour dénominateur commun l'obstacle à la perfusion des collatérales.

En fonction des artères concernées, la symptomatologie varie :

- coronaires : malperfusion cardiaque avec altération électrocardiographique, enzymatique (CK, troponine), dysfonction myocardique ;
 - carotides, tronc artériel brachio-céphalique : malperfusion cérébrale avec accident cérébrovasculaire ;
 - sous-clavières et axes ilio-fémoraux : ischémie aiguë/subaiguë des membres supérieurs et inférieurs ;
 - rénales : élévation du taux de créatinine, oligo-anurie, HTA réfractaire ;
 - Adamkiewicz : paraplégie ;
 - tronc coeliaque, artères mésentériques : malperfusion digestive avec douleur abdominale, ischémie intestinale, altération des enzymes hépatiques, augmentation des lactates.
- Parmi les complications cardiaques, on retrouve, en plus de la malperfusion coronaire, la tamponnade par rupture du faux chenal dans le péricarde et l'insuffisance aortique aiguë.
 - Rupture aortique par lacération du faux chenal.

Point clé

Le diagnostic de syndrome de malperfusion est principalement clinique et biologique avec confirmation radiologique par angioscanographie thoraco-abdomino-pelvienne en urgence.

■ Imagerie

Techniques et protocoles

Quelle technique d'imagerie utiliser pour faire le bilan d'une DA afin de programmer la stratégie thérapeutique et pour le suivi postopératoire/interventionnel ?

Le scanner *thoraco-abdomino-pelvien* est à privilégier en raison de sa disponibilité en urgence, de sa rapidité d'acquisition et de sa résolution spatiale.

On propose le protocole multiphasique suivant :

- passage sans injection :
 - lors du diagnostic : recherche d'un hématome intramural, d'un déplacement de calcifications intimes ;
 - lors du suivi : aspect de la chirurgie (différenciation colle/extravasation, analyse collections-hématome périaortique) ; recherche d'une fracture du stent graft thoracique ;

- phase artérielle avec injection : pour définir l'anatomie de la dissection, rechercher la(les) porte(s) d'entrée(s), les éventuelles extensions aux branches de division, des complications cardiaques ou viscérales notamment de malperfusions et de caractériser leurs mécanismes ;

- phase portale : état de perfusion du faux chenal ; rehaussement hépatique, rénal et pariétal digestif.

L'IRM est à privilégier dans le suivi, en particulier pour les patients jeunes. À noter que le suivi de stent graft est possible uniquement pour les endoprothèses en métal non ferromagnétique (en particulier en nitinol).

Compte rendu et planification thérapeutique

Que faut-il regarder sur un scanner de dissection aortique ?

- Présence et localisation de la porte d'entrée.
- Extension de la dissection (aorte ascendante, crosse, aorte descendante ou abdominale, artères iliaques).
- Diamètre du vrai et faux chenal au niveau thoracique et abdominal.
- Diamètre des collets proximal (aorte saine en amont) et distal.
- Implication et état de perfusion des troncs supra-aortiques.
- Origines des collatérales viscérales (tronc coeliaque, mésentérique supérieure, rénales) et éventuel mécanisme de malperfusion.
- Signes de malperfusion abdominale : réhaussement des parenchymes rénaux, signes d'ischémies intestinale, hépatique ou splénique.
- Anatomie et perfusion des axes ilio-fémoraux.

Traitement endovasculaire

Fenestration aortique

- Indications : compression dynamique du vrai chenal à la phase aiguë.
- But : création d'une porte de sortie pour diminuer l'hyperpression dans le faux chenal.
- Technique et matériel.

Différentes techniques ont été décrites.

– *Ponction endovasculaire du flap et dilatation par ballon*

Matériel : échographie endovasculaire, aiguille de ponction trans-septale ou pour TIPS, guides, ballon d'au moins 15 mm.

Technique : on met en place une sonde échographique endovasculaire dans le faux chenal pour guider la ponction à partir du vrai chenal par l'aiguille endovasculaire qui, en perforant le flap, va créer une porte de réentrée. Celle-ci est ensuite dilatée par un ballon de 15 mm minimum.

– *Technique des ciseaux*

Matériel : cathéter diagnostique courbe (type RDC), guides hydrophiles et téflonés rigides (2 Amplatz), introducteur armé 8 F de 45 cm de long.

Technique : elle est relativement facile à effectuer. Le premier guide rigide monte dans la majorité des cas dans le vrai chenal puis l'introducteur est positionné dans l'artère iliaque externe. Avec le guide hydrophile introduit dans la sonde préformée RDC introduite dans le même introducteur, le faux chenal est recherché. Cette porte de communication, individualisable souvent sur scanner, est localisée en général à la bifurcation entre l'iliaque primitive et l'iliaque externe. Une fois le faux chenal cathétérisé, le guide hydrophile est remplacé par un guide rigide. L'introducteur est alors avancé jusqu'à l'étage abdominal découpant le flap intimal, pris « en ciseaux » entre les deux guides rigides, sur toute sa longueur.

– Il existe d'autres techniques comme celle de l'entonnoir.

Stent graft thoracique

- Indications :

- classique : dissection aortique avec une porte d'entrée située 2 cm en aval de l'artère sous-clavière gauche (zone 4) ;
- étendue : porte d'entrée localisée sur la crosse (zones 1-2-3). Le stent graft peut alors être combiné avec un pontage vasculaire (technique hybride).

- But :

- couverture de la porte d'entrée et redirection du flux dans le vrai chenal.

- Matériel :

Différentes prothèses sont actuellement commercialisées avec des caractéristiques différentes (conformabilité, facilité/précision de largage, taille du système d'introduction, fixation proximale, etc.). Le choix est dicté par ces caractéristiques et l'expérience de l'opérateur.

Point clé : Que faut-il programmer pour proposer le traitement par stent graft ?

- Discussion multidisciplinaire chirurgien-radiologue interventionnelle.
- Étude anatomique pré-intervention ciblée.

Étude anatomique pré-intervention

Troncs supra-aortiques

La présence d'une porte d'entrée sur la crosse impose une discussion multidisciplinaire. La sous-clavière gauche peut être couverte mais le risque d'AVC ou de paraplégie augmente. Un bilan préthérapeutique de la perméabilité des axes vertébro-basilaires est indispensable. S'il faut étendre la zone d'implantation proximale, des procédures hybrides qui combinent pontages chirurgicaux et pose d'endoprothèse sont à discuter avec le chirurgien :

- pontage carotido-sous-clavier ou transposition ;
- pontage carotido-carotidien;
- pontage aorto-carotidien.

Étude de l'abord

Elle est essentielle car les matériels nécessitent des introducteurs de 22 F à 25 F. Les complications des abords et les ruptures iliaques sont les premières complications des stents grafts thoraciques.

- Le diamètre minimal des axes fémoraux est de 7 mm.
- L'abord percutané par système de preclosing avec Prostars XLTM est possible, avec une courbe d'apprentissage.
- Si des pontages sont présents en iliaque et/ou fémoral, il faut réaliser un abord chirurgical des iliaques et mettre en place un conduit aortique. Les abords axillaires ou carotidiens se discutent également.

Stenting des collatérales

- Indication : compression statique du vrai chenal ; arrachement ostial.
- But : réouverture de l'ostium de la branche ; reconnexion au vrai chenal.
- Matériel : stent monté sur ballon pour leur force radiale supérieure. Les stents auto-expansibles ont tendance à être comprimés par le faux chenal.

Références bibliographiques

- Dake MD, Wang DS (2006) Will stent-graft repair emerge as treatment of choice for acute type B dissection? *SeminVasc Surg* 19: 40-7
- Rousseau H, Verhoye JP, Heautot JF (2006) *ThoracicAorticDiseases*. Springer-Verlag, Heidelberg Berlin
- Gaxotte V, Thony F, Rousseau H *et al.* (2006) Midterm results of aortic diameter outcomes after thoracic stent-graft implantation for aortic dissection: a multicenter study. *J Endovasc Ther* 13: 127-38

Dissections aortiques : Controverses – Le point de vue de Grenoble

F. Thony, M. Rodière et V. Monnin

Dissection aortique : nos 9 messages clés

1. Le délai diagnostique d'une dissection aortique doit être le plus court possible.
2. Le scanner est le moyen diagnostique le plus performant.
3. Le scanner permet de rechercher des signes d'ischémie statique ou dynamique.
4. Le scanner peut aider au choix du site de cannulation pour la chirurgie.
5. Toute dissection de type A doit être, sauf exception, opérée en extrême urgence.
6. Un scanner doit être systématiquement réalisé précocement après l'intervention pour bilan hémodynamique de la dissection et recherche de portes d'entrée.
7. Il faut savoir traiter une ischémie dynamique même asymptomatique.
8. Le retentissement hémodynamique d'une dissection de collatérale est souvent difficile à évaluer. Intérêt de l'artériographie.
9. Une dissection aortique n'est jamais guérie, il faut la surveiller.

Le radiologue est de plus en plus impliqué dans la prise en charge des dissections aortiques, que ce soit sur le versant diagnostique ou thérapeutique. Nous devons donc connaître parfaitement cette pathologie qui est complexe dans sa physiopathologie et son évolution. Nous devons aussi innover, afin de progresser, mais en ne remettant pas en cause les principes fondamentaux qui régissent la prise en charge de cette affection. Le but de cette mise au point est donc de rappeler ces principes qui nous semblent incontournables et de proposer des informations nouvelles ou innovantes sur cette pathologie, que ce soit dans le domaine diagnostique ou thérapeutique.

Les dissections aortiques voient leur pronostic s'améliorer d'année en année du fait des progrès de la chirurgie, de la réanimation et du développement des techniques de traitement endovasculaire (endoprothèses aortiques couvertes et fenestrations aortiques entre autres). Elles demeurent cependant grevées d'une mortalité très élevée pour les types A. Sans traitement chirurgical, celle-ci est évaluée entre 50 et 80 %, et plus précisément à 30 % pendant les 24 premières heures, soit un taux de 1 % par heure environ. Avec le traitement chirurgical, cette mortalité s'abaisse à 25 % en moyenne, variant de 15 à 30 % selon les centres. Les causes de décès sont, dans le registre de l'IRAD (International Registry of Aortic Dissection), une rupture aortique dans 32 % des cas, un accident neurologique dans 14 % des cas, une ischémie viscérale dans 12 % des cas, indéterminées dans 42 %. La mortalité est aussi liée au délai avant chirurgie.

Ces données épidémiologiques montrent que, pour diminuer la mortalité des dissections de type A, il est primordial de chercher en premier lieu à diminuer les décès par rupture aortique en opérant les patients le plus rapidement possible. Il est donc important de conserver à l'esprit le dogme qui veut que toute dissection aortique de type A soit opérée en extrême urgence, et de mettre en place des filières et des stratégies de prise en charge permettant de raccourcir ce délai avant chirurgie. Le radiologue en tant qu'acteur incontournable du diagnostic et du traitement doit participer à l'élaboration de ces stratégies.

Dans cet esprit, il ne nous apparaît pas licite de proposer en cas de dissection compliquée d'ischémie viscérale un traitement endovasculaire en première intention car cette procédure retarde le traitement de la dissection elle-même. Par ailleurs, le chirurgien, en remettant en charge le vrai chenal aortique, traite plus de 90 % des ischémies de type dynamique, qu'il n'est donc pas nécessaire de fenestrer avant l'intervention. La seule exception à cette règle peut être la présence d'une ischémie avec nécrose intestinale justifiant, si le patient ne présente pas de signe augurant d'une rupture aortique (état de choc, hémopéricarde), le recours en première intention à un geste endovasculaire associé à une chirurgie abdominale de résection.

Certaines ischémies d'organe au cours des dissections (neurologique ou abdominales) peuvent en revanche être aggravées par la chirurgie, et plus particulièrement par la circulation extracorporelle (CEC) lorsque la réinjection du sang a lieu dans le faux chenal de dissection. La propagation de la dissection et le collapsus du vrai chenal sont alors accrus. L'examen angioscanographique permet de montrer les accès artériels n'exposant pas au risque de réinjection du faux chenal. Ce type d'information, qui n'est pas habituellement donné, peut aider à un choix éclairé des sites de cannulation, plutôt que basé sur des données cliniques (présence d'un pouls) ou dogmatiques (partisans des cannulations fémorales ou axillaires). Cette exploitation des données TDM pour aider à planifier le geste chirurgical nous semble innovante et utile pour potentiellement diminuer la mortalité postopératoire.

C'est actuellement au radiologue qu'incombe d'établir le bilan hémodynamique de la dissection en pré- et postopératoire et de prédire le risque ischémique viscéral, car ce bilan repose essentiellement sur les données de l'examen angioscanographique. Il faut donc bien connaître la classification des ischémies au cours des dissections et le traitement que l'on peut proposer. Ce traitement est actuellement exclusivement endovasculaire, basé sur la fermeture de la porte d'entrée (endoprothèse aortique couverte) ou création de portes de réentrée (fenestration) pour les ischémies dynamiques et sur la mise en place d'endoprothèses non couvertes pour le traitement des ischémies statiques.

À ce sujet, deux points méritent d'être soulignés. En ce qui concerne les ischémies statiques rénales par dissection de l'artère, il est souvent difficile de préciser leur retentissement hémodynamique sur le rein. Les signes cliniques de souffrance rénale, quand ils sont présents, ne sont pas spécifiques : une instabilité tensionnelle est de règle dans le contexte d'une dissection, parfois résistante au traitement, et une insuffisance rénale est souvent multi-factorielle en postopératoire (état de choc, CEC, etc.). Les examens non invasifs sont souvent pris en défaut et notamment en scanner, un retard circulatoire sur le rein témoignant simplement d'une alimentation par le faux chenal de dissection. Il ne faut donc pas hésiter à recourir à une artériographie avec éventuelle prise de pression intravasculaire afin d'éliminer une ischémie rénale. Le deuxième point concerne les ischémies statiques ; certains collapsus sévères du vrai chenal de l'aorte peuvent être totalement asymptomatiques ou pauci-symptomatiques (vagues nausées ou inappétence pour le secteur digestif, HTA instable pour la souffrance rénale). Ces ischémies dynamiques peuvent se décompenser brutalement à l'occasion d'un changement hémodynamique (variation de débit ou fréquence cardiaque, changement de position du patient) et aboutir à une ischémie-nécrose digestive ou rénale grave. Il faut donc, dans certains cas, savoir proposer un traitement uniquement sur des données d'imagerie.

La prise en charge des dissections aortiques n'est donc pas univoque comme en témoigne la différence de point de vue exprimée ici entre différents centres. Cependant, quelles que soient les conceptions diagnostiques et thérapeutiques, celles-ci doivent être élaborées en concertation étroite entre radiologues, chirurgiens cardiaques et cardiologues d'un même centre afin que la gestion du patient soit la plus efficace possible. Dans cette pathologie dont le traitement est encore loin d'être satisfaisant, l'innovation et l'évaluation des pratiques sont les garants d'une amélioration constante de la prise en charge de patients.

Traitement endovasculaire dans les ruptures d'aorte thoracique (post-traumatique, dissection, faux anévrisme, etc.)

P. Cluzel, M. Auguste, N. Dahbi, R. Boutekadjirt, R. Abdallah,
R. Izzillo et D. Toledano

Le traitement en urgence des lésions aiguës de l'aorte thoracique descendante (rupture traumatique, dissection aortique rompue ou anévrisme rompu) reste un challenge. En dépit de l'utilisation de protocoles standardisés, la morbidité et la mortalité périopératoire de l'approche chirurgicale conventionnelle reste élevée. Les comorbidités associées souvent sévères et différentes dans chacun de ces groupes de patients expliquent en grande partie ces mauvais résultats.

Co-morbidités associées

Dans les anévrismes rompus de l'aorte thoracique, Crawford *et al.* (1) ont rapporté une mortalité opératoire à 30 jours de 12 % pour des patients à faible risque, mais de 44 % lorsque les co-morbidités associées sont importantes. La

morbidité postopératoire peut être sévère avec un taux de paraplégie postopératoire qui varie dans la littérature entre 2,9 et 25 % (2, 3). De même, les taux d'insuffisance respiratoire ou rénale et le nombre de reprise chirurgicale pour saignement persistant sont élevés. Pour Schermerhorn *et al.* (4), la mortalité globale de la chirurgie ouverte des anévrismes de l'aorte thoracique était de 18 % dans une étude rétrospective de 2 549 anévrismes opérés entre 1988 et 2003, 10 % pour les anévrismes non rompus et 45 % pour les rompus. Dans ce registre, les complications étaient, pour chaque groupe (non rompus vs rompus), respiratoires (13 vs 13 %), cardiaques (11 vs 13 %), insuffisances rénales aiguës (8 vs 20 %), accidents vasculaires cérébraux (3 vs 3 %) et les autres accidents neurologiques (2 vs 2 %). Les facteurs prédictifs de mortalité étaient l'âge (< 65 ans, 65-75 ans, > 75 ans), la présence d'une rupture et l'importance de l'activité du centre.

Dans la chirurgie de remplacement de l'aorte thoracique ou thoraco-abdominale pour dissection de type B, Bozinovski *et al.* (5) ont étudié, dans une série rétrospective, les résultats de cette chirurgie sur une période de 16 ans (1989 à 2004). Une rupture était présente chez 17 des 76 patients étudiés (22,4 %). La mortalité opératoire était de 22,4 % (17 patients), avec 11 patients (14,5 %) décédés dans les 30 jours. Les complications cardiaques étaient fréquentes, (33 patients, 43,4 %), et 5 patients ont eu une paraplégie (6,6 %). La durée d'hospitalisation était de $26,0 \pm 29,7$ jours.

Enfin, les ruptures traumatiques de l'aorte thoracique représentent la seconde cause de mortalité des traumatismes fermés après les traumatismes crâniens. L'histoire naturelle de ces lésions est dominée par le risque de rupture qui peut être immédiat ou retardé de quelques heures ou mois. Le moment et le type de prise en charge chirurgicale font encore l'objet de débats (6). En dépit de l'amélioration des techniques chirurgicales ou de réanimation de ces patients, la mortalité de la chirurgie conventionnelle reste importante, jusqu'à 50 % dans certaines équipes. Rousseau *et al.* (7) ont rapporté des chiffres de mortalité et de paraplégie de 21 % et 7 % respectivement dans une série de 28 patients traités immédiatement par chirurgie. Galli *et al.* (8) ont également rapporté des chiffres voisins de 19 et 14,3 % respectivement.

Dans l'espoir de réduire cette morbi-mortalité, plusieurs auteurs ont introduit le traitement endovasculaire dans les années 1990 (3, 9). La faisabilité et la réduction de la morbi-mortalité par rapport à la chirurgie ont été rapidement démontrées (10-12) (figs. 1, 2 et 3). Mais les résultats pour le traitement de lésions aiguës ont été peu rapportés, souvent dans des publications mono-centriques avec peu d'effectifs. De même, dans ces articles, le caractère aigu ne rend pas forcément compte du caractère hémorragique et, par exemple, un ulcère pénétrant, un hématome intramural ou une dissection avec malperfusion ou hypertension artérielle non contrôlée ne pose à l'évidence pas les

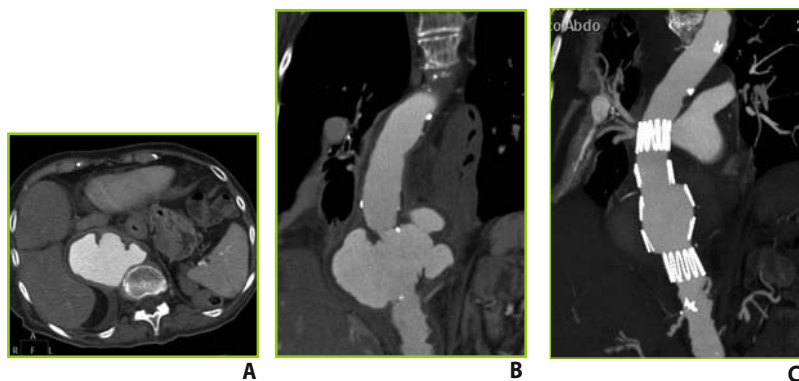


Fig. 1 – Rupture d'un anévrisme de l'aorte thoracique descendante chez une patiente de 76 ans. **A.** Scanner, coupe axiale. **B.** Scanner, reconstruction coronale. **C.** Scanner, reconstruction coronale après mise en place d'une endoprothèse (Cook, Zénith).

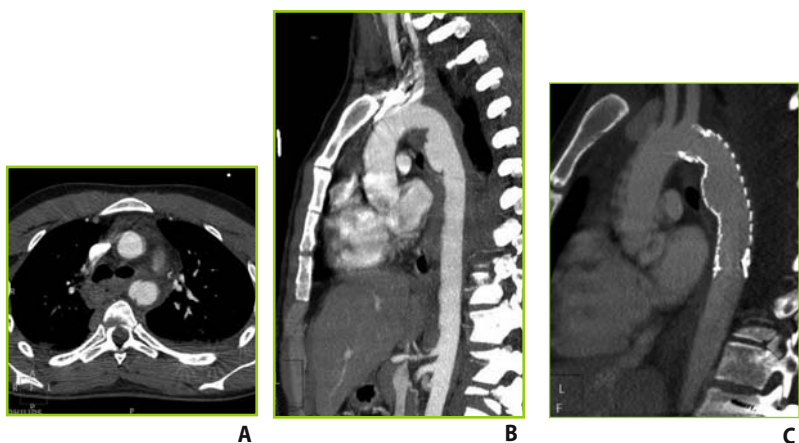


Fig. 2 – Rupture traumatique de l'aorte thoracique descendante chez un patient de 26 ans. **A.** Scanner, coupe axiale. **B.** Scanner, reconstruction sagittale. **C.** Scanner, reconstruction sagittale après mise en place d'une endoprothèse (Gore, Tag).

mêmes problèmes thérapeutiques qu'une dissection rompue, aussi les résultats restent-ils mal connus. Seul le traitement par endoprothèse couverte des ruptures traumatiques de l'aorte a été assez largement évalué sans « pollution » par d'autres pathologies aiguës. Les résultats de ces publications hétérogènes sont présentés. Si les anévrismes de type II (ou plus généralement les lésions de l'aorte thoracique descendante intermédiaire) posent rarement de problème technique car les collets proximaux et distaux sont longs, les anévrismes thora-

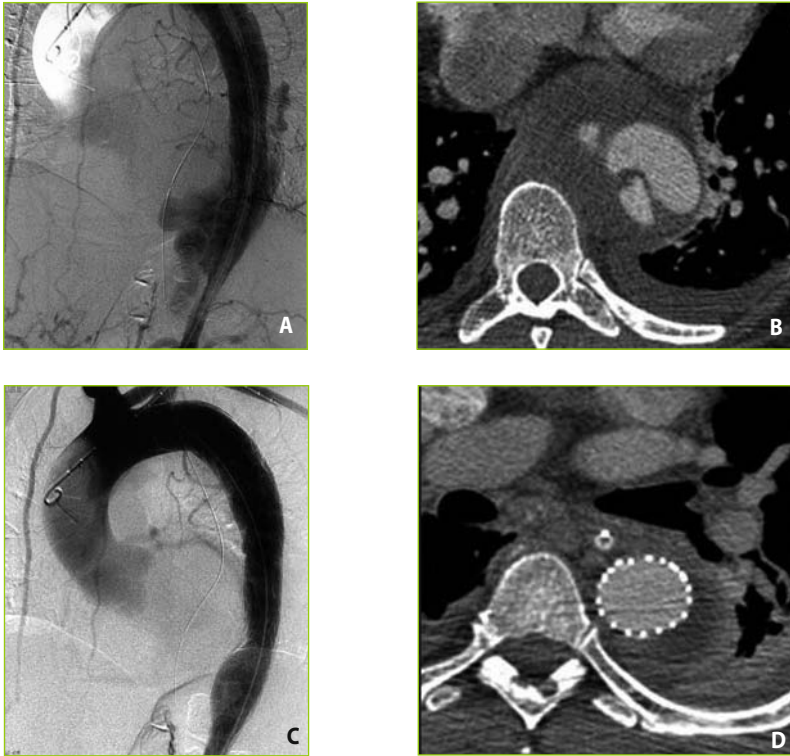


Fig. 3 – Rupture d’une dissection de l’aorte thoracique descendante chez un patient de 47 ans. **A.** Angiographie avant traitement. **B.** Scanner, coupe axiale avant traitement. **C.** Angiographie après mise en place d’une endoprothèse (Gore, Tag). **D.** Scanner, coupe axiale après traitement.

ciques de type I, II et IV peuvent poser un problème si le collet proximal est court et impose une couverture de l’artère sous-clavière gauche. Celle-ci est discutée dans la littérature. Enfin, à la lumière des résultats publiés et de notre expérience, la lésion qui pose un vrai problème technique est celle de la dissection aortique avec rupture du faux chenal et risque de perfusion persistante du faux chenal par voie rétrograde à partir d’une porte d’entrée sous-jacente.

La série la plus importante est certainement l’étude rétrospective du registre « Talent Thoracic Retrospective Registry » publiée récemment par Kaya *et al.* (13), et qui a permis d’analyser les données de 113 patients consécutifs traités entre décembre 1996 et juillet 2004 dans sept centres de référence européens pour la pathologie aortique thoracique aiguë. Il y avait 41 (36,3 %) ruptures traumatiques de l’aorte, 37 (32,7 %) dissections aortiques de type B (Stanford), 5 (4,4 %) hématomes intramuraux, 18 (15,9 %) anévrismes de

l'aorte thoracique, 4 (3,5 %) pseudo-anévrismes et 8 (7,1 %) ulcères athéromateux pénétrants de l'aorte. Les endoprothèses ont toujours été introduites par voie fémorale. Deux patients ont nécessité une conversion chirurgicale, l'une précoce pour persistance de l'hémorragie qui restait alimentée par le faux chenal et une porte d'entrée distale, et l'autre, différée pour dissection aortique rétrograde. La mortalité opératoire était de 1,8 %, (un infarctus du myocarde et une tamponnade sur dissection rétrograde). La mortalité hospitalière globale était de 8,0 % (9 patients). Pour deux d'entre eux, la mortalité était liée à la procédure. Des complications neurologiques ont été observées dans 6,2 % des cas (7 patients), avec une récupération complète pour 5 d'entre eux. Le suivi moyen était de 15 mois (1–69 mois). La mortalité tardive était de 8,7 % (9 patients) mais seulement une seule liée à la pathologie aortique. Le taux de réinterventions était de 8,9 % ($n = 10$), celles-ci étaient justifiées principalement par des endofuites de type I et l'alimentation persistante du faux chenal. Kaya *et al.* (14) ont rapporté les résultats de 28 patients traités par endoprothèse pour pathologie aortique aiguë, parmi lesquelles 12 dissections de type B compliquées, 7 anévrismes rompus de l'aorte thoracique descendante, 4 hématomes intramuraux, 2 ruptures traumatiques, 2 fistules aortopulmonaires et un ulcère pénétrant. Le succès technique était de 100 % et la mortalité opératoire de 3,6 % (un patient) par infarctus du myocarde. La mortalité hospitalière était de 21,4 % ($n = 6$). Quatre de ces décès étaient liés directement aux lésions associées, ischémies digestives ou lésions neurologiques irréversibles. Il n'y a pas eu d'autres décès au cours du suivi moyen de 11 mois, deux patients ont nécessité une revascularisation de la sous-clavière gauche et deux autres patients ont eu un stent graft complémentaire pour endofuite.

Dans une série de 22 patients (mars 2001–juillet 2002), Ianelli *et al.* (15) ont traité par voie endovasculaire 15 d'entre eux, 3 ruptures traumatiques (20 %), 4 ruptures d'anévrisme et 8 dissections aortiques qui évoluaient vers la rupture. Toutes les procédures ont été effectuées par voie fémorale, sans mortalité opératoire ni conversion chirurgicale. Sur l'imagerie postopératoire, il n'y avait pas d'endofuite. Au cours du suivi (4–23 mois), un patient est décédé d'une pneumopathie et une endofuite de type I a été détectée 3 mois après la procédure. Dans une série chirurgicale de 172 patients, Zipfel *et al.* (16) ont traité 112 patients (57 %) pour pathologie aortique aiguë. L'artère sous-clavière gauche a été recouverte dans 46 cas et la carotide primitive gauche dans 2 cas. Le taux de succès technique primaire était de 85,2 %, secondaire de 91,8 %, avec 6 conversions chirurgicales, 3 pendant la procédure et 3 avant la sortie. La mortalité à 30 jours était de 9,7 % (19 patients). Le taux de paraplégie était de 1,0 % (2 patients). La survie actuarielle était de 79 % à 1 an, 67 % à 3 ans, et 55 % à 5 ans.

Dans une autre série de 60 patients hospitalisés pour rupture aiguë de l'aorte thoracique, 27 anévrismes, 15 dissections aortiques de type B et 18 ruptures traumatiques, Doss *et al.* (17) ont pu traiter 32 d'entre eux par endoprothèse. La mortalité périopératoire était de 3,1 % dans le groupe endovasculaire et de 17,8 % dans le groupe chirurgie. Le taux de dissection aortique rétrograde de type A après mise en place d'endoprothèse pour dissection aortique a été rapporté récemment dans une importante série par Dong *et al.* (18). Sur 637 patients hospitalisés entre 2000 et 2007 pour dissection aortique de type B, 443 patients ont été traités par endoprothèse (Talent, Medtronic) et 11 ont présenté une dissection rétrograde. Dans 10 cas, la porte d'entrée était située à l'extrémité du stent proximal découvert.

Diagnostic et stratégie de prise en charge des ruptures traumatiques de l'aorte

Pour ce qui est des ruptures traumatiques de l'aorte, le diagnostic et la stratégie de prise en charge des ruptures traumatiques de l'aorte se sont considérablement modifiés ces dernières années. En effet, d'une part, il est apparu possible depuis les années 1990, de différer la chirurgie lorsque l'hémodynamique du patient est stable et que l'imagerie ne montre pas de signe de rupture imminente, l'adventice et les tissus périaortiques étant considérés comme suffisamment résistants pour contenir la rupture. D'autre part, ces dernières années, plusieurs équipes ont rapporté la faisabilité du traitement endovasculaire dans cette indication. Les avantages théoriques sont nombreux, simple abord fémoral sans clampage aortique, réduction des troubles ventilatoires de la thoracotomie et réduction de l'héparinisation générale (6). Dans une étude récente, Demetriades *et al.* (19) ont comparé deux périodes, 1997 (274 patients, 50 centres, 30 mois) et 2007 (193 patients, 18 centres, 26 mois). Alors qu'en 1997 le diagnostic fait avec le scanner dans 34,8 % des cas, l'angiographie dans 87 % des cas et l'échographie transœsophagienne dans 11,9 %, en 2007, le scanner domine très nettement avec 93,3 % des cas, l'angiographie 8,3 % des cas et l'échographie transœsophagienne 1,0 % des cas. Le délai moyen de prise en charge s'est accru et est passé de 16,5 à 54,6 heures. De même, en 1997, la totalité des patients était traitée par chirurgie conventionnelle, en 2007 seulement 35,2 % des patients ont une chirurgie conventionnelle alors que 64,8 % des patients ont un traitement endovasculaire. La mortalité globale a diminué significativement de 22,0 % à 13,0 % ($p = 0,02$). L'incidence des paraplégies

au cours de la chirurgie a diminué de 8,7 % à 1,6 % ($p = 0,001$), tandis que les complications liées à l'utilisation de prothèses couvertes est de 18,4 % en 2007. Dans une étude multicentrique comparative prospective, Demetriades *et al.* (20) au nom de l'American Association for the Surgery of Trauma ont rapporté les résultats du traitement endovasculaire et de la chirurgie chez 193 patients. Les résultats ont été comparés en fonction de nombreuses variables en particulier la présence de lésions extrathoraciques associées, de l'âge, de la pression artérielle, du score de Glasgow à l'admission, du type de lésion aortique, de la sévérité des lésions, du nombre de transfusions, des complications et de la durée d'hospitalisation. Cent vingt-cinq patients (64,9 %) ont été traités par endoprothèse couverte et 68 (35,2 %) par chirurgie conventionnelle. Le traitement par endoprothèse couverte avait été choisi pour 71,6 % des 74 patients avec lésions extrathoraciques majeures et dans 60,0 % des 115 patients sans lésion extrathoracique majeure. L'âge des patients du groupe endoprothèse était significativement plus élevé. Vingt-cinq patients de ce groupe (20,0 %) ont développé des complications liées à l'utilisation des endoprothèses. Parmi elles, on notait 18 endofuites (14,4 %), 6 ayant nécessité une chirurgie, et 0,8 % de paraplégie *versus* 2,9 % dans le groupe chirurgie ($p = 0,28$). En analyse multivariée ajustée pour la présence de lésions extrathoraciques sévères, d'une hypotension, du score de Glasgow et de l'âge, la mortalité et le nombre de transfusion du groupe endoprothèse étaient significativement inférieurs à celles du groupe chirurgie. Les complications systémiques ou locales et la durée de séjour étaient significativement plus élevées dans les centres avec peu d'expérience. Dans une étude rétrospective de 76 patients admis entre 1981 et 2003, Rousseau *et al.* (7) ont traité 35 patients par chirurgie, 28 immédiatement et 7 de façon différée (en moyenne 66 jours), 29 patients par voie endovasculaire, et 6 patients par surveillance et traitement médical pour des lésions mineures. Six patients sont décédés dans les 9 premiers jours d'autres lésions. Les taux de mortalité et de paraplégie dans le groupe chirurgie étaient de 21 % et 7 % respectivement. Aucun décès ou paraplégie n'est survenu dans le groupe endovasculaire. L'exclusion du faux anévrisme était complète dans tous les cas. À l'exception d'une rupture iliaque, aucune morbidité ou mortalité n'a été observée au cours du suivi moyen de 46 mois (13–90 mois). Aucune complication n'est survenue dans le groupe traité médicalement. Dans une méta-analyse des séries publiées, Xenos *et al.* (21) ont retrouvé 17 séries entre 2003 et 2007, aucune n'était randomisée ou prospective. Elles concernaient 589 patients, 369 traités par chirurgie et 220 traités par endoprothèse. Le score lésionnel était significativement plus élevé dans le groupe endoprothèse (42,4 vs 37,4), la mortalité liée à la procédure, la mortalité globale à j30 et le taux de paraplégie étaient significativement plus faibles dans le groupe endoprothèse.

La mise en place d'une endoprothèse nécessite la présence d'un collet proximal et d'un collet distal suffisant. Dans les ruptures traumatiques, les lésions siègent souvent en aval immédiat de l'artère sous-clavière gauche. La stratégie vis-à-vis de cette dernière ne fait pas l'objet de consensus et les attitudes varient entre sa couverture volontaire, son embolisation, la réalisation d'un pontage pré- ou postopératoire ou sa transposition. Weigang *et al.* (22) et Riesenman *et al.* (23) ont rapporté la survenue d'accidents neurologiques centraux dans 10 % (2/20 patients) et 10,7 % (3/28 patients) des cas après couverture de l'artère sous-clavière gauche sans revascularisation préalable. Évidemment, cette artère est anatomiquement importante pour un certain nombre de patients, par exemple si l'artère vertébrale gauche est très dominante ou unique ou si elle se termine en artère cérébelleuse postéro-inférieure ou encore en présence d'un vol vertébro-sous-clavier controlatéral, ce d'autant qu'il existe un polygone de Willis incomplet (42,4 % des cas) (24). Mais d'autres facteurs hémodynamiques peuvent jouer : rôle de l'œdème cérébral chez ces patients polytraumatisés ou modification du tonus vasomoteur de l'anesthésie. Reece *et al.* (25) ont récemment insisté sur la nécessité de plus en plus fréquente de revasculariser l'artère sous-clavière. Sans gravité si elle est réalisée *a posteriori* en présence d'une ischémie à l'effort du membre supérieur gauche, ce geste est évidemment différent s'il est réalisé pour complication neurologique déjà constituée. Mais il n'est pas dénué de risque (paralysie d'une corde vocale, ischémie médullaire, infection, mortalité (2,6 % pour Kniemeyer *et al.* (26)) et la perméabilité à long terme des pontages n'est pas connue chez ces patients jeunes. Elle varie entre 66 et 89 % chez des patients athéromateux (27). Dans une méta-analyse, Peterson *et al.* (28) ont montré que la morbidité de la revascularisation préopératoire de l'artère sous-clavière gauche était plus faible que celle de la couverture sans revascularisation (3 vs 23 %). D'autres auteurs préconisent la revascularisation par endoprothèses fenêtrées (29). Enfin, chez ces patients jeunes, l'aorte est souvent de petit calibre et l'inadéquation entre ce petit calibre et le diamètre de l'endoprothèse peut favoriser le collapsus de cette dernière. Muhs *et al.* (30) ont étudié les facteurs qui le favorisent : manque d'apposition de l'endoprothèse sur le mur aortique, angulation de l'arche aortique, aorte de petit diamètre (20 mm) et endoprothèse surdimensionnée (>30 %). Pour certains auteurs, ces critères anatomiques doivent faire discuter la chirurgie Canaud *et al.* (31), mais le développement de nouvelles endoprothèses pourrait modifier cette attitude.

En conclusion, le traitement endovasculaire des lésions aiguës par rupture de l'aorte thoracique est faisable. Les données de la littérature sont encore peu nombreuses avec des séries inhomogènes. La morbidité est réduite et la mortalité faible.

Références

1. Crawford ES, Hess KR, Cohen ES, Coselli JS, Safi HJ (1991) Ruptured aneurysm of the descending thoracic and thoracoabdominal aorta. Analysis according to size and treatment. *Ann Surg* 213: 417-25; discussion 425-6
2. Lansman SL, Hagl C, Fink D *et al.* (2002) Acute type B aortic dissection: surgical therapy. *Ann Thorac Surg* 74: S1833-5; discussion S1857-63
3. Nienaber CA, Fattori R, Lund G *et al.* (1999) Nonsurgical reconstruction of thoracic aortic dissection by stent-graft placement. *N Engl J Med* 340: 1539-45
4. Schermerhorn ML, Giles KA, Hamdan AD *et al.* (2008) Population-based outcomes of open descending thoracic aortic aneurysm repair Decrease in total aneurysm-related deaths in the era of endovascular aneurysm repair. *J Vasc Surg* 48: 821-7
5. Bozinovski J, Coselli JS (2008) Outcomes and survival in surgical treatment of descending thoracic aorta with acute dissection. *Ann Thorac Surg* 85: 965-70; discussion 970-1
6. Botta L, Russo V, Savini C *et al.* (2008) Endovascular treatment for acute traumatic transection of the descending aorta: focus on operative timing and left subclavian artery management. *J Thorac Cardiovasc Surg* 136: 1558-63
7. Rousseau H, Dambrin C, Marcheix B *et al.* (2005) Acute traumatic aortic rupture: a comparison of surgical and stent-graft repair. *J Thorac Cardiovasc Surg* 129: 1050-5
8. Galli R, Pacini D, Di Bartolomeo R *et al.* (1998) Surgical indications and timing of repair of traumatic ruptures of the thoracic aorta. *Ann Thorac Surg* 65: 461-4
9. Dake MD, Kato N, Mitchell RS *et al.* (1999) Endovascular stent-graft placement for the treatment of acute aortic dissection. *N Engl J Med* 340: 1546-52
10. Buffolo E, da Fonseca JH, de Souza JA, Alves CM (2002) Revolutionary treatment of aneurysms and dissections of descending aorta: the endovascular approach. *Ann Thorac Surg* 74: S1815-7; discussion S1825-32
11. Fattori R, Napoli G, Lovato L *et al.* (2003) Descending thoracic aortic diseases: stent-graft repair. *Radiology* 229: 176-83
12. Heijmen RH, Deblier IG, Moll FL *et al.* (2002) Endovascular stent-grafting for descending thoracic aortic aneurysms. *Eur J Cardiothorac Surg* 21: 5-9
13. Kaya A, Heijmen RH, Rousseau H *et al.* (2009) Emergency treatment of the thoracic aorta: results in 113 consecutive acute patients (the Talent Thoracic Retrospective Registry). *Eur J Cardiothorac Surg* 35: 276-81
14. Kaya A, Heijmen RH, Overtom TT, Vos JA, Morshuis WJ, Schepens MA (2006) Thoracic stent grafting for acute aortic pathology. *Ann Thorac Surg* 82: 560-5
15. Iannelli G, Piscione F, Di Tommaso L, Monaco M, Chiariello M, Spampinato N (2004) Thoracic aortic emergencies: impact of endovascular surgery. *Ann Thorac Surg* 77: 591-6
16. Zipfel B, Hammerschmidt R, Krabatsch T, Buz S, Weng Y, Hetzer R (2007) Stent-grafting of the thoracic aorta by the cardiothoracic surgeon. *Ann Thorac Surg* 83: 441-8; discussion 448-9

17. Doss M, Wood JP, Balzer J, Martens S, Deschka H, Moritz A (2005) Emergency endovascular interventions for acute thoracic aortic rupture: four-year follow-up. *J Thorac Cardiovasc Surg* 129: 645-51
18. Dong ZH, Fu WG, Wang YQ *et al.* (2009) Retrograde type A aortic dissection after endovascular stent graft placement for treatment of type B dissection. *Circulation* 119: 735-41
19. Demetriades D, Velmahos GC, Scalea TM *et al.* (2008) Diagnosis and treatment of blunt thoracic aortic injuries: changing perspectives. *J Trauma* 64: 1415-8; discussion 1418-9
20. Demetriades D, Velmahos GC, Scalea TM *et al.* (2008) Operative repair or endovascular stent graft in blunt traumatic thoracic aortic injuries: results of an American Association for the Surgery of Trauma Multicenter Study. *J Trauma* 64: 561-70; discussion 570-1
21. Xenos ES, Abedi NN, Davenport DL *et al.* (2008) Meta-analysis of endovascular vs open repair for traumatic descending thoracic aortic rupture. *J Vasc Surg* 48: 1343-51
22. Weigang E, Luehr M, Harloff A *et al.* (2007) Incidence of neurological complications following overstenting of the left subclavian artery. *Eur J Cardiothorac Surg* 31: 628-36
23. Riesenman PJ, Farber MA, Mendes RR, Marston WA, Fulton JJ, Keagy BA (2007) Coverage of the left subclavian artery during thoracic endovascular aortic repair. *J Vasc Surg* 45: 90-4; discussion 94-5
24. Papantchev V, Hristov S, Todorova D *et al.* (2007) Some variations of the circle of Willis, important for cerebral protection in aortic surgery-a study in Eastern Europeans. *Eur J Cardiothorac Surg* 31: 982-9
25. Reece TB, Gazoni LM, Cherry KJ *et al.* (2007) Reevaluating the need for left subclavian artery revascularization with thoracic endovascular aortic repair. *Ann Thorac Surg* 84: 1201-5; discussion 1205
26. Kniemeyer HW, Deich S, Grabitz K, Torsello G, Sandmann W (1994) Subclavian-carotid transposition-experience in the treatment of arteriosclerotic lesions of the carotid artery near its origin. *Zentralbl Chir* 119: 109-14
27. Uurto IT, Lautamatti V, Zeitlin R, Salenius JP (2002) Long-term outcome of surgical revascularization of supraaortic vessels. *World J Surg* 26: 1503-6
28. Peterson BG, Eskandari MK, Gleason TG, Morasch MD (2006) Utility of left subclavian artery revascularization in association with endoluminal repair of acute and chronic thoracic aortic pathology. *J Vasc Surg* 43: 433-9
29. Kurimoto Y, Kawaharada N, Ito T *et al.* (2009) Less-invasive management of left subclavian artery in stent-grafting for distal aortic arch disease. *Interact Cardiovasc Thorac Surg* 24: 24
30. Muhs BE, Balm R, White GH, Verhagen HJ (2007) Anatomic factors associated with acute endograft collapse after Gore TAG treatment of thoracic aortic dissection or traumatic rupture. *J Vasc Surg* 45: 655-61
31. Canaud L, Alric P, Branchereau P, Marty-Ane C, Berthet JP (2008) Lessons learned from midterm follow-up of endovascular repair for traumatic rupture of the aortic isthmus. *J Vasc Surg* 47: 733-8

Ischémies

Ischémie aiguë des membres supérieurs et inférieurs

M. Sapoval, O. Pellerin, E. Messas, L. Bellmann et B. Beyssen

Ischémie aiguë des membres supérieurs

■ Étiologies

Les deux causes dominantes d'ischémie aiguë des membres supérieurs (IAMS) sont les occlusions d'origine embolique et les occlusions *in situ* sur lésions préexistantes.

Occlusions emboliques

Toutes les cardiopathies emboligènes peuvent être en cause. On distingue celles qui sont à risque élevé, celles à risque modéré, celles à risque mineur (tableau I).

Tableau I – Étiologies et risques emboligènes.

Risque élevé	Risque modéré	Risque inconnu
Prothèse valvulaire mécanique	Calcification anneau mitral	Cardiomyopathie hypertrophique
Fibrillation auriculaire	Rétrécissement aortique calcifié	Contraste spontané dans l'oreillette gauche
Rétrécissement mitral avec fibrillation auriculaire	Anévrysme du septum auriculaire (ASIA)	
Thrombus de l'oreillette gauche	Foramen ovale perméable (FOP)	
Infarctus du myocarde datant de moins de 4 sem.	Flutter auriculaire	
Akinésie segmentaire du ventricule gauche	Bioprothèse valvulaire	
Cardiomyopathie dilatée	Infarctus du myocarde datant de plus de 4 sem.	
Endocardite	Insuffisance cardiaque	
Myxome de l'oreillette	Hypocinésie segmentaire du ventricule gauche	
	Fibrillation auriculaire lente	
	Thrombose de l'aorte ascendante et de la crosse	
	Prolapsus mitral	

Occlusion *in situ*

Les occlusions *in situ* sont liées à une thrombose aiguë sur lésions préexistantes dont les étiologies sont nombreuses (tableau II). Les lésions post-radiques sont le plus souvent proximales et intéressent les 5 premiers centimètres de l'artère sous-clavière post-vertébrale ou plus souvent l'artère axillaire. L'atteinte artérielle est située en regard du territoire irradié (cancer du sein : lésions axillaires, maladie de Hodgkin : ostium et tronc de l'artère sous-clavière, parfois associée à l'atteinte des tronc supra-aortiques).

Il existe aussi des occlusions *in situ* qui peuvent être iatrogènes. On peut aussi voir des dissections ou thromboses de l'artère radiale liées à la pose d'un cathéter artériel radial, soit lors de cathétérisme cardiaque par voie radiale. La thrombose de cette artère lors du monitoring sanglant de la pression artérielle en réanimation est également possible. Dans ces cas précis, l'ischémie concerne alors soit toute la main, soit les trois premiers doigts de la main en fonction de la perméabilité des arcades palmaires.

Tableau II – Critères d'imagerie permettant de différencier l'occlusion embolique et l'occlusion *versus in situ*.

	Occlusion <i>in situ</i>	Occlusion embolique
Clinique	Mieux tolérée	Très sévère
Imagerie	Arrêt filiforme en queue de radis	Arrêt en cupule ou image en rail
Collatérales	Développées	Rares ou absentes
Calcifications	Présentes	Absentes
Lit d'aval	Parfois visible	Invisible

Causes rares

Le diabète ne donne que rarement des lésions aux membres supérieurs, celles-ci restant le plus souvent asymptomatiques.

Les traumatismes sont possibles mais peu fréquents. Leur mécanisme est soit une avulsion complète de l'artère, soit une dissection (analogue d'une rupture sous-adventitielle de l'aorte thoracique). Dans ce dernier cas, on peut observer une occlusion complète par thrombose ou une sténose sévère. Ce type de lésion peut se rencontrer au niveau axillaire ou radial (dissection/occlusion de l'artère axillaire lors d'une luxation sévère, fractures du radius distal pouvant entraîner une lésion de l'artère radiale) (1, 2).

On peut aussi parfois rapporter l'ischémie aiguë à d'autres causes : l'ergotisme est une cause possible mais très rare (3), les embolies tumorales, les injections intra-artérielles de drogue (flunitrazépam ou méthadone) chez un toxicomane s'injectant ces produits par voie veineuse mais ayant ponctionné involontairement l'artère au lieu de la veine (celle-ci est accessible au traitement par fibrinolyse locale) (4).

Parmi les artérites inflammatoires, le syndrome de Takayasu peut créer des sténoses ou des anévrysmes emboligènes. Les anévrysmes de la sous-clavière, en rapport avec un syndrome du défilé thoracique chronique, peuvent se manifester comme des embolies récidivantes à la main, d'une façon analogue aux anévrysmes poplités mais ils sont plus rares (5, 6).

Clinique

Considérations générales, anatomie de base

L'importance du réseau anastomotique artériel (plus riche au membre supérieur qu'au membre inférieur) fait que la présentation clinique est globalement moins grave et moins péjorative. En effet, les suppléances se font de façon efficace à plusieurs niveaux. En proximal, les vertébrales, les troncs thyro-bicervico-scapu-

lares (TTBCS) sont souvent sains et suppléeront facilement en cas d'occlusion proximale de la sous-clavière. Plus en périphérie, le cercle anastomotique de l'épaule qui repose sur les mammaires internes et externes, les branches du TTBCS, les artères scapulaires et acromiales, est aussi très efficace. Plus en aval, l'humérale profonde reprend facilement l'aval, parfois aussi la naissance haute de la radiale (10 % des radiales naissent entre le creux axillaire et le coude). En ce qui concerne les artères de l'avant-bras, les trois branches et les deux arcades (profonde et superficielle) au niveau de la main jouent un rôle potentiel significatif.

Bien sûr, comme pour tout tableau ischémique, il convient de pratiquer un examen artériel complet pour s'assurer que d'autres lésions – en particulier d'autres embolies – ne se sont pas produites en même temps ou dans une fenêtre de temps réduite. Cela aidera aussi à préciser la cause et plaidera en faveur de l'embolie.

Diagnostic positif

Le plus souvent simple, il comprend : abolition brutale des pouds, pâleur, douleurs, troubles moteurs et sensitifs.

Plus l'ischémie est bruyante, plus le diagnostic sera évident. La présentation clinique sera plus frustrante chez les patients âgés présentant une occlusion sur un territoire artériel déjà pathologique. Le diagnostic est alors évoqué avec retard (plusieurs jours) devant une impotence fonctionnelle sans traumatisme associée à des troubles sensitifs. Dans la pratique quotidienne, on observe que les IAMS sont trop souvent reconnues tardivement parce que l'ischémie est relativement bien tolérée.

Comme pour les membres inférieurs, une occlusion d'origine embolique est plus grave car il n'existe pas de lésions préexistantes donc pas de « préconditionnement ischémique » et pas de collatérales.

Il ne faut pas oublier la possibilité d'association à un tableau d'ischémie cérébrale dans certains cas. Ainsi, par exemple, il peut y avoir un « locked-in syndrome » en cas d'embolie dans le territoire cérébral postérieur par la sous-clavière dans la vertébrale, qui peut passer au premier plan, et faire négliger les embolies associées dans le membre supérieur homolatéral. D'où la règle d'examiner les membres supérieurs en cas d'AVC postérieur. Malheureusement, soit parce que les embolies sont diffuses, soit parce que les collatérales ne sont pas suffisantes, on peut observer des cas graves avec menace de membre et surtout des ischémies sévères des doigts ou de la main. Le pronostic fonctionnel peut alors être engagé de façon dramatique nécessitant dans des cas extrêmes l'amputation plus ou moins sévère.

Diagnostic différentiel

Il recoupe toutes les douleurs du membre supérieur, qui ne seront pas détaillées ici.

Diagnostic étiologique

Le mécanisme et l'étiologie de l'IAMS peuvent être évoqués sur l'imagerie et la clinique (*cf. infra*). C'est un faisceau d'arguments qui oriente vers l'un ou l'autre des deux mécanismes possibles.

L'intérêt d'identifier l'étiologie est surtout de prévenir la récurrence et occupe donc la prise en charge dans un deuxième temps. Le premier temps est bien sûr l'héparinisation et la discussion d'une possible revascularisation.

Imagerie

Le tableau II résume les caractéristiques principales cliniques et d'imagerie de l'ischémie par occlusion *in situ* et par embolie.

L'imagerie doit préciser le mécanisme possible et surtout l'anatomie des occlusions artérielles pour permettre un traitement adapté.

Il faut ainsi préciser le lieu des occlusions, la présence de collatérales. La conservation d'une vascularisation de la main. La qualité du lit artériel global, c'est-à-dire au site de l'occlusion en amont et en aval, est aussi très important à documenter contribuant au diagnostic étiologique et à la décision thérapeutique.

L'écho-Doppler souvent réalisé en première intention, par exemple lors de l'accueil aux urgences, permet de décrire le site de l'occlusion, la reprise distale. Il n'est pas assez précis pour définir une stratégie thérapeutique. L'imagerie en coupe est complexe à réaliser en aigu et peu utilisée en pratique. C'est bien sûr l'artériographie qui doit être faite en urgence. On utilisera une voie fémorale de préférence qui permet de documenter l'arche aortique, le pied de la sous-clavière ou le TABC avant de permettre des injections sélectives en poussant le cathéter plus en distalité. Des temps très tardifs permettent de ré-opacifier les artères de l'avant-bras ou de la main, mais parfois on ne parvient qu'à montrer le niveau proximal de l'occlusion si aucune collatérale n'existe.

Parfois, chez les patients très âgés, il est très difficile de cathétériser la sous-clavière droite, on se contente alors d'une injection dans le TABC : mieux vaut faire un diagnostic rapide et ne pas prendre de risque de complication iatrogène (embolie cérébrale). Si les images sont suffisantes pour montrer l'occlusion et la ré-entrée, cela pourra souvent être suffisant.

La séméiologie de l'occlusion *in situ* est un arrêt progressif de la colonne de contraste, l'occlusion embolique se manifeste par le classique arrêt en cupule avec parfois une image en rail. On observe aussi, dans le dernier cas, une stagnation de la colonne de contraste sur les temps tardifs.

■ Traitements

La stratégie commence de la même façon que pour les membres inférieurs : héparine en urgence. En revanche, la nécessité d'une revascularisation est assez différente pour trois raisons principales. La première est que le tableau clinique est souvent moins grave et évolue spontanément assez rapidement bien sous héparine, la deuxième est que les techniques – qu'elles soient chirurgicales ou interventionnelles – sont plus délicates et donnent de moins bons résultats. La troisième est que le pronostic vital n'est jamais en cause : la masse tissulaire concernée est trop faible pour entraîner un risque de syndrome de myolyse significatif (hyperkaliémie, etc.).

On débute donc par une héparinisation à la pompe efficace d'emblée et, ce, dès le diagnostic posé. La seule circonstance où on peut la différer est s'il y a un doute avec un accident cérébral postérieur associé pour lequel on peut souhaiter éliminer une cause hémorragique (ce cas est bien sûr très rare).

En cas d'ischémie sur cathétérisme radial, le traitement chirurgical est inefficace et les vasodilatateurs sont indiqués en première intention. Le mécanisme est plus volontiers des embolies à partir du cathéter obstructif et les micro-vaisseaux de la main sont occlus par une pluie d'embolies répétés. Le pronostic est mauvais (7).

Revascularisation chirurgicale

Elle repose sur la mise en place d'un pontage ou sur la réalisation d'une embolectomie selon la méthode de Fogarty par voie humérale (8, 9).

Les pontages peuvent être efficaces dans les ischémies aiguës mais se rethrombosent plus souvent que les pontages aux membres inférieurs (moindre flux), ils sont donc moins souvent indiqués. L'embolectomie de Fogarty, par un abord de l'artère humérale, est une excellente technique pour les artères saines et pour les occlusions vues précocement. La principale limite de cette technique est l'organisation du thrombus et son adhérence à la paroi. Dans ce cas, le passage de la sonde est traumatique et ne parvient pas à extraire complètement les thrombus. Bien entendu, en fonction de la cause, le traitement étiologique pourra être chirurgical comme par exemple pour les complications vasculaires des défilés thoraciques : la résection de la première cote, résection transposition musculaire ou ligamentaire selon la cause (6).

Revascularisation endoluminale

Les méthodes sont la thromboaspiration directe, en pratique par voie humérale rétrograde. Mise en place d'un désilet 6 ou 7 F rétrograde (au besoin ponction sous écho). Ce désilet est occlusif et prévient assez bien la migration en aval des thrombus. Elle ne doit être pratiquée que dans des cas sélectionnés (contre-

indication opératoire) car, si elle est très efficace, elle comporte le risque de se compliquer d'embolies distales à partir de caillots qui se logent autour du désilet et sont difficilement aspirables (fig. 1).

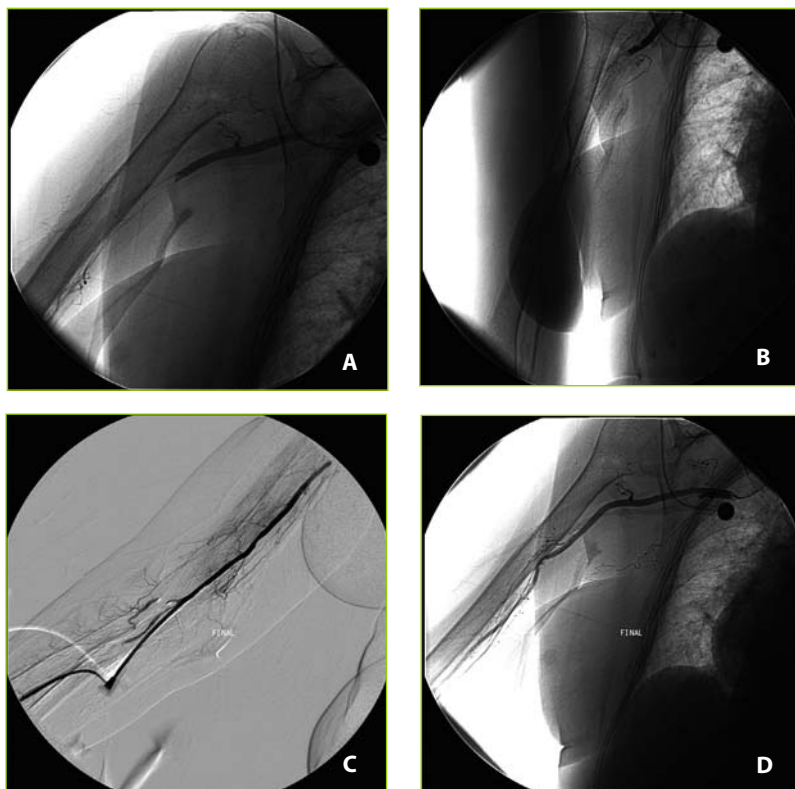


Fig. 1 – Ischémie aiguë du membre supérieur traitée par thrombo-aspiration. **A.** Artériographie sélective montrant l’occlusion embolique. **B.** Reprise du lit d’aval. **C.** Désilet en place pour l’aspiration. **D.** Contrôle final : réouverture de l’artère, absence de thrombus résiduel.

La ponction humérale antérograde peut être également réalisée et permet d’aspirer les thrombus distaux jusque dans les axes de l’avant-bras et dans les arcades palmaires ; avec un désilet 5 F et des cathéters large lumière 4 ou 5 F hydrophiles (Terumo™ glide) et une seringue à vis de 50 cc. Ces manœuvres sont potentiellement dangereuses et doivent être réalisées avec prudence car elles peuvent être plus délétères que bénéfiques. On sera particulièrement prudent dans les indications et les manœuvres chez les patients jeunes qui ont tendance au spasme artériel.

De façon moins fréquente, mais au moyen d’un geste simple, rapide et efficace, il sera possible de fixer le thrombus et simultanément de rouvrir

la lumière artérielle en implantant directement un stent. On choisira un stent auto-expansible adapté à la longueur du thrombus.

La fibrinolyse *in situ* peut être une aide ponctuelle, elle est réalisée avec un cathéter multi-perforé (méthode « pulse spray »). Il est préférable de l'installer par ponction humérale car le risque de thrombose sur cathéter et d'embolie vertébrale est élevé si on laisse un cathéter porteur plusieurs heures devant sur axe à destinée encéphalique (10).

Ce qui détermine l'emploi d'une technique ou de l'autre est surtout l'anatomie des lésions et l'expertise locale.

■ Indications de la revascularisation

Le mot clé est ici la prudence. Les actions mécaniques sur les artères des membres supérieurs sont beaucoup plus hasardeuses qu'aux membres inférieurs. Les artères sont souvent petites, spastiques et il est assez facile de détériorer le patient. Il est ainsi de règle en tout cas dans notre équipe de se donner quelques heures de recul pour évaluer l'amélioration sous héparine simple avant de se lancer dans une revascularisation, sauf si elle est anatomiquement très simple (cas du thrombus suspendu axillaire sans embole d'aval par exemple).

Dans le cas d'une occlusion très distale (occlusion *in situ* sur voie radiale), l'aspiration très douce ou une fibrinolyse locale peut être tentée avec parfois de bons résultats.

Ischémie aiguë des membres inférieurs

■ Étiologie

Comme aux membres supérieurs, les deux étiologies dominantes sont les occlusions d'origine embolique et les occlusions sur lésions préexistantes (occlusion *in situ*).

Occlusions emboliques

Toutes les causes cardiologiques peuvent être en cause (tableau I). S'y ajoutent les anévrysmes de l'aorte abdominale (plus rarement thoracique) qui sont une cause rare.

Occlusions *in situ*

Les occlusions *in situ* sont liées à une thrombose aiguë sur des lésions préexistantes, et aux membres inférieurs, il s'agit, dans l'immense majorité des cas,

de lésions athéromateuses. Les causes traumatiques peuvent se rencontrer, en particulier les fractures du fémur pouvant entraîner une lésion directe de l'artère fémorale superficielle, les luxations de hanche pouvant entraîner une occlusion traumatique de l'artère fémorale commune et les traumatismes très sévères du genou pouvant entraîner une occlusion artérielle poplitée.

Autres causes

Deux causes sont particulières et ne doivent pas être méconnues aux membres inférieurs : l'occlusion d'anévrisme poplité ou l'occlusion de pontage fémoro-poplité.

■ **Clinique**

Les tissus réagissent de façon hétérogène à l'insuffisance d'apport sanguin. On admet, en général, trois grades pour l'ischémie aiguë des membres inférieurs, selon qu'il existe un retour veineux ou pas, et selon les troubles sensitifs et moteurs. Le plus important est de porter un pronostic sur les membres qui sera fonction du stade clinique initial (tableau III).

Tableau III – Classification clinique et pronostique des ischémies aiguës des membres inférieurs. D'après Norgren (21).

Catégories	Pronostic	Clinique		Flux artériel	Flux veineux
		Troubles sensitifs	Force musculaire	+	+
I. Viable	Non menacé	Non	Normale		
II. Menacé	Récupérable	Minimes			
A. Modérément	si traitement	au-delà	Normale	++-	+
B. Immédiatement	rapide	des orteils	Réduite	+--	+
III. Irréversible	Perte tissulaire majeure	anesthésie	Nulle	-	-

■ **Diagnostic différentiel**

Le diagnostic est trop souvent confondu avec le tableau d'ischémie critique. L'ischémie critique est clairement définie comme des douleurs du décubitus ou un ulcère artériel, avec une origine vasculaire prouvée durant depuis plus de quinze jours. Il existe, dans ce cas, également une menace de membre, mais pas à très court terme, la symptomatologie clinique est différente. Dans l'ischémie aiguë, le membre est froid, les pouls ont disparu alors qu'ils étaient précédemment présents, il existe des troubles sensitifs et/ou des troubles moteurs. Dans l'ischémie critique, il s'agit de douleurs évoluant depuis plusieurs jours sans que le membre soit nécessairement froid.

■ Diagnostic étiologique

Les mécanismes peuvent être évoqués en fonction de l'imagerie et de la clinique. C'est un faisceau d'arguments qui orientent vers l'un ou vers l'autre des mécanismes. Comme au membre supérieur, ceux-ci sont rappelés dans le tableau II. L'écho-Doppler est ici réalisé souvent en première intention lors de l'accueil aux urgences, il permet un débrouillage mais ne permet en général pas la définition d'une stratégie thérapeutique précise. Il est en revanche fondamental pour analyser les flux artériels et veineux et aider à grader la gravité de l'ischémie (tableau III). L'imagerie en coupes peut trouver son intérêt, mais en pratique elle est peu utilisée, car peu répandue dans ce type d'indications, même si elle peut parfaitement montrer, par exemple sur un angio-scanner des membres inférieurs, le niveau de l'occlusion embolique, les collatérales. Cette technique est certainement très intéressante et sous-utilisée, en particulier dans le contexte où il n'existe pas de salle d'artériographie. Cela suppose, bien entendu, que ces patients puissent bénéficier d'un scanner en extrême urgence, c'est-à-dire dans l'heure du diagnostic clinique.

■ Stratégie de l'imagerie

L'artériographie est la référence. Elle permet de faire le bilan anatomique précis et d'aider au diagnostic du mécanisme. Elle doit être réalisée chez presque tous les malades. Il faut savoir cependant que, dans certains cas, si elle retarde trop la prise en charge et que la clinique et l'écho-Doppler sont simples et cohérents, on pourra proposer par exemple un angioscanner. Si le traitement pressenti est endoluminal, l'artériographie sera le premier temps de l'intervention.

■ Traitements

Comme au niveau des membres supérieurs, la première étape est la mise en route rapide d'une héparine efficace, la réanimation du patient, car les troubles métaboliques sont ici possibles et rapides, il s'agit donc de réaliser un ionogramme sanguin, en cas d'hyperkaliémie, un électrocardiogramme, un bilan complet de coagulation de base. Il faut également protéger le membre. Les différents traitements possibles sont les pontages, les traitements par embolectomie par cathéter de Fogarty, la thrombo-aspiration, la fibrinolyse. Le choix de la thérapeutique dépend de l'anatomie, de la cause de la lésion, des antécédents du patient et de la sévérité de l'ischémie. Le premier principe à retenir est qu'il ne faut pas réaliser de fibrinolyse locale dans ce type de tableau, sauf dans de cas rares. En effet, la fibrinolyse locale permet de rouvrir les artères de façon trop lente et on risque donc de dépasser le temps d'ischémie tolérable par le membre. On la réserve à des cas spécifiques d'occlusion *in situ* ou d'occlusion embolique longue, relativement

bien tolérés. On réalisera alors une fibrinolyse rapide, de type pulsed-spray sur deux ou trois heures. Ensuite, au moyen de techniques endoluminales complémentaires, on complètera le geste sur les lésions cibles par aspiration des thrombi résiduels et dilatation des sténoses sous-jacentes.

Technique de thrombo-aspiration

On installe un désilet 8 F en antérograde puis, au moyen d'une sonde coaxiale 5 F introduite dans une sonde d'aspiration 8 F (ou sonde 4 F dans un cathéter d'aspiration 6 F), on descend au contact du caillot après retrait du 5 F coaxial. En aspiration avec une seringue de 50 cc, on aspire les caillots. Si un flux sanguin revient dans le cathéter, cela signifie que les caillots sont entrés dans la seringue et il faut stopper l'aspiration. Si les caillots se bloquent dans le cathéter d'aspiration, il faut le retirer et vidanger le système. Si les caillots se bloquent dans le

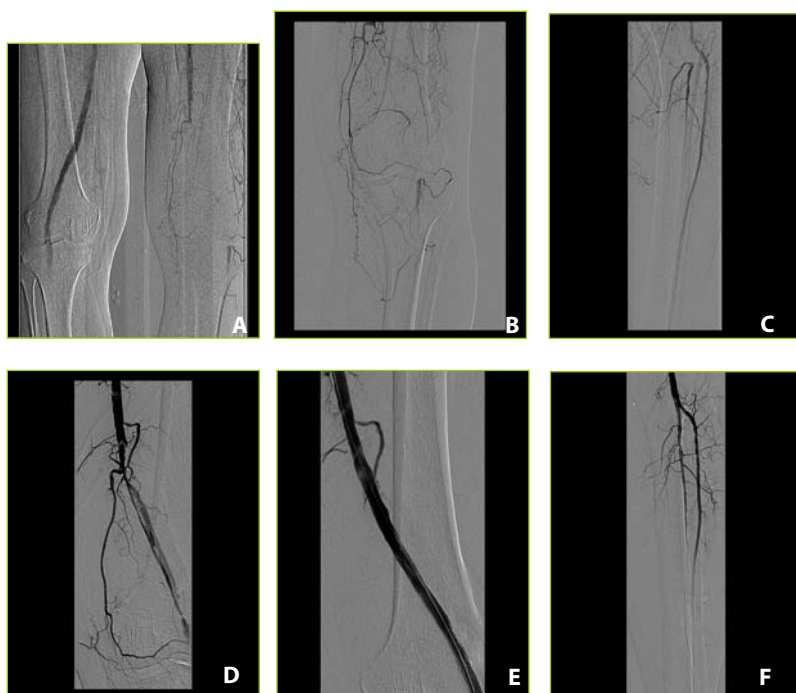


Fig. 2 – Ischémie aiguë bilatérale des membres inférieurs par embolie d'origine cardiaque. Prise en charge par artériographie et thrombo-aspiration : exemple du côté G. **A, B, C.** Temps diagnostique : arrêt brutal du contraste au niveau de la poplitée haute à G, quelques collatérales permettent de ré-opacifier une poplitée suspendue et montrent un thrombus fille dans le tronc tibio-péronier avec reprise en charge d'une belle tibiale antérieure. **D.** Temps interventionnel : après un passage d'aspiration antérograde 8 F. **E, F.** L'aspiration est poursuivie en 8 F pour la poplitée et 6 F pour le tronc tibio-péronier : extraction de la totalité du thrombus en quatre passages. Restauration *ad integrum* du lit artériel.

désilet, il faut le retirer sur guide en comprimant et en aspirant par la voie latérale du désilet. On repose ensuite le désilet, on répète les manœuvres plusieurs fois jusqu'à nettoyage complet des thrombi. On complète ensuite par une angioplastie stenting sur les lésions causales ou les zones de dissection (fig. 2).

Technique de fibrinolyse

On utilise la technique du « pulse spray » à haute dose qui consiste à instiller au sein de thrombus toutes les 5 minutes un petit bolus de rtPA ou d'urokinase (dose totale maximale de 1 000 000 UI d'urokinase, ou de 20 mg de rtPA). Environ 3 ou 4 heures plus tard, on contrôle en artériographie à travers le désilet perfusé laissé en place et on complète par les manœuvres endoluminales appropriées. Les contre-indications à la fibrinolyse sont listées dans le tableau IV.

Tableau IV – Contre-indications à la fibrinolyse.

Contre-indications absolues	
1.	AVC récent
2.	Hémorragie active
3.	Hémorragie digestive récente
4.	Neurochirurgie dans les 3 mois précédents (y compris spinale)
Contre-indications relatives	
1.	Massage cardiaque > 10 jours
2.	Chirurgie majeure ou trauma datant de moins de 10 jours
3.	Hypertension non contrôlée (TAS > 180 mmHg ou TAD > 110 mmHg)
4.	Ponction d'une artère incompressible
5.	Tumeur intracrânienne
6.	Chirurgie ophtalmologique récente
Contre-indications mineures	
1.	Coagulopathie hépatique
2.	Endocardite bactérienne
3.	Grossesse
4.	Rétinopathie diabétique proliférative active

Traitements en fonction de l'étiologie

La stratégie dépend de la présence ou pas d'un pouls fémoral du côté de l'ischémie (fig. 3) (12-21).

En cas d'IA avec deux pouls fémoraux absents, il s'agit d'une occlusion aiguë de la fourche aortique en général par un gros thrombus d'origine cardiaque et il y a extrême urgence car l'ischémie pelvienne surajoutée est gravissime.

Devant une ischémie aiguë à pouls fémoral absent, le traitement ne peut être que chirurgical, par embolectomie.

En cas d'ischémie aiguë avec pouls fémoral conservé, l'attitude va dépendre de l'étiologie.

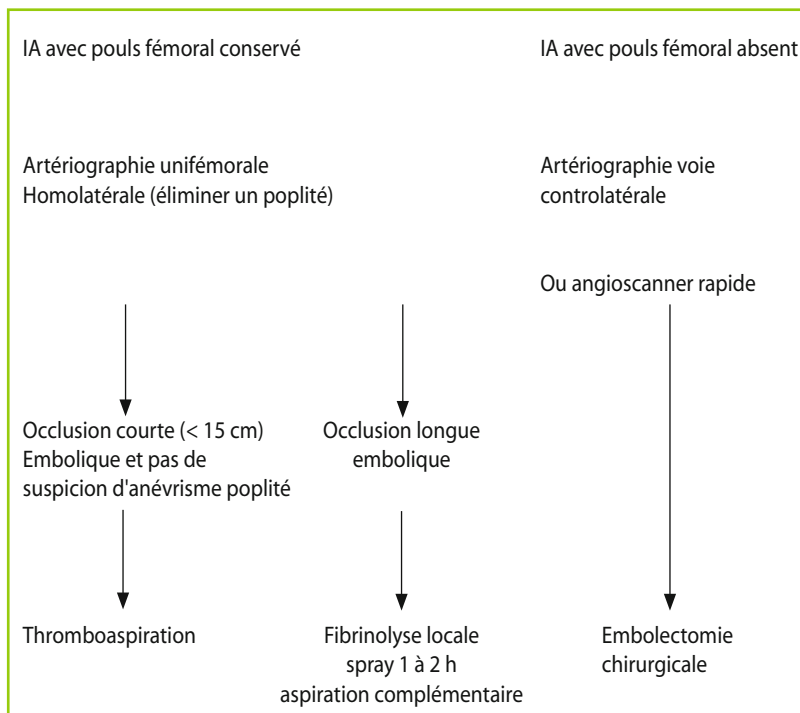


Fig. 3 – Stratégie diagnostique et thérapeutique devant une ischémie aiguë des membres inférieurs.

En cas d'occlusion relativement courte, d'origine embolique, la thrombo-aspiration par ponction antérograde est la plus performante, si l'occlusion est longue et relativement bien tolérée, on peut proposer, éventuellement, un court temps de fibrinolyse locale que l'on complètera rapidement par une aspiration. En pratique, si l'occlusion mesure moins de 15 cm et qu'elle est vue avant 15 jours, on peut pratiquer une thrombo-aspiration directe. En dehors de ces cas, et si le tableau clinique le permet, on débutera par une courte fibrinolyse.

Pour le cas spécifique de l'occlusion d'anévrisme poplité, la cause peut être évoquée devant le contexte de patient généralement très âgé, la palpation d'un anévrisme poplité qui, même s'il est thrombosé ou controlatéral, peut être palpable et même pulsatile (pouls de butée). L'imagerie doit déterminer

s'il existe ou non un lit d'aval perméable. S'il existe un lit d'aval perméable, le traitement est le pontage, s'il n'existe pas de lit d'aval perméable, on proposera une fibrinolyse par ponction antérograde, de façon à rouvrir le lit artériel qui permettra au chirurgien de retrouver un lieu d'implantation pour un pontage distal.

Dans le cas d'occlusion de pontage, le diagnostic sera d'abord clinique devant des antécédents évocateurs et des cicatrices. L'artériographie cherche à mettre en évidence la réentrée et l'existence d'un moignon proximal. Si un moignon proximal existe, il sera cathétérisé pour mettre en place une fibrinolyse locale. La fibrinolyse, pour désobstruction de pontage, doit être mise en place le matin, pour trois heures de fibrinolyse locale complétées par un geste d'aspiration à la demande.

Références

1. De Witte PB, Lozano-Calderon S, Harness N, Watchmaker G, Green MS, Ring D (2008) Acute vascular injury associated with fracture of the distal radius: a report of 6 cases. *J Orthop Trauma* 22: 611-4
2. Garnier D, Chevalier J, Ducasse E, Modine T, Espagne P, Puppincq P (2003) Arterial complications of thoracic outlet syndrome and pseudarthrosis of the clavicle: three patients. *J Mal Vasc* 28: 79-84
3. Naz I, Sophie Z (2006) Acute limb ischemia due to ergotism. *J Coll Physicians Surg Pak* 16: 553-5
4. Hering J, Angelkort B (2006) Acute ischemia of the hand after intra-arterial injection of flunitrazepam. Local combined fibrinolysis therapy in three cases. *Dtsch Med Wochenschr.* 131: 1377-80
5. Hugl B, Oldenburg WA, Hakaim AG, Persellin ST (2007) Unusual etiology of upper extremity ischemia in a scleroderma patient: thoracicoutlet syndrome with arterial embolization. *J Vasc Surg* 45: 1259-61
6. Hood DB, Kuehne J, Yellin AE, Weaver FA (1997) Vascular complications of thoracic outlet syndrome. *Am Surg* 63: 913-7
7. Valentine RJ, Modrall JG, Clagett GP (2005) Hand ischemia after radial artery cannulation. *J Am Coll Surg* 201: 18-22
8. Cherukupalli C, Dwivedi A, Dayal R (2007) High bifurcation of brachial artery with acute arterial insufficiency: a casereport. *Vasc Endovascular Surg.* 41: 572-4
9. Katz SG, Kohl RD (1993) Direct revascularization for the treatment of forearm and hand ischemia. *Am J Surg* 165: 312-6
10. Witz M, Sagiv P, Lehmann JM (2008) Fibrinolytic treatment of acute arterial occlusion distal to the wrist in two cases. *J Hand Surg Eur* 33: 342-4

11. Norgren L, Hiatt WR, Dormandy JA, Nehler MR, Harris KA, Fowkes FG; TASC II Working Group (2007) Inter-Society Consensus for the Management of Peripheral Arterial Disease (TASC II). *J Vasc Surg* 45 Suppl S: S5-67
12. Berridge D, Kessel D, Robertson I (2002) Surgery versus thrombolysis for initial management of acute limb ischaemia. *Cochrane Database Syst Rev Abstract* CD002784(1)
13. Campbell W, Ridler B, Szymanska T (1999) Current management of acute leg ischaemia: results of an audit by the Vascular Surgical Society of Great Britain and Ireland. *Br J Surg* 85: 1498-503
14. The STILE trial (1994) Results of a prospective randomized trial evaluating surgery versus thrombolysis for ischemia of the lower extremity. *Ann Surg* 220: 251-66
15. Rutherford RB, Baker JD, Ernst C *et al.* (1997) Recommended standards for reports dealing with lower extremity ischemia: revised version. *J Vasc Surg* 26: 517-38
16. Kuukasjarvi P, Salenius J (1994) Perioperative outcome of acute lower limb ischaemia on the basis of the national vascular registry. The Finnvasc Study Group. *Eur J Vasc Surg* 8: 578-83
17. Eliason JL, Wainess RM, Proctor MC *et al.* (2003) A national and single institutional experience in the contemporary treatment of acute lower extremity ischemia. *Ann Surg* 238: 382-9 discussion 389-90
18. Ouriel K, Shortell C, DeWeese J *et al.* (1994) A comparison of thrombolytic therapy with operative revascularization in the initial treatment of acute peripheral arterial ischemia. *J Vasc Surg* 19: 1021-30
19. Ouriel K, Veith F, Sasahara A (1998) A comparison of recombinant urokinase with vascular surgery as initial treatment for acute arterial occlusion of the legs. Thrombolysis or Peripheral Arterial Surgery (TOPAS) Investigators. *N Engl J Med* 338: 1105-11
20. Korn P, Khilnani NM, Fellers JC *et al.* (2001) Thrombolysis for native arterial occlusions of the lower extremities: clinical outcome and cost. *J Vasc Surg* 33: 1148-57
21. Norgren L, Hiatt WR, Nehler MR *et al.* (2007) Consensus for the Management of Peripheral Arterial Disease (TASC II). *J Vasc Surg* 45: S5-S67

Ischémie rénale :

L'hématome disséquant des artères rénales – une urgence non exceptionnelle souvent méconnue

A. Raynaud, O. Pellerin et M. Sapoval

L'hématome disséquant spontané de l'artère rénale est une pathologie non exceptionnelle mal connue et souvent non diagnostiquée (1, 2) ou diagnostiquée avec trop de retard pour permettre le sauvetage du parenchyme rénal.

Le tableau clinique est souvent très évocateur constitué par une triade typique associant douleur abdominale, poussée hypertensive et hématurie (3).

- Les douleurs abdominales sont souvent violentes. Elles peuvent n'avoir aucune caractéristique particulière, mais elles évoquent souvent par leur localisation et leurs irradiations une colique néphrétique. Rarement, ces douleurs peuvent être modérées ou absentes.

- La poussée hypertensive est habituellement sévère moins fréquemment elle peut être modérée. Elle est exceptionnellement absente.

- L'hématurie est plus inconstante, elle est rarement macroscopique, elle est beaucoup plus souvent microscopique.

L'examen clinique abdominal est le plus souvent normal. La palpation douloureuse d'un pôle inférieur de rein est de mauvais pronostic car il suggère un infarctus rénal.

Les examens biologiques sont normaux initialement, mais rapidement peuvent survenir une augmentation de la créatininémie et un syndrome inflammatoire d'importance très variable. En dépit de ce tableau évocateur, le diagnostic n'est que rarement fait dans les 48 premières heures.

Fausse routes diagnostiques

Ce tableau clinique évoque le plus souvent, en premier lieu, une colique néphrétique mais l'échographie rénale ne retrouve ni dilatation des cavités pyélocalicielles, ni lithiase. L'examen de l'abdomen et le tableau biologique ne montrant pas d'anomalie particulière en dehors parfois d'un syndrome inflammatoire (dû à l'infarctus rénal méconnu), la notion d'urgence disparaît. Très souvent, un examen tomodensitométrique est prescrit et effectué quelques jours plus tard.

C'est à ce stade que survient la deuxième fausse route diagnostique courante. Après injection de produit de contraste, des images hypodenses pyramidales à base corticale (fig. 1) font porter le diagnostic de pyélonéphrite aiguë. À ce stade, l'augmentation modérée de la créatininémie conforte ce diagnostic. Dans le meilleur des cas, c'est après quelques jours de perdus supplémentaires que la négativité de tous les examens bactériologiques fait enfin évoquer le diagnostic. Mais les dégâts parenchymateux rénaux sont à ce stade irréversibles et il est trop tard pour tenter des manœuvres de sauvegarde de parenchyme rénal.

L'évocation de ces deux diagnostics, coliques néphrétiques et pyélonéphrites, est à l'origine du retard à l'identification des dissections spontanées rénales, mais de nombreuses autres fausses routes diagnostiques sont possibles, notamment quand le syndrome inflammatoire est important, celui de périartérite noueuse (3, 4). En fait, c'est dès les résultats de l'échographie qu'il aurait fallu réagir ; brancher le Doppler aurait mis en évidence des lésions artérielles et montré les zones rénales sans flux artériels, ce qui aurait conduit à prescrire une artériographie en urgence.

Plus tardivement, lors de l'examen tomodensitométrique, le diagnostic aurait dû être redressé. Un passage tardif avec mesure des densités aurait permis de faire le diagnostic d'infarctus en montrant l'absence de rehaussement après injection, ce qui aurait éliminé la pyélonéphrite aiguë, la recherche de l'opacification du cortex corticis aurait également aidé au diagnostic. Sur un angioscanner de bonne qualité, il est même souvent possible de mettre en évidence les lésions artérielles et de visualiser le « flap » de dissection apportant la certitude diagnostique (5) (fig. 2).

L'artériographie rénale est l'examen diagnostique de référence qui, dans les cas favorables, permet en outre une revascularisation des zones ischémiques (fig. 1 à fig. 4). Les aspects angiographiques sont le plus souvent caractéristiques, ils sont décrits depuis de très nombreuses années (6, 7) :

- Le faux chenal dilaté habituellement non circulant et partiellement thrombosé est souvent la première chose que l'on remarque (fig. 1 et fig. 2).

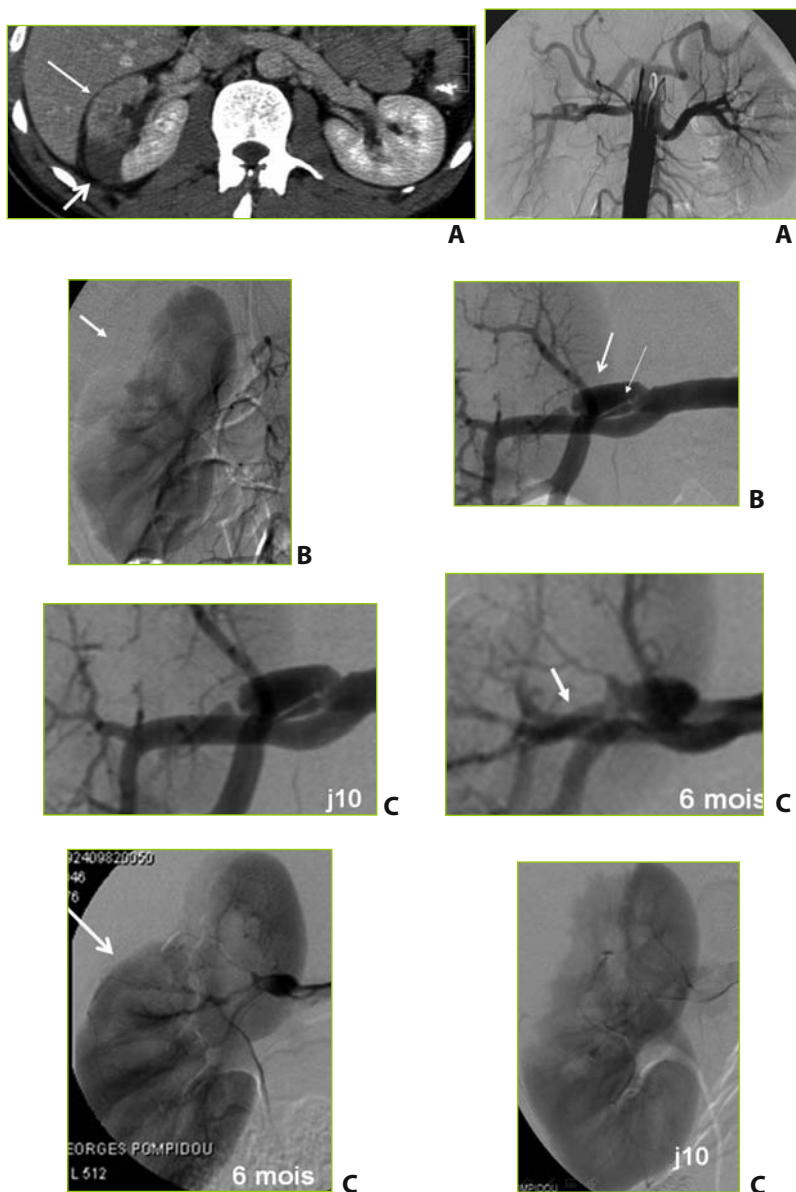


Fig. 1 – A. Homme de 47 ans. Scanner 9 jours après la survenue de douleurs abdominales avec HTA sévère. Flèche fine : Segment ischémique non infarcté. Flèche épaisse : Infarctus segmentaire (segment avasculaire). **B.** Artériographie à j10 : Hématome disséquant de l'artère prépyélique. Flèche courte : Faux chenal dilaté. Flèche longue : Flap pariétal. Flèche épaisse : Infarctus segmentaire. **C.** Évolution spontanée en 6 mois. Flèche courte : Branche de la prépyélique reperméabilisée. Flèche longue : Récupération d'un segment de néphrogramme.

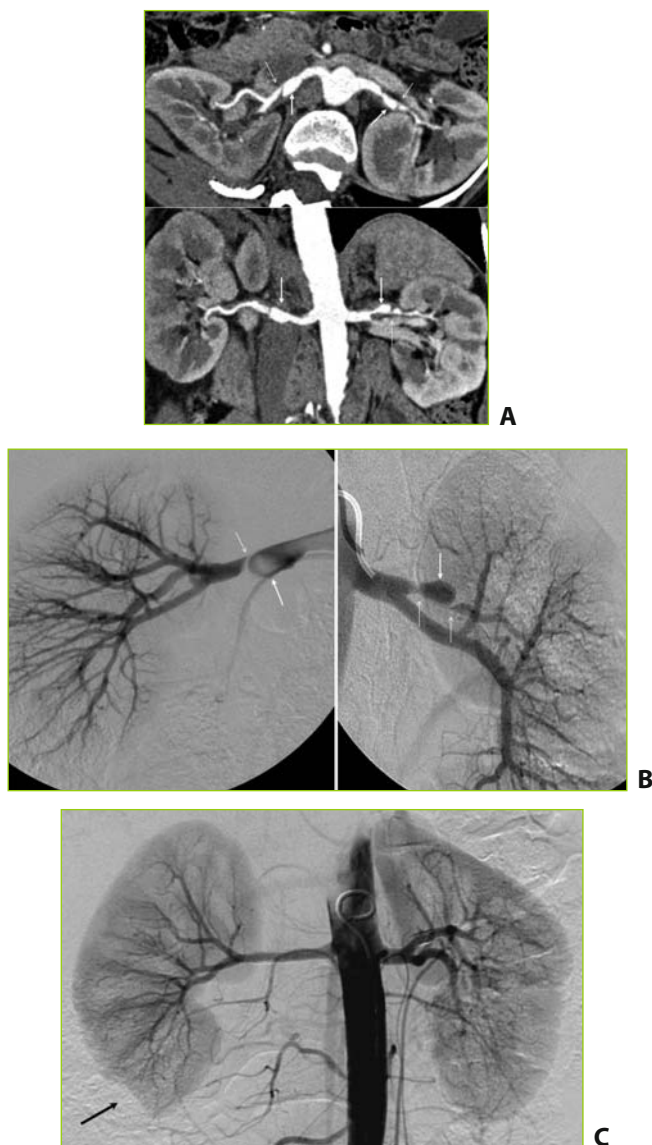


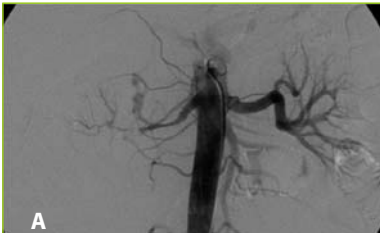Fig. 2 – A. Femme de 35 ans, HTA aiguë très sévère avec convulsions, douleurs des flancs, augmentation de la créatininémie. Angioscanner à 19 jours. Flèche épaisse : sac anévrysmal de la dissection. Flèche fine : vraie lumière comprimée par le sac anévrysmal. **B.** Artériographie à 20 jours ! Aspect typique d'hématome disséquant spontané bilatéral (prepyélique gauche et tronculaire droite). Tête de flèche : sac anévrysmal de la dissection. Flèche longue : vraie lumière comprimée par le sac anévrysmal. **C.** Artériographie 11 mois après implantation des stents. Perméabilité normale des artères rénales et des endoprothèses. Néphrogramme de bonne qualité avec un petit infarctus segmentaire séquellaire (→).

– Le vrai chenal laminé par l'HD et séparé de ce dernier par le flap pariétal est plus difficile à mettre en évidence. S'il est parfois parfaitement visible sur l'incidence de face, il faut parfois faire des incidences multiples obliques mais également craniales ou caudales pour le mettre en évidence (fig. 1 et fig. 2).

– La compression par le faux chenal est responsable de sténose très serrée et souvent d'occlusion complète de branches avec des infarctus segmentaires dans leur territoire (fig. 1, fig. 3 et fig. 4). Ceci est à opposer aux lésions dysplasiques qui sont souvent confondues avec les HD mais qui ne se compliquent quasiment jamais d'infarctus segmentaire.

– L'étendue de la dissection est très sous-estimée par l'angiographie la partie thrombosée ou réaccolée du faux chenal n'étant pas visible. Les sténoses localisées à l'origine de branches de division en aval de l'image de dissection sont banales, et constituent même un élément en faveur de ce diagnostic. Elles sont un témoignage de l'extension de la dissection jusqu'à leur niveau (fig. 3 et fig. 4).

– Les HD multiples sont assez fréquents, ils peuvent toucher une autre artère rénale (fig. 2) mais aussi les artères digestives ou iliaques.

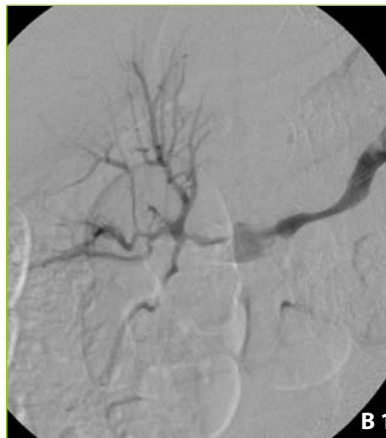
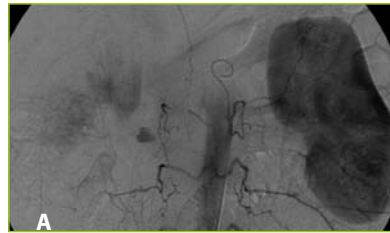
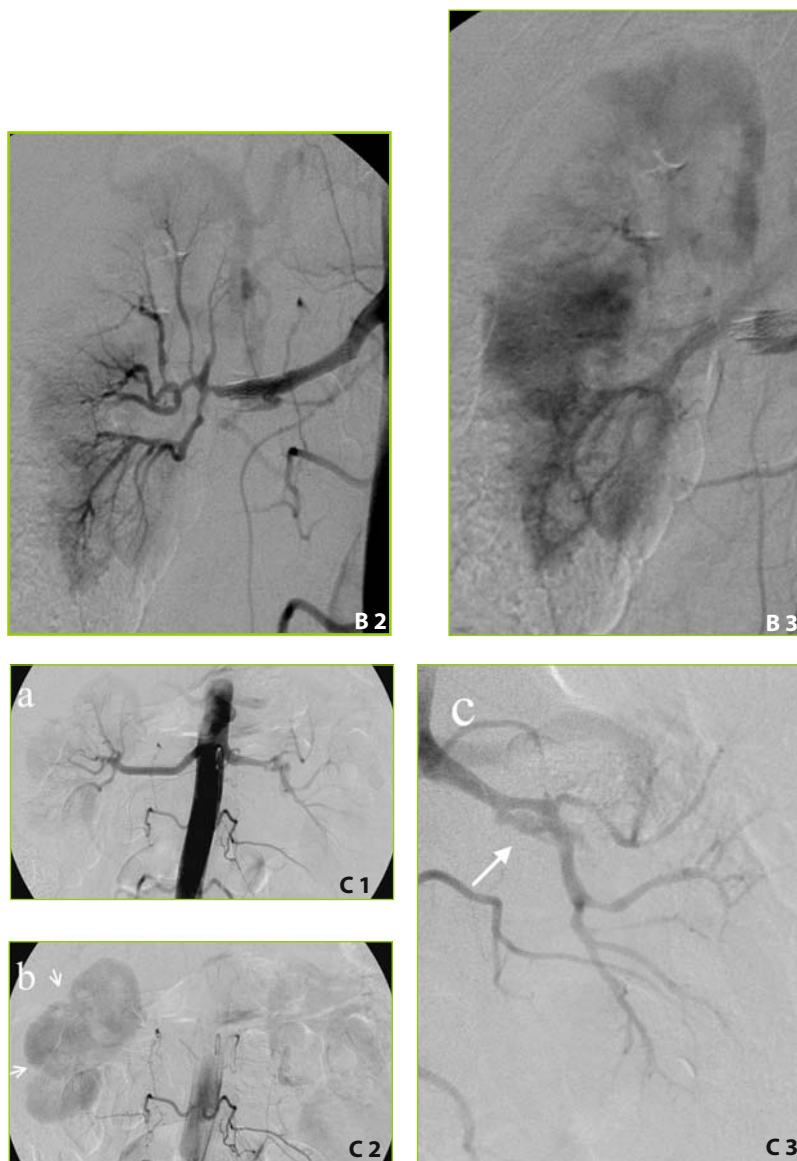



Fig. 3 – Douleur abdominale et poussée hypertensive chez un homme de 52 ans. **A.** Artériographie au 11^e jour hématome disséquant massif de l'artère rénale droite. **B.** Artériographie sélective avant (1) et après (2, 3) largage d'une endoprothèse. Nette amélioration de la perfusion rénale notamment au pôle inférieur. **C.** Artériographie effectuée 35 mois plus tard lors de la récurrence de douleurs abdominales. 3 : artère rénale normalement perméable, bonne récupération du parenchyme avec quelques séquelles d'infarctus segmentaires (→). 1, 2 : hématome disséquant avec occlusion complète de la branche inférieure (→).

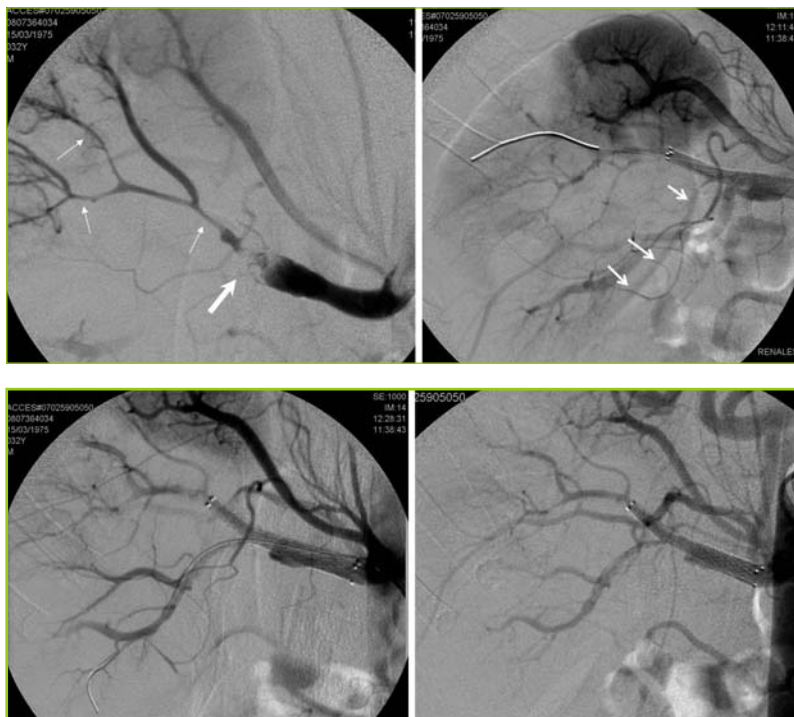

Fig. 4 – A. Douleur du flanc droit récidivant au bout de 48 heures chez un homme de 33 ans. Artériographie rénale au 7^e jour :

Subocclusion de l'artère rénale après le départ d'une petite branche polaire supérieure.

Dissection étendue d'une branche mésorénale.

Pôle inférieur avasculaire.

Après endoprothèse réapparition d'une branche polaire inférieure.

B. Aspect final : l'artère rénale est bien perméable et nette amélioration de la perméabilité de ses branches de division.

En revanche, devant une occlusion complète de l'artère rénale ou de l'une de ses branches, le diagnostic d'HD ne peut être affirmé. Certes, la dissection spontanée est la cause de loin la plus fréquente des infarctus rénaux, mais une embolie ou une thrombose sont d'autres étiologies possibles (8). L'essentiel est néanmoins fait : porter le diagnostic d'occlusion aiguë de l'artère rénale, ce qui permet de prendre les mesures thérapeutiques appropriées.

Évolution spontanée

L'évolution spontanée des dissections spontanées se fait en deux phases :

- La première est la phase de constitution avec survenue des infarctus rénaux et de lésions sténosantes responsables de souffrances ischémiques parenchymateuses rénales. C'est cette ischémie rénale qui est à l'origine de l'HTA.

- La deuxième est la phase de cicatrisation consolidation, à ce stade, les dégâts parenchymateux rénaux sont constitués et irréversibles. L'ischémie rénale tend à diminuer du fait du développement de la collatéralité et du réaccolement de la dissection ce qui est loin d'être exceptionnel (fig. 1) (9), cette amélioration peut même aller jusqu'à la normalisation de l'aspect angiographique. Parallèlement à cette régression de l'ischémie parenchymateuse rénale la tension artérielle s'améliore souvent, elle peut même se normaliser en 6 à 12 mois. Il s'agit d'une des rares maladies ou l'HTA peut guérir spontanément. L'évolution anévrysmale du sac de dissection est très rare.

Pour la grande majorité des patients, l'épisode de dissection est unique et la maladie ne récidive pas (10). Les nouvelles dissections ou extensions des hématomes disséquants à distance sont peu fréquentes (fig. 3) mais, du fait de cette possibilité, une surveillance régulière des patients est indispensable.

Traitement durant la phase de constitution

À la phase de constitution, le traitement médical doit traiter et contrôler l'HTA, calmer les douleurs et limiter les risques de thrombose artérielle, il semble légitime dans ce but de commencer une héparinothérapie. Les possibilités de revascularisations doivent être envisagées à ce stade, aussi précocement que possible. Une artériographie doit être effectuée en urgence pour faire le bilan précis des lésions. La décision de tentative de revascularisation (fig. 3 et fig. 4) repose avant tout sur les possibilités de préserver ou de sauvegarder du parenchyme rénal ; cette décision reposera sur :

- l'appréciation des possibilités techniques du geste de revascularisation avec l'évaluation de ses risques notamment sur le parenchyme rénal non touché ;

- la quantité de parenchyme rénal menacé et l'évaluation de ses possibilités de récupération. L'artère est-elle totalement occluse ou la lésion laisse-

t-elle passer un peu de sang ? Quel est l'intervalle entre la symptomatologie douloureuse et l'artériographie ? En pratique, dans les 3 ou 4 premiers jours, il existe très souvent du parenchyme rénal récupérable même en cas d'occlusion artérielle complète. Ce délai est augmenté en cas d'occlusion subtotale et peut aller jusqu'à une dizaine de jours (fig. 3 et fig. 4).

Les possibilités de revascularisation reposent essentiellement sur l'endovasculaire. Les revascularisations chirurgicales sont rarement possibles, compte tenu de l'extension habituelle de la maladie aux branches artérielles jusqu'en intrarénel. Rappelons que l'imagerie sous-estime habituellement de façon importante l'extension de la dissection en distalité sur les branches. Le traitement endovasculaire consiste à rouvrir la vraie lumière en réaccolant les deux chenaux par l'implantation d'une endoprothèse autoexpansible (11) sur la porte d'entrée et la portion très sténosée de l'artère rénale (fig. 2, fig. 3 et fig. 4). Le largage de l'endoprothèse rouvre l'artère au site de son implantation mais aussi améliore très souvent la perméabilité des branches artérielles en aval (fig. 3 et fig. 4). Une dilatation endoprothétique est parfois nécessaire pour parfaire l'expansion de la prothèse. Avec le temps, sous antiagrégants plaquettaires, les lésions s'améliorent progressivement et l'aspect des branches redevient parfois strictement normal sans sténose et sans irrégularité pariétale. De même, les récupérations de la néphrographie sont souvent spectaculaires avec régression nette des zones ischémiques (9).

Traitement durant la phase de consolidation

Durant la deuxième phase, les dégâts parenchymateux rénaux sont constitués et irréversibles. Le traitement médical est habituellement le seul indiqué. Celui-ci vise avant tout à contrôler la tension artérielle notamment en utilisant les drogues agissant sur le système rénine-angiotensine. L'utilisation d'anticoagulant, si elle est admise pour les dissections carotidiennes, est discutée pour les dissections spontanées des artères rénales dont l'imagerie de départ est très différente avec une visualisation quasi constante de la fausse lumière et dont la guérison se fait par la thrombose progressive du faux chenal. Notre attitude est de nous limiter à un traitement antiagrégant plaquettaire. Passé la phase aiguë, le gain de la revascularisation en termes de préservation du parenchyme rénal est nul ou négligeable et les indications de revascularisation reposent sur l'HTA ; rarement devant une HTA incontrôlable, beaucoup plus fréquemment au bout de 6 mois ou un an devant la persistance d'une HTA résistante au traitement et d'une sténose significative d'une artère rénale (fig. 2).

Certains font de cette affection une forme de DFM mais ceci est controversé (3, 12). S'il est possible d'observer d'authentiques dissections spontanées rénales chez des patients ayant une DFM, ceci reste exceptionnel et de nombreux éléments plaident en faveur d'une maladie à part. À la différence

des DFM, les HD surviennent plus fréquemment chez l'homme que chez la femme et touchent plus fréquemment le rein gauche que le droit. S'il est très fréquent d'observer chez un même patient des localisations multiples de DFM et d'HD, il est exceptionnel chez un même patient d'avoir à la fois des lésions dysplasiques et des lésions d'HD. Les relations entre DFM et HD sont donc très discutées.

Conclusion

Devant des douleurs abdominales évocatrices de coliques néphrétiques mais sans dilatation des cavités à l'échographie, il faut penser au diagnostic d'occlusion aiguë d'une artère rénale et à un HD et, ce, d'autant plus que la tension artérielle est élevée. En urgence, il faut confirmer le diagnostic par échographie Doppler ou tomodensitométrie, puis faire une artériographie. Cette dernière fait le bilan précis des lésions artérielles et évalue les possibilités thérapeutiques. À ce stade, l'implantation d'une endoprothèse éventuellement associée à une dilatation permet souvent de préserver du parenchyme rénal et d'améliorer la tension artérielle. Plus tardivement, les dégâts parenchymateux sont constitués et irréversibles, les lésions ne progressent plus et tendent même à s'améliorer, parallèlement l'HTA régresse, aussi n'y a-t-il pas d'indication de revascularisation. Plus de 6 mois après l'accident initial, les lésions sont stabilisées, chez quelques patients persistent une HTA résistante au traitement et une sténose significative artérielle rénale ; un traitement endovasculaire de revascularisation doit alors être envisagé.

Références

1. Doody O, Adam WR, Foley PT, Lyon SM (2008) Fibromuscular dysplasia presenting with bilateral renal infarction. *Cardiovasc Intervent Radiol* 32: 329-332
2. Pellerin O, Beyssen B, Bellman L, Raynaud A, Sapoval M (2009) Spontaneous dissection of the renal arteries; miss known but not infrequent disease. *Cardiovasc Intervent Radiol* (in press)
3. Raynaud A, Parola JL, Lagneau P, Seurot M, Gaux JC (1983) Dissections spontanées d'une artère rénale. *Ann Radiol* 26: 629-33
4. Meyers DS, Grim CE, Keitzer WF (1974) Fibromuscular dysplasia of the renal artery with medial dissection. *Am J Med* 56: 412-6
5. Paul JF, Blacher J, Blancher JF, Sapoval M, Safar M, Gaux JC (2000) Spontaneous renal artery dissection revealed by helical CT angiography. *Eur Radiol* 10: 783-5

6. Hare WSC, Kincaid-Smith P (1970) Dissecting aneurysm of the renal artery. Radiology 97: 255-63
7. Kindaid OW, Davis SGD, Hallermann FJ, Hunt JC (1968) Fibromuscular dysplasia of the renal artery, arteriographic features, classification, and observation on natural history of the disease. Am J Roentgenol 104: 271-82
8. Paris B, Bobrie G, Rossignol P, Le Coz S, Chedid A, Plouin PF (2006) Blood pressure and renal outcomes in patients with kidney infarction and hypertension. J Hypertens 24: 1-6
9. Tadasuke A, Hitoshi O, Yuji H, Akio E, Syunichi O, Hiromitsu M (2005) Spontaneous recovery from renal infarction resulting from renal artery dissection. Intern J Urol 12: 405-8
10. Misrai V, Peyromaure M, Poirée S, Marteau V, Laurian C (2006) Spontaneous dissection of branch renal artery – is conservative management safe and effective? J Urol 176: 2125-9
11. Raynaud AC, Beyssen BM, Turmel-Rodrigues LE *et al.* (1994) Renal artery stent placement: Immediate and midterm technical and clinical results. J Vasc Interv Radiol 5:849-58
12. Baandrup U, Fjeldborg O, Steen O (1983) Spontaneous dissecting aneurysm of the renal arteries. Virchows Arch 402: 73-82

Ischémie digestive :

Place de l'imagerie cardio-vasculaire diagnostique et interventionnelle en urgence

H. Trillaud et H. Laumonier

Avec le vieillissement de la population, l'ischémie digestive aiguë est une cause de plus en plus fréquente d'urgence digestive. Les étiologies de l'ischémie digestive aiguë sont multiples comme l'est la présentation clinique ou radiologique (1, 2). En effet, la symptomatologie digestive et l'imagerie ne sont pas univoques et peuvent faire penser à un grand nombre de pathologie aiguë du tube digestif. Les causes principales sont liées à un accident thrombo-embolique artériel ou une dissection de l'aorte, une obstruction veineuse mésentérique et une chute du débit sanguin mésentérique. L'angioscanographie joue un rôle central pour le diagnostic et permet de mettre en évidence le segment digestif ischémique et la cause de l'ischémie, ainsi que la sévérité de l'atteinte (2, 3). En outre, c'est la technique de choix face à une douleur abdominale aiguë. L'IRM peut aussi être utilisée (3). L'artériographie est indiquée si le patient est vu dans les premières heures afin de proposer une désobstruction vasculaire en urgence (4). S'il existe un doute sur la viabilité du segment digestif en ischémie, une intervention chirurgicale est nécessaire afin d'évaluer la zone d'infarctus, d'effectuer éventuellement une résection du segment nécrosé et d'assurer une bonne revascularisation. Un délai de prise en charge très rapide du patient, une fois le diagnostic effectué, est un facteur pronostique essentiel pour limiter les lésions irréversibles du tube digestif.

Anatomie et physiologie

La vascularisation du tube digestif dépend de trois artères : le tronc cœliaque (TC), l'artère mésentérique supérieure (AMS) et l'artère mésentérique inférieure (AMI). Le tronc cœliaque fournit la vascularisation depuis la partie distale de l'œsophage au premier duodénum. L'artère gastroduodénale qui constitue habituellement la première branche collatérale de l'artère hépatique commune fournit une anastomose très importante avec l'AMS. L'AMS vascularise le deuxième et troisième duodénum, l'intestin grêle, et le côlon ascendant ainsi que la première moitié du côlon transverse. Il existe des anastomoses importantes entre l'AMS et l'AMI par l'arcade de Riouan et l'artère marginale de Drummond. L'AMI vascularise le côlon à partir du côlon transverse jusqu'au rectum. Il existe des anastomoses avec les artères lombaires, les artères sacrées et le réseau iliaque interne.

Les veines mésentériques supérieures et inférieures sont globalement parallèles aux artères du même nom. Elles confluent avec la veine splénique pour former le tronc porte.

Normalement, le tube digestif reçoit environ 20 % du débit cardiaque. Il existe des variations de ce débit rythmé par l'alimentation. En post-prandial, il existe une augmentation du débit sanguin jusqu'à 35 % du débit cardiaque. En cas de chute de la pression sanguine accompagnant un état de choc, le débit sanguin du tube digestif chute de façon importante en entraînant une ischémie.

Causes de l'ischémie digestive aiguë

L'interruption aiguë de la vascularisation digestive est un événement grave s'accompagnant d'un taux de mortalité élevé pouvant excéder 60 %. Les atteintes ischémiques du tube digestif ont une présentation clinique variable en fonction de leur caractère aigu ou subaigu, de l'obstruction artérielle ou veineuse totale ou partielle et de l'étendue du territoire atteint (2).

Les quatre causes les plus fréquentes sont dues à un accident embolique dans l'artère mésentérique supérieure, une thrombose de l'artère mésentérique supérieure, une thrombose veineuse mésentérique, et une ischémie par chute du débit sanguin avec vasoconstriction mésentérique (1). Une dissection de l'aorte pourra aussi être à l'origine d'une ischémie mésentérique.

Les ischémies aiguës d'origine artérielle évoluant vers un infarctus mésentérique sont de mauvais pronostic, avec une mortalité qui varie selon les séries de 50 à 80 %. Il est important d'en faire le diagnostic précocement afin de tenter d'améliorer le pronostic par un traitement le plus souvent chirurgical. Les ischémies veineuses sont de meilleur pronostic.

■ **Obstruction de l'artère mésentérique supérieure par un embole**

C'est la cause la plus fréquente retrouvée dans 40 à 50 % des cas. Il existe un arrêt brutal du flux au niveau de l'artère mésentérique supérieure, souvent juste en amont de l'artère colique moyenne. Parfois, l'occlusion est incomplète avec un défaut de remplissage de la lumière vasculaire. S'il s'agit d'une atteinte aiguë et en l'absence d'un terrain d'ischémie chronique sous-jacent, la collatéralité est pauvre. Le diagnostic repose sur l'angioscanographie ou l'IRM injectée à la phase artérielle.

■ **Thrombose d'une artère mésentérique**

Dans ce cas, il existe un terrain athéromateux avec une lésion préexistante de la paroi du vaisseau qui va se compléter par une thrombose. Cette cause est retrouvée dans 20 à 30 % des cas. Il existe dans la moitié des cas un antécédent d'angor mésentérique. Au contraire de l'installation brutale de la symptomatologie qui accompagne l'accident l'embolique, la symptomatologie liée à la thrombose est plus insidieuse en raison de la présence possible d'un réseau collatéral. L'occlusion est plus proximale dans les deux premiers centimètres de l'artère avec un aspect sémiologique qui la différencie de l'origine embolique. L'angioscanographie ou l'IRM après injection à la phase artérielle du bolus vont montrer l'obstacle et la vascularisation collatérale.

■ **Thrombose veineuse mésentérique**

Une thrombose veineuse mésentérique est retrouvée dans 5 à 15 % des cas d'ischémie digestive. Les facteurs de risques principaux sont : l'hypertension portale, les maladies hématologiques avec troubles de la coagulation, les maladies inflammatoires ou infectieuses du tube digestif et les antécédents récents de traumatisme ou de chirurgie (splénectomie). Dans beaucoup de cas, l'origine de la thrombose n'est pas retrouvée. L'angioscanographie ou l'IRM avec injection à la phase portale et veineuse permettent de faire le diagnostic d'obstacle veineux.

■ **Ischémie mésentérique non occlusive**

Ce mécanisme d'ischémie mésentérique non occlusive est retrouvé dans 25 % des cas avec un pronostic sombre et une mortalité de 70 %. L'ischémie survient au cours d'un choc cardiogénique ou d'un état d'hypoperfusion pendant lesquels les mécanismes réflexes de vasoconstriction liés au système sympathique provoquent une vasoconstriction du système artériel mésentérique. Le contexte clinique est évocateur et l'imagerie ne retrouve pas de lésion vasculaire artérielle ou veineuse. On peut retrouver des vaisseaux de petite taille. L'imagerie va retrouver en revanche une souffrance du tube digestif.

■ **Dissection aortique**

Seuls 5 % des patients qui présentent une dissection aortique vont développer une ischémie mésentérique aiguë qui complique la dissection (3). L'angioscannographie ou l'IRM à la phase artérielle après injection permettent de faire le bilan de la dissection. Une dissection isolée d'un vaisseau artériel digestif est plus rare et peut compliquer une artériographie percutanée.

Diagnostic différentiel avec l'ischémie mésentérique chronique ou angor mésentérique

L'angor mésentérique est la conséquence de sténose athéromateuse ou d'occlusion des artères digestives que ce soit le tronc coeliaque, l'artère mésentérique supérieure ou bien l'artère mésentérique inférieure (5). Chez la majorité des patients, l'ischémie mésentérique se développera uniquement si deux de ces trois artères digestives sont thrombosées ou sténosées à plus de 50 %, mais il existe des exceptions à cette règle. Les symptômes sont caractéristiques avec des douleurs post-prandiales, une restriction alimentaire et un amaigrissement. Malgré l'incidence très élevée de sténose au niveau du tronc coeliaque ou de l'artère mésentérique chez des patients porteurs d'une athéromatose évoluée, le syndrome d'ischémie mésentérique est rare. Un riche réseau collatéral avec des arcades vasculaires compense facilement la sténose ou l'occlusion d'une artère digestive d'autant que l'évolution est lente. Les patients chez qui la revascularisation par un réseau collatéral est insuffisante vont présenter un angor mésentérique. Ces patients peuvent bénéficier d'une revascularisation percutanée par angioplastie et pose de stent. Si le traitement endovasculaire n'est pas réalisable, une revascularisation chirurgicale par pontage est effectuée.

Les autres causes d'ischémie chronique sont plus rares. Il peut s'agir de vascularite ou de lésions vasculaires post-radicales. Il s'agit dans ce cas d'une atteinte prédominant sur les petits vaisseaux avec des symptômes qui peuvent aller d'une perturbation du péristaltisme intestinal jusqu'à des signes d'obstruction.

Le diagnostic différentiel avec l'ischémie mésentérique aiguë repose sur la recherche d'une aggravation récente de la symptomatologie avec des douleurs permanentes et des signes péritonéaux qui peuvent faire évoquer une ischémie aiguë. L'intervention chirurgicale est alors indiquée en urgence après un bilan d'imagerie (angioscanographie ou IRM).

Méthodes d'imagerie utilisées

■ Échographie Doppler

L'échographie Doppler couleur est *a priori* une méthode d'imagerie permettant d'explorer la pathologie vasculaire (6, 7). En pratique, dans l'ischémie aiguë, l'écho-Doppler ne permet pas d'évaluer correctement la vascularisation de la paroi digestive. La visualisation des artères digestives est gênée par l'iléus réactionnel. L'écho-Doppler ne permet pas de faire le diagnostic d'un embole en distalité.

L'examen d'échographie pourra, dans certains cas, montrer un épaississement de la paroi du tube digestif circonférentiel lors des ischémies d'origine veineuse.

■ Angioscanographie

L'angioscanographie (AS) est un moyen diagnostique largement disponible (8, 9). L'AS permet une acquisition rapide en haute résolution après injection de produit de contraste. Les acquisitions axiales en haute résolution spatiale et temporelle ainsi réalisées permettent des reconstructions volumiques dans tous les plans de l'espace (fig. 1).

L'AS est couramment utilisé dans le contexte de l'urgence. La technique de l'AS est simple et reproductible avec très peu d'échecs. Par ailleurs, l'AS permet, à la différence de l'ARM, la distinction des plaques athéromateuses non calcifiées et des plaques calcifiées. Cet élément peut guider le traitement percutané des sténoses ostiales des artères digestives dans un contexte subaigu. Il permet l'exploration des patients porteurs de stents avec une bonne visualisation de l'hyperplasie intinale et de la lumière vasculaire.

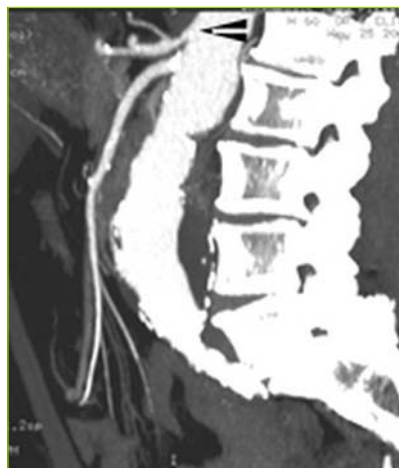
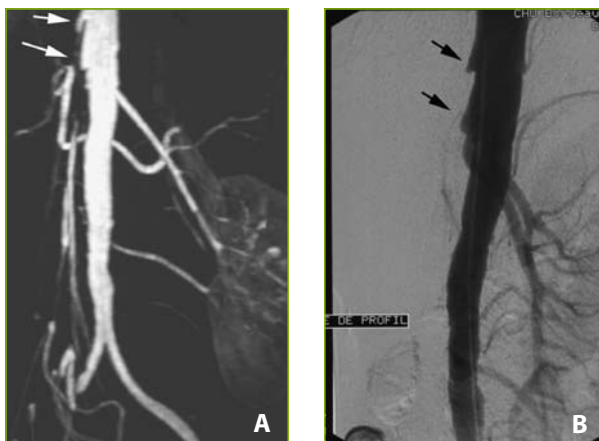

Fig. 1 – Angiographie obtenue avec un examen TDM multi-détecteur chez un homme de 71 ans porteur d'un anévrisme de l'aorte abdominale. Il existe une sténose athéromateuse du tronc cœliaque (tête de flèche).

■ IRM

C'est un examen que l'on peut utiliser en cas de fonction rénale altérée avec un produit de contraste non néphrotoxique et qui permet une exploration vasculaire (10-12) et du tube digestif (fig. 2). Pour la plupart des équipes, on lui préfère l'angioscanographie.

Les calcifications ne sont pas visibles en IRM, ce qui pose des problèmes dans l'analyse des plaques d'athérome et le bilan des anévrysmes. Les stents responsables de perturbation du signal entraînent pour la plupart un vide de signal au niveau de leur lumière. Il est alors préférable d'utiliser l'AS.



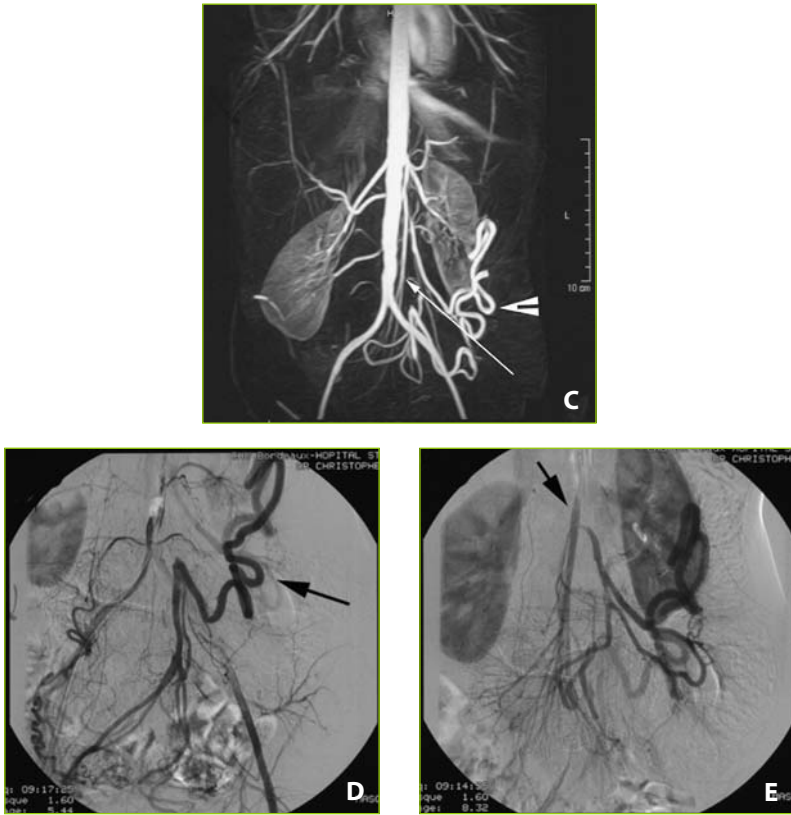


Fig. 2 – Homme de 24 ans avec ischémie mésentérique subaiguë (antécédent de radiothérapie pour lymphome). L'angio-IRM (A) montre une thrombose du tronc coeliaque et de l'artère mésentérique supérieure (flèches). L'aortographie de profil (B) confirme ces thromboses (flèches). L'angio-IRM (C) montre aussi la présence d'un réseau collatéral (tête de flèche) reperfusant l'artère mésentérique supérieure (flèche). L'artériographie (D) montre aussi la collatérale (flèche) à partir de l'artère iliaque qui prend en charge l'artère mésentérique supérieure (E) (flèche).

■ Angiographie conventionnelle

L'angiographie ne permet pas de visualiser le tube digestif comme la TDM ou l'IRM ni d'évaluer sa viabilité. Il est donc justifié de réaliser en première intention ces deux derniers examens dans l'ischémie digestive en urgence. L'angiographie permettra de compléter le bilan diagnostique et d'assurer une revascularisation. Dans le cadre de l'ischémie digestive chronique ou subaiguë, l'angiographie thérapeutique permet là aussi d'assurer la revascularisation (13, 14).

Imagerie de l'ischémie digestive

■ Angioscanographie

C'est un examen clé dans le contexte de douleurs abdominales en l'absence de diagnostic évident (1-4, 8, 9). L'AS permet d'obtenir un rehaussement précoce des vaisseaux (phase artérielle). Cette phase permet une analyse des artères digestives et peut montrer un embole (fig. 3), une thrombose ou bien une dissection (fig. 4), au niveau des vaisseaux digestifs. La TDM permet aussi d'analyser la vascularisation de la paroi intestinale et l'aspect de cette paroi. L'ischémie aiguë peut atteindre l'intestin grêle et/ou le côlon et peut être diffuse ou localisée, elle peut toucher tout un segment ou être très focalisée, enfin toucher l'ensemble de la paroi ou rester superficielle. L'aspect est non spécifique, d'autant que les signes scanographiques vont dépendre de la sévérité de l'atteinte et de sa localisation ainsi que de la présence d'une perforation du tube digestif ou non.

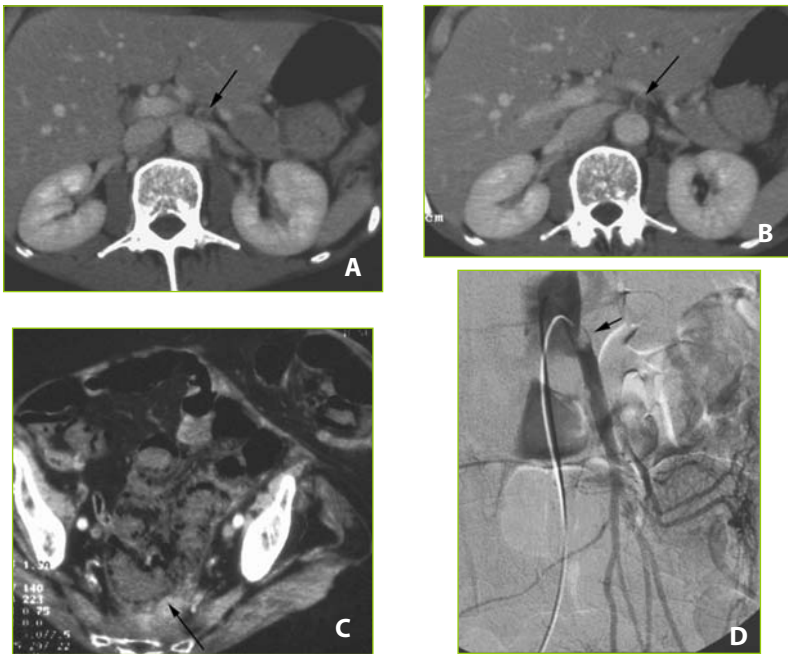


Fig. 3 – Homme de 70 ans admis aux urgences pour douleur abdominale. La TDM réalisée montre un embole (flèche) à l'origine de l'artère mésentérique supérieure (A, B). Il existe une nécrose de la paroi digestive au niveau de l'intestin grêle avec une pneumatose pariétale (flèche) (C). L'artériographie confirme la présence du thrombus à l'origine de l'artère mésentérique supérieure (D). L'intervention chirurgicale retrouve un segment d'intestin grêle nécrosé et le chirurgien réalise une résection de ce segment.

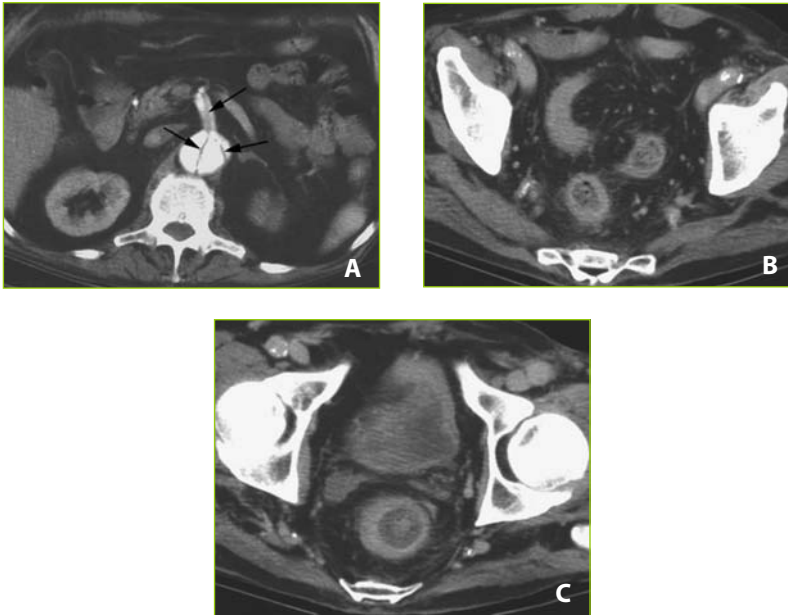


Fig. 4 – Patient de 68 ans porteur d’une dissection aortique. Noter le flap intimal s’étendant dans l’artère mésentérique supérieure **(A)** (flèches). L’artère mésentérique inférieure est vascularisée par le faux chenal. Il existe un épaissement de la paroi du côlon sigmoïde **(B)** et du rectum **(C)** traduisant une souffrance ischémique.

L’épaississement localisé de la paroi du tube digestif est un signe souvent retrouvé (fig. 5a). C’est un signe fréquent d’ischémie colique réversible. Il est aussi retrouvé en cas d’ischémie veineuse (fig. 6).

L’augmentation de diamètre d’une anse et la présence de niveau hydro-aérique se retrouvent plus souvent en cas d’atteinte irréversible.

Si l’ischémie est aiguë, sans reperfusion, elle peut conduire à la nécrose de la paroi du tube digestif (fig. 3 ; fig. 5 b). L’examen tomодensitométrique montre une paroi amincie, sans rehaussement significatif. Cette atteinte peut donner à la paroi un aspect de paroi virtuelle. Le mésentère en regard est infiltré. Il peut exister un épanchement liquidien.

Le stade suivant est celui de la pneumatose intestinale suivie de la présence d’air dans les branches veineuses mésentériques puis dans la veine porte (fig. 7). Le mécanisme est évident si l’examen montre une occlusion vasculaire. Dans les autres cas, les lésions digestives sont liées à une ischémie par bas débit ou à une obstruction vasculaire distale non visible sur la TDM.

Le diagnostic différentiel se pose avec les ischémies veineuses mésentériques de meilleur pronostic. Dans ce cas, la TDM montre un épaissement circonférentiel important avec rehaussement en double cible et atteinte d’un

long segment digestif. L'examen des veines peut montrer le thrombus veineux sous la forme d'une lacune au sein du vaisseau rehaussé par le produit de contraste (fig. 6). Le thrombus est récent et apparaît hyperdense sur les coupes sans injection.

L'IRM peut aussi être utilisée à la recherche de ces signes.

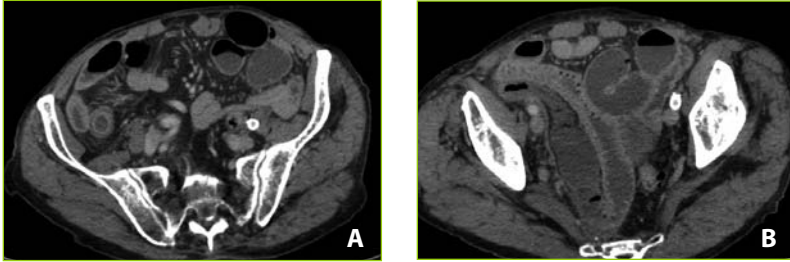


Fig. 5 – Patient de 80 ans polyathéromateux avec, à distance d'une colectomie droite pour cancer, douleur aiguë de la fosse iliaque droite. L'intervention chirurgicale retrouve un segment d'anse iléale nécrosée par infarctus. Il existe un segment iléal avec épaissement de la paroi (**A**) suivi d'un segment avec une paroi amincie sans réhaussement par le produit de contraste (**B**).

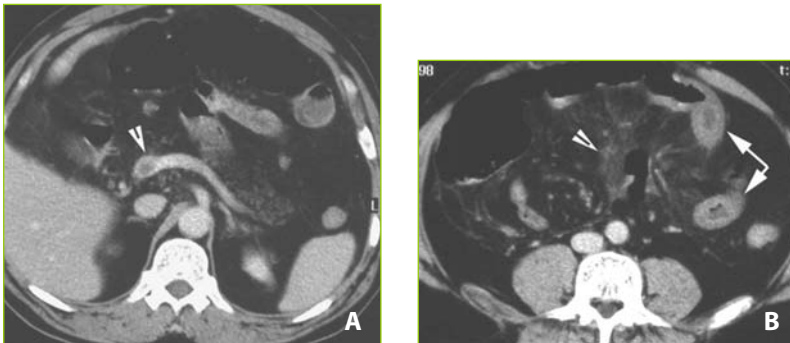


Fig. 6 – Femme de 60 ans présentant une douleur abdominale épigastrique depuis 10 jours. Présence d'un thrombus dans la veine mésentérique supérieure (**A**) (tête de flèche). Épaississement circonférentiel d'une anse grêle avec rehaussement par le produit de contraste intraveineux en double cible (**B**) (flèches). Noter la densification de la graisse mésentérique (tête de flèche).

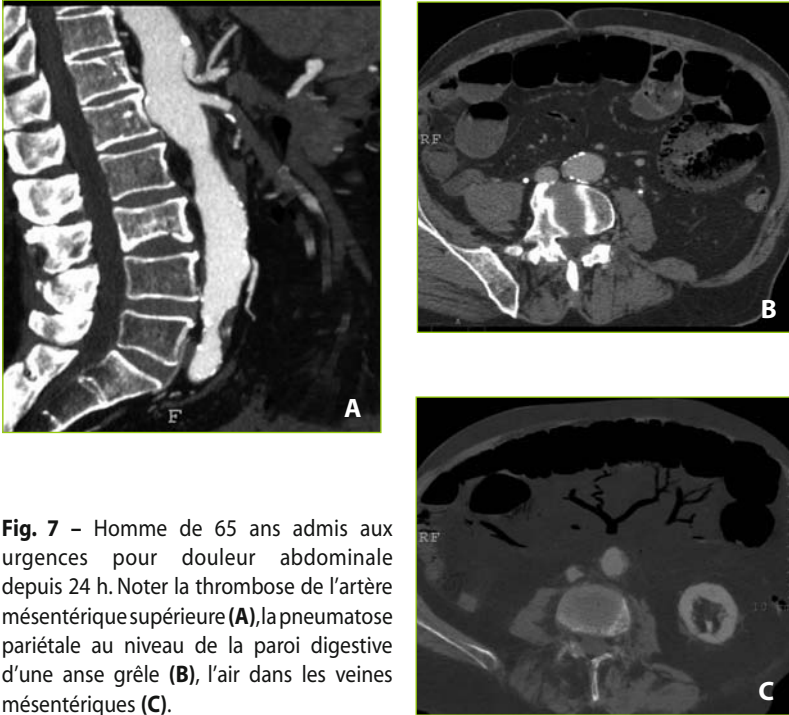


Fig. 7 – Homme de 65 ans admis aux urgences pour douleur abdominale depuis 24 h. Noter la thrombose de l'artère mésentérique supérieure (A), la pneumatose pariétale au niveau de la paroi digestive d'une anse grêle (B), l'air dans les veines mésentériques (C).

■ Artériographie

Elle est au mieux proposée très précocement lorsqu'il n'existe pas de lésion irréversible à type d'infarctus digestif avec nécrose ou bien pour assurer la revascularisation des territoires non nécrosés. Cet examen va permettre de retrouver l'occlusion artérielle par thrombose ou par embolie. Il est alors possible de proposer, lorsque le patient est vu dans les premières heures (avant 8 heures), une revascularisation (13, 14).

■ En pratique quel examen choisir ?

Lorsqu'il existe une forte suspicion d'infarctus du mésentère, en raison du contexte clinique et des antécédents vasculaires du patient, une artériographie de première intention doit être réalisée à la phase précoce avant 8 heures. Cet examen pourra déboucher sur un geste de revascularisation. Si ce délai est dépassé, la revascularisation n'est plus indiquée pour la plupart des équipes.

Dans la majorité des cas, le diagnostic clinique de l'infarctus du mésentère est difficile ou le patient est vu tardivement. L'examen tomodensitométrique est alors réalisé et pourra permettre, face à une douleur abdominale,

d'éliminer ou d'affirmer l'ischémie mésentérique et de juger de son extension pour guider la résection. L'artériographie permettra d'assurer le geste de revascularisation.

Références

1. Rha Sung E, Hyun KH, Soo-Hyun L *et al.* (2000) CT and MR Imaging findings of bowel ischemia from various primary cause. *Radiographics* 20: 29-42
2. Wiesner W, Khurana B, Ji H, R. Ros P (2003) CT of Acute Bowel Ischemia. *Radiology* 226: 635-50
3. Shih Ming-Chen P, Hagspiel KD (2007) CT and MRA in Mesenteric Ischemia: Part I, Role in Diagnosis and Differential Diagnosis. *AJR* 188: 452-61
4. Shih Ming-Chen P, Angle JF, Leung DA *et al.* (2007) CTA and MRA in Mesenteric Ischemia : Part 2, Normal Findings and Complications After Surgical and Endovascular Treatment. *AJR* 188: 462-71
5. Cognet F, Douraid BS, Dransart M *et al.* (2002) Chronic Mesenteric Ischemia: Imaging and Percutaneous Treatment. *Radiographics* 22: 863-80
6. Moneta GL, Yeager RA, Dalman R, Antonovic R, Hall LD, Porter JM (1991) Duplex ultrasound criteria for diagnosis of splanchnic artery stenosis or occlusion. *J Vasc Surg* 14: 511-8
7. Lim HK, Lee WJ, Kim SH *et al.* (1999) Splanchnic arterial stenosis or occlusion: diagnosis at Doppler US. *Radiology* 211: 405-10
8. Taourel PG, Deneuille M, Pradel JA, Regent D, Bruel JM (1996) Acute mesenteric ischemia: diagnosis with contrast-enhanced CT. *Radiology* 199: 632-6
9. Fishman EK (2001) From the RSNA refresher courses: CT angiography: clinical applications in the abdomen. *Radiographics* 21: S3-16
10. Prince MR, Narasimham DL, Stanley JC *et al.* (1995) Breath-hold gadolinium-enhanced MR angiography of the abdominal aorta and its major branches. *Radiology* 197: 785-92
10. Laissy JP, Trillaud H, Douek P (2002) MR angiography: noninvasive vascular imaging of the abdomen. *Abdominal Imaging* 5: 488-506
12. Trillaud H, Kerioui N, Ranchon N (2002) Imagerie vasculaires artérielle en hépatogastroentérologie : vers une approche non invasive. *Hepato-Gastro* 9: 279-89
13. Rose SC, Quigley TM, Raker EJ (1995) Revascularization for chronic mesenteric ischemia: comparison of operative arterial bypass grafting and percutaneous transluminal angioplasty. *J Vasc Interv Radiol* 6: 339-49
14. Sheeran SR, Murphy TP, Khwaja A, Sussman SK, Hallisey MJ (1999) Stent placement for treatment of mesenteric artery stenoses or occlusions. *J Vasc Interv Radiol* 10: 861-7

Embolie pulmonaire et maladie thrombo-embolique

H. Vernhet Kovacsik

Problématique clinique

La fréquence estimée en France de la survenue d'une embolie pulmonaire était de 100 000 par an, comme dans les autres pays d'Europe, et cette fréquence n'a pas changé ces trois dernières décennies (1). La gravité de l'affection repose sur la mise en jeu du pronostic vital, avec un taux de décès très variable selon les populations considérées mais globalement estimé de 7 à 11 % il y a 30 ans, avec une tendance actuelle à la baisse dans les pays industrialisés liée à une meilleure prise en charge de la maladie thrombo-embolique (2, 3). De plus, il est indispensable d'obtenir un diagnostic de certitude car le traitement par anticoagulant est long (plusieurs mois), contraignant (surveillance par INR), et non dénué de risques (mortalité de l'ordre de 0,5 à 1 % par an par accidents hémorragiques graves) (4). Ne pas faire le diagnostic expose à un risque de récurrence au moins triplé de l'embolie pulmonaire à 3 mois (5). Or, la problématique essentielle et persistante est que le diagnostic clinique d'embolie pulmonaire est difficile. La clinimétrie de la triade évocatrice « dyspnée-douleur thoracique-hémoptysie » est de moins de 30 % (6) et la plupart des patients présentant un tableau clinique évocateur n'ont pas d'embolie pulmonaire (7).

Les évolutions médicales des dix dernières années qui ont le plus impacté la prise en charge de cette pathologie sont d'une part la prise en compte du concept de « maladie thrombo-embolique » et, d'autre part, l'établissement de l'angioscanner pulmonaire comme test diagnostique de référence.

Dans le domaine de l'embolie pulmonaire, l'efficacité des tests et des stratégies diagnostiques est évaluée par le taux rapporté d'événements thrombo-emboliques (thrombose veineuse profonde ou embolie pulmonaire) survenant au cours d'un suivi à 3 mois. Le taux de référence utilisé pour la comparaison des tests et stratégies diagnostiques est de moins de 3 % obtenu pour des patients non traités après mise en évidence de l'absence d'embolie pulmonaire par angiographie pulmonaire.

Pour mémoire, en l'absence de traitement, 50 % des patients présentant une TVP ou EP ont une récurrence à 3 mois (8).

La sévérité clinique d'une embolie pulmonaire est estimée par la mortalité au cours de l'hospitalisation et à 30 jours.

Épidémiologie et facteurs de risque

Embolie pulmonaire (EP) et thrombose veineuse profonde (TVP) sont deux présentations cliniques de la maladie thrombo-embolique et ont les mêmes facteurs de risque. Le plus souvent, l'EP est la conséquence d'une TVP. Le taux de récurrence est le même pour ces deux états, mais la mortalité est plus élevée en cas d'EP (7-11 %) (3) initiale car la récurrence se fait trois fois plus souvent sous la forme d'une EP.

Diagnostic positif

La confirmation du diagnostic d'EP doit être comprise comme la probabilité suffisante d'EP pour indiquer la nécessité d'un traitement spécifique, de même que l'exclusion d'une EP doit être comprise comme une probabilité suffisamment faible d'EP pour ne pas nécessiter de mise en place de traitement spécifique et ce malgré la suspicion clinique. Cela n'implique donc pas une certitude quant à la présence « anatomique » ou pas d'un thrombus dans une artère pulmonaire.

Notion de probabilité clinique : Dans le domaine de la maladie thrombo-embolique, les algorithmes diagnostiques et thérapeutiques sont actuellement complètement dépendants du degré de probabilité clinique. Cette probabilité « pré-test » d'EP est établie en fonction d'un score, score de Wells (9) ou de Genève (10), plus utilisé en Europe (tableau I).

Tableau I – Score de Genève révisé (10).

Variable	Points
Facteurs prédisposants	
Âge > 65ans	+1
Antécédents de TVP ou EP	+3
Chirurgie ou fracture < 1 mois	+2
Cancer actif	+2
Symptômes	
Douleur localisée à un membre inférieur	+3
Hémoptysie	+2
Signes cliniques	
Fréquence cardiaque 75-94	+3
Fréquence cardiaque > 94	+5
Œdème et douleur à la palpation d'un membre inférieur	+5
Probabilité clinique	Total
Faible	0-3
Modérée	4-10
Haute	>10

■ Tests utilisés pour le diagnostic d'embolie pulmonaire

En fonction de la probabilité clinique, le choix des tests diagnostiques utiles et leur valeur dépend de la probabilité clinique initiale. L'apport de la radiographie standard, du dosage des D-dimères, des ultrasons, de l'angioscanner spiralé, de la scintigraphie de ventilation perfusion et de l'échographie cardiaque est présenté en suivant.

■ Radiographie thoracique standard

Son seul intérêt réside dans le diagnostic différentiel avec les autres affections responsables de dyspnée aiguë et/ou douleur thoracique : œdème aigu du poumon, pneumothorax, pneumopathie essentiellement.

■ D-dimères

Produits de dégradation de la fibrine, les D-dimères doivent être dosés par technique ELISA. Ils sont très sensibles de TVP et EP mais de faible spécificité car

augmentés dans de nombreuses situations cliniques comme l'inflammation, la grossesse, l'âge, les pathologies néoplasiques, la grossesse, les infections, les pathologies avec nécrose, les dissections... Et leur spécificité chute quand la probabilité clinique d'EP augmente. Ils n'ont donc aucun intérêt en cas de probabilité clinique d'EP forte. Mais un taux normal de D-dimères permet d'exclure une EP chez les patients avec une probabilité faible ou modérée d'EP (11).

■ **Ultrasons**

Deux types d'examens doivent être présentés : l'étude de la compressibilité des veines en échographie et l'examen complet des veines surales et proximales en écho-Doppler couleur. L'étude de la compressibilité des veines proximales (de fémorales à poplitée) en échographie est un examen très diffusé dans les pays anglo-saxons et qui est accepté comme ayant une sensibilité suffisante pour, dans le cadre de la suspicion d'EP – et seulement dans ce cadre là – être suffisant pour exclure ou affirmer la présence d'une TVP pouvant être responsable d'une EP (12). La sensibilité et la spécificité de cet examen pour le diagnostic d'EP sont de 22 % et 96 % respectivement si on utilise l'étude de la compressibilité des veines proximales en échographie et de 43 % et 84 % respectivement si on pratique un écho-Doppler des veines proximales et surales (13). En France, c'est l'écho-Doppler couleur des veines des membres inférieurs proximales et distales qui est préféré.

■ **Scintigraphie de ventilation perfusion**

Elle utilise du technétium (Tc)-99m pour la perfusion et la ventilation (aérosol) actuellement. Elle a été largement évaluée au cours de l'étude PIOPED (7). Sa valeur diagnostique n'est établie qu'en cas de normalité du rapport ventilation/perfusion où la valeur prédictive négative est de 96 %. Dans les autres cas, le diagnostic est incertain pour 76 % des patients et nécessite la réalisation d'autres tests diagnostiques. C'est la raison pour laquelle ce test n'est réalisé qu'en deuxième intention en cas de contre-indication à l'injection de produit de contraste iodé.

■ **Angioscanographie pulmonaire**

Technique

Les scanners multi-détecteurs se sont substitués aux scanners mono-détecteurs permettant une couverture de tout le champ pulmonaire en moins de 10 secondes chez tous les patients et une réduction du volume de produit de contraste injecté utile en corolaire. Idéalement, l'examen est réalisé en apnée mais permet aussi le diagnostic si l'apnée n'est pas possible. L'acquisition doit toujours être couplée à l'injection grâce à des logiciels qui détectent l'arrivée

du bolus dans les artères pulmonaires – par mesure de l'élévation de la densité dans une région d'intérêt positionnée dans le tronc de l'artère pulmonaire – et permettent alors de déclencher l'acquisition. Il est indispensable de réaliser des coupes de moins de 5 mm d'épaisseur et actuellement, on choisit des coupes infra-millimétriques qui permettent le diagnostic des embolies sous-segmentaires. Le débit d'injection doit être supérieur ou égal à 3 mL/s et le volume décroît avec l'augmentation du nombre de détecteurs de 90 (4 détecteurs) à 60 mL (64 détecteurs).

Les paramètres d'acquisition, mAs et surtout kilovoltage doivent être adaptés au poids du patient et la dose minimale indispensable à un scanner de qualité acceptable délivrée en particulier chez la femme jeune (14). La dose délivrée (CTDI volume) est de 10,4 mGy et peut être réduite à 3,4 mGy en utilisant un protocole « low-dose » (15).

Sémiologie tomодensitométrie

Le diagnostic positif d'EP en angioscanner repose sur la visualisation d'une lacune endoluminale au sein d'une branche artérielle pulmonaire (fig. 1). Cette lacune génère une image en cible ou en rail selon l'orientation de l'artère dans la coupe et peut s'associer à une dilatation de l'artère complètement occluse dans les artères sous-segmentaires. Les autres signes, indirects ou associés, ne doivent pas être pris en compte pour établir un diagnostic d'EP. L'infarctus pulmonaire est visible sous la forme d'une condensation parenchymateuse ou en verre dépoli de topo-

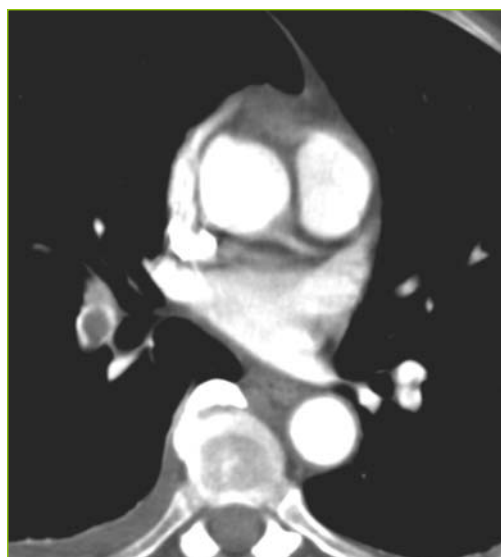


Fig. 1 – Angioscanner pulmonaire mettant en évidence un thrombus marginé dans l'artère interlobaire droite.

graphie sous-pleurale à base périphérique et classiquement sans alvéologramme, parfois associé à un petit épanchement pleural (fig. 2). Les signes d'insuffisance cardiaque droite (épanchement pleural, dilatation du ventricule droit et des veines systémiques) peuvent être présents. Enfin, des différences de densité du parenchyme pulmonaire liées à l'hypovascularisation de segments non perfusés sont fréquentes ; les anomalies bronchiques et le trappage expiratoire sont eux plus souvent retrouvés au cours des embolies chroniques (15).

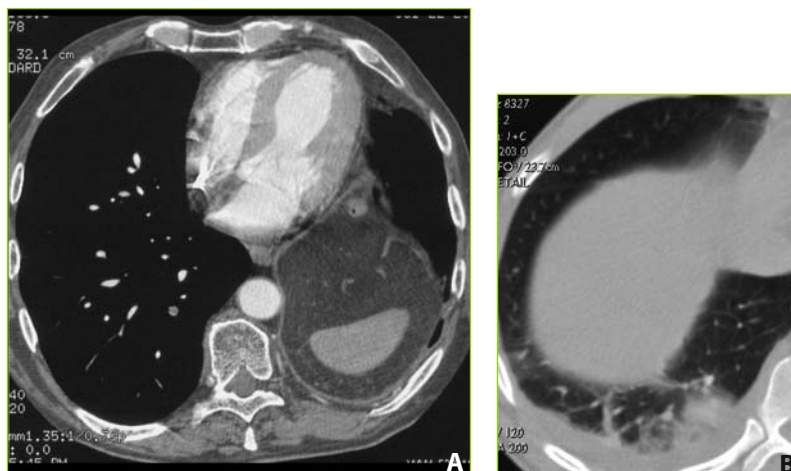


Fig. 2 – Embolie pulmonaire sous-segmentaire postéro-basale droite **(A)** compliquée d'infarctus pulmonaire **(B)** visible en fenêtre parenchymateuse.

Résultats

La valeur prédictive négative du scanner spiralé pour exclure une EP approche 98 % (16, 17). L'agrément inter-observateur pour le diagnostic d'embolie pulmonaire est excellent, kappa = 0,86 (18). Un angioscanner négatif couplé à l'absence de TVP à l'échographie permet d'exclure une EP : taux de nouvel événement thrombo-embolique à 3 mois < 1 % (16, 17). Le seul résultat non établi à ce jour concerne les embolies pulmonaires sous-segmentaires isolées détectées en angioscanner (moins de 5 % des embolies pulmonaires) : la nécessité de traiter une EP sous-segmentaire isolée et non associée à une TVP n'est pas établie (19).

Signes de gravité

Les signes de gravité en TDM sont de deux ordres. D'une part, ils sont représentés par le degré d'obstruction vasculaire et, d'autre part, par les conséquences hémodynamiques. Le degré d'obstruction vasculaire peut être estimé selon un index dérivé du nombre et de la taille des artères pulmonaires occluses

(20). L'index hémodynamique est, lui, apprécié par le rapport du plus grand diamètre du ventricule droit sur le plus grand diamètre du ventricule gauche (fig. 3) mesuré sur les coupes axiales d'un angio-scanner pulmonaire obtenu sans gating cardiaque. Quand il est supérieur à 0,9, le risque d'événement clinique grave ou de décès est prédit avec une sensibilité de 83 % et une spécificité de 49 % (21). Cet index est le plus utilisé en routine clinique car il est comparable au résultat de l'index équivalent mesuré en échographie trans-thoracique et est très rapide à calculer. Son impact clinique est direct car, selon sa valeur, on pourra discuter l'indication d'une fibrinolyse chez un patient en choc hémodynamique.

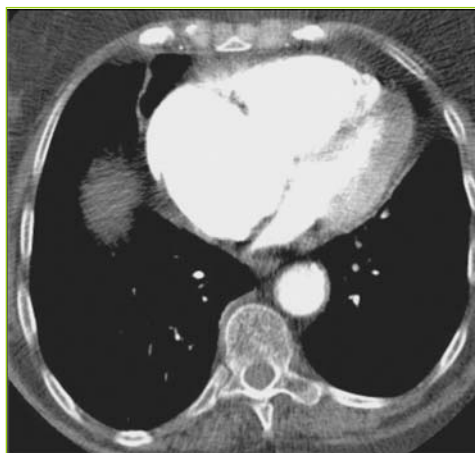

Fig. 3 – Dilatation ventriculaire droite avec rapport VD/VG > 1,3 au cours d'une EP avec choc signant un pronostic péjoratif.

Phléboscaner

La technique du phléboscaner repose sur l'acquisition de coupes étagées tous les 10 cm des coupes jusqu'aux genoux et obtenues 3 mn après l'injection réalisée pour l'angioscanner pulmonaire. Ce scanner permet la mise en évidence de phlébite pelvienne mal accessible aux ultrasons (fig. 4). Il augmente de façon minimale la rentabilité dans la recherche de TVP et entraîne une irradiation complémentaire non négligeable. De ce fait, il n'est pas recommandé en routine clinique et l'écho-Doppler veineux des membres inférieurs doit être préféré (22).

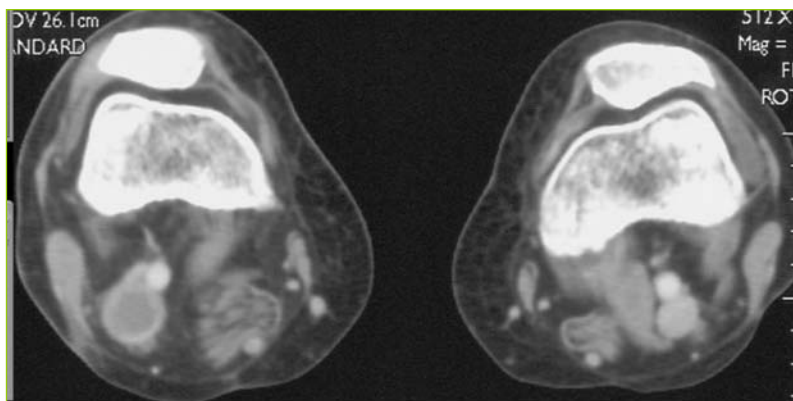


Fig. 4 – Phléboscaner mettant en évidence un thrombus dans la veine poplitée droite.

Stratégies diagnostiques

Elles dépendent d'une part du degré de gravité clinique et, d'autre part, du degré de probabilité clinique et sont résumées dans les figures 5 et 6 extraites de la « Task Force for the Diagnosis and Management of Acute Pulmonary Embolism of the European Society of Cardiology » (23).

Concernant les suspicions d'embolie pulmonaire sans signe de choc ou d'altération hémodynamique (fig. 6), le diagnostic repose sur le dosage des D-dimères et, s'ils sont élevés, la réalisation d'un angioscanner pulmonaire. En cas de forte probabilité clinique d'EP et d'angioscanner négatif, il est licite d'avoir recours à l'écho-Doppler veineux des membres inférieurs pour diminuer le risque de faux négatif et traiter comme pour une EP en cas d'examen écho-Doppler positif. Enfin, même si l'angiographie invasive reste un examen de référence, le recours à cette technique est devenu exceptionnel, voire caduque actuellement en routine clinique. Le point non éclairci est faut-il traiter comme une EP des embolies pulmonaires sous-segmentaires isolées ?

Concernant les suspicions d'embolie pulmonaire avec signe de choc ou altération hémodynamique (fig. 5), l'échographie cardiaque transthoracique est le premier examen pratiqué. Il participe aux diagnostics différentiels des douleurs thoraciques avec choc : élimine une tamponade, par rupture de dissection aortique dans ce contexte, ou un infarctus en association avec les données de l'ECG et des enzymes cardiaques. Surtout, il met en évidence immédiatement la surcharge ventriculaire droite avec ses conséquences sur le ventricule gauche et permet d'instaurer sans retard un traitement spécifique si l'angioscanner n'est pas disponible ou ne peut être réalisé du fait de l'instabi-

lité hémodynamique du patient. C'est sur les données cliniques et la mise en évidence en échographie transthoracique ou en angioscanner d'une altération de la précharge du VG que la fibrinolyse sera discutée.

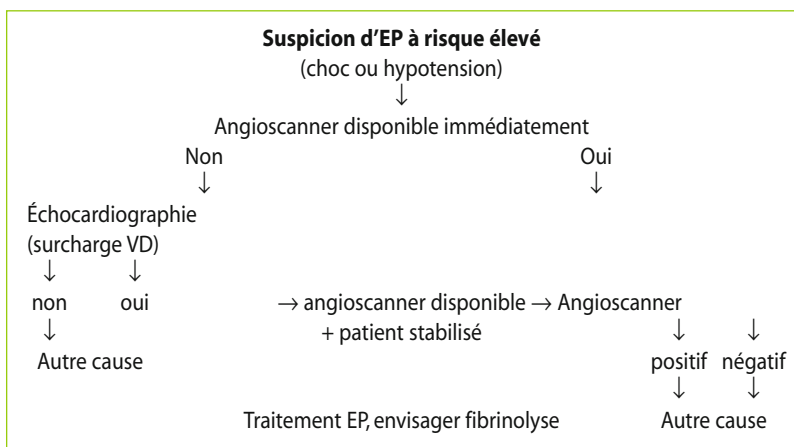


Fig. 5 – Algorithme diagnostique en cas de suspicion d'EP à risque élevé (23).




Fig. 6 – Algorithme diagnostique en cas de suspicion d'EP sans risque clinique élevé (23).

Fibrinolyse

La fibrinolyse est le traitement de première intention des EP associées à un choc cardiogénique ou une hypotension persistante. Les contre-indications abso-

lues sont l'accident vasculaire cérébral hémorragique ou d'origine inconnue, un antécédant d'accident vasculaire cérébral ischémique les mois précédents, une néoplasie ou lésion du système nerveux central, un traumatisme majeur, une chirurgie les 3 semaines précédentes, un antécédant de saignement gastro-intestinal de moins d'un mois ou un saignement connu (24). Le traitement se fait par injection d'urokinase (4 400 U/kg en dose de charge sur 10 min suivi par 4 400 U/kg/h sur 12 à 24 heures) ou de rtPA (100 mg sur 2 heures ou 0,6 mg/kg en 15 min sans dépasser 50 mg) par voie veineuse périphérique. Le risque de complication hémorragique est très discrètement plus élevé avec le protocole de 2 heures de rtPA. Le taux de complications hémorragiques est de 13 % de saignement majeur dont 1,8 % d'hémorragies intracérébrales ou mortelles (25) et n'est pas significativement différent entre les deux agents. L'injection directe dans le thrombus artériel pulmonaire n'a pas montré une efficacité supérieure. Cependant, en cas d'échec et de thrombus complètement occlusif des artères pulmonaires, la réalisation de manœuvres mécaniques de désobstructions proximales à l'aide de cathéters, guides ou matériel spécifique peut être envisagée.

Filtres caves

Les indications de filtres caves proposées sont issues des recommandations pour la pratique en radiologie vasculaire interventionnelle (www.sficv.com). Les seuls cas où un filtre définitif est préférable sont les patients qui ont d'emblée un risque dont on sait qu'il sera permanent, une durée de vie limitée (< 6 mois) ou ceux qui ne peuvent suivre un traitement anticoagulant nécessité par leur pathologie thrombo-embolique (mauvais compliance en particulier).

■ Indications reconnues

- Thrombose des veines proximales (veine poplitée, fémorale, iliaque ou cave) avec ou sans embolie pulmonaire chez des patients présentant une ou plusieurs des caractéristiques suivantes :
 - complications des traitements anticoagulants obligeant à interrompre le traitement ;
 - récurrence symptomatique d'embolie pulmonaire aiguë sous traitement anticoagulant bien conduit (cette récurrence devra être confirmée objectivement) ;
 - extension symptomatique de la thrombose sous traitement anticoagulant bien conduit ; cette extension devra être confirmée objectivement ;
 - contre-indications des traitements anticoagulants à dose élevée (temporaires ou définitives).

- Traumatisme sévère (crâniens, de la colonne vertébrale), localement responsable d'hémorragies diffuses, chez des patients pour lesquels il est impossible d'appliquer des moyens mécaniques de compression veineuse intermittente (CPI) préventive, en l'absence d'embolie pulmonaire ou de thrombose des veines profondes avérées.

- Interventions chirurgicales à risque thromboembolique élevé chez des patients ayant des antécédents de thrombose des veines profondes ou d'embolie pulmonaire récentes.

■ Indications pertinentes

- Prévention de l'embolie pulmonaire lors d'interventions chirurgicales à risque thrombo-embolique élevé chez des patients avec antécédents de thrombose des veines profondes ou d'embolie pulmonaire.

Les non-indications sont :

- prévention de l'embolie pulmonaire chez des patients porteurs de thromboses des veines proximales par pose de filtre cave systématique ;
- embolie pulmonaire grave ;
- atteinte cardio-pulmonaire sévère avec thrombose des veines profondes ;
- thrombus flottant ilio-fémoral ou de la veine cave inférieure.

Les contre-indications générales pour la mise en place d'un filtre cave sont :

- des troubles majeurs de la coagulation peuvent être une CI relative, mais l'abord veineux au pli du coude autorise la pose dans tous les cas ;
- une infection en cours peut constituer une CI relative, surtout par peur de greffe sur le filtre. Cette CI est théorique, aucun cas d'infection secondaire de filtre cave n'étant connue dans la littérature.

Les indications doivent être particulièrement pesées chez les enfants et les jeunes adultes, et on privilégiera les filtres optionnels dans ce contexte.

Cas particuliers

■ Embolie pulmonaire et grossesse

Le diagnostic doit toujours être confirmé et l'angioscanner doit être préféré à la scintigraphie de ventilation perfusion car l'irradiation pour le fœtus est toujours moindre en scanner quel que soit le stade de la grossesse (26).

■ Insuffisance rénale

La scintigraphie doit être préférée en première intention mais si elle n'est pas contributive alors l'angioscanner devra être discuté, et réalisé en association avec une prise en charge spécifique par hydratation adaptée.

■ EP et cancer

La présence d'une néoplasie est un facteur prédisposant majeur pour survenue d'EP : le risque de thrombose veineuse profonde est multiplié par 4 et par 6 à 7 en cas de traitement par chimiothérapie (27). La recherche systématique d'un cancer au décours d'un premier épisode d'EP n'est pas recommandée, sauf en cas de point d'appel clinique (28).

Références

1. Rosendaal FR (1997) Risk factors for venous thrombosis: prevalence, risk, and interaction. *Semin Hematol* 34: 171-87
2. Meyer G, Planquette B, Sanchez O (2008) Long-term outcome of pulmonary embolism. *Curr Opin Hematol* 15: 499-503
3. Stein PD, Kayali F, Olson RE (2004) Estimated case fatality rate of pulmonary embolism, 1979 to 1998. *Am J Cardiol* 93: 1197-9
4. Landefeld CS, Beyth RJ (1993) Anticoagulant-related bleeding: clinical epidemiology, prediction, and prevention. *Am J Med* 95: 315-28
5. Bosson JL, Pernod G, Joubin E *et al.* (2007) Non-conform diagnostic management of pulmonary embolism suspected patients is responsible for a higher risk of thrombotic event occurrence. *J Mal Vasc* 32: 15-22
6. Dalen JE, Alpert JS (1975) Natural history of pulmonary embolism. *Prog Cardiovasc Dis* 17: 259-70
7. The PIOPED investigators (1990) Value of the ventilation/perfusion scan in acute pulmonary embolism. Results of the prospective investigation of pulmonary embolism diagnosis (PIOPED) *JAMA* 263: 2753-9
8. Dalen JE (2002) Pulmonary embolism: what have we learned since Virchow?: treatment and prevention. *Chest* 122: 1801-17
9. Wells PS, Anderson DR, Rodger M *et al.* (2000) Derivation of a simple clinical model to categorize patient probability of pulmonary embolism: increasing the models utility with the Simply-RED D-dimer. *Thromb Haemost* 83: 416-20
10. Le Gal G, Righini M, Roy PM *et al.* (2006) Prevision of pulmonary embolism in the emergency department: the revised Geneva score. *Ann Intern Med* 144: 165-71
11. Wells PS, Anderson DR, Rodger M *et al.* (2001) Excluding pulmonary embolism at the bedside without diagnostic imaging management of patients with suspected

- pulmonary embolism presenting to the emergency department by using a single clinical model and D-dimer. *Ann Intern Med* 135: 98-107
12. Le Gal G, Righini M, Sanchez O *et al.* (2006) A positive compression ultrasonography of the lower limb veins is highly predictive of pulmonary embolism on computed tomography in suspected patients. *Thromb Haemost* 95: 963-6
 13. Elias A, Colombier D, Victor G *et al.* (2004) Diagnostic performance of complete lower limb venous ultrasound in patients with clinically suspected acute pulmonary embolism. *Thromb Haemost* 91: 187-95
 14. Schueller-Weidekamm C, Schaefer-Prokop CM, Weber M, Herold CJ, Prokop M (2006) CT angiography of pulmonary arteries to detect pulmonary embolism: improvement of vascular enhancement with low kilovoltage settings. *Radiology* 241: 899-907
 15. Garg K (2002) CT of pulmonary thromboembolic disease. *Radiol Clin North Am* 40: 111-22
 16. Tillie-Leblond I, Mastora I, Radenne F *et al.* (2002) Risk of pulmonary embolism after a negative spiral CT angiogram in patients with pulmonary disease: 1-year clinical follow-up study. *Radiology* 223: 461-7
 17. Musset D, Parent F, Meyer G *et al.* Evaluation du scanner spiralé dans l'embolie pulmonaire study group (2002) Diagnostic strategy for patients with suspected pulmonary embolism: a prospective multicentre outcome study. *Lancet* 360: 1914-20
 18. Qanadli SD, Hajjam ME, Mesurolle B *et al.* (2000) Pulmonary embolism detection: prospective evaluation of dual-section helical CT versus selective pulmonary arteriography in 157 patients. *Radiology* 217: 447-55
 19. Eyer BA, Goodman LR, Washington L (2005) Clinicians' response to radiologists' reports of isolated subsegmental pulmonary embolism or inconclusive interpretation of pulmonary embolism using MDCT. *AJR* 184: 623-8
 20. Qanadli SD, El Hajjam M, Vieillard-Baron A *et al.* (2001) New CT index to quantify arterial obstruction in pulmonary embolism: comparison with angiographic index and echocardiography. *AJR Am J Roentgenol* 176: 1415-20
 21. Quiroz R, Kucher N, Schoepf UJ *et al.* (2004) Right ventricular enlargement on chest computed tomography: prognostic role in acute pulmonary embolism. *Circulation* 109: 2401-4
 22. Goodman LR, Stein PD, Matta F *et al.* (2007) CT venography and compression sonography are diagnostically equivalent: data from PIOPED II. *AJR Am J Roentgenol* 189: 1071-6
 23. Torbicki A, Perrier A, Konstantinides S *et al.*; Task Force for the Diagnosis and Management of Acute Pulmonary Embolism of the European Society of Cardiology (2008) Guidelines on the diagnosis and management of acute pulmonary embolism: the Task Force for the Diagnosis and Management of Acute Pulmonary Embolism of the European Society of Cardiology (ESC). *Eur Heart J* 29: 2276-315
 24. Van de Werf F, Ardissino D, Betriu A *et al.*; Task Force on the Management of Acute Myocardial Infarction of the European Society of Cardiology (2003) Management of acute myocardial infarction in patients presenting with ST-segment elevation. The Task Force on the Management of Acute Myocardial Infarction of the European Society of Cardiology. *Eur Heart J* 24: 28-66

25. Stein PD, Hull RD, Raskob G (1994) Risks for major bleeding from thrombolytic therapy in patients with acute pulmonary embolism. Consideration of noninvasive management. *Ann Intern Med* 121: 313-7
26. Ginsberg JS, Hirsh J, Rainbow AJ, Coates G (1989) Risks to the fetus of radiologic procedures used in the diagnosis of maternal venous thromboembolic disease. *Thromb Haemost* 61: 189-96
27. Heit JA, Silverstein MD, Mohr DN, Petterson TM, O'Fallon WM, Melton LJ 3rd (2000) Risk factors for deep vein thrombosis and pulmonary embolism: a population-based case-control study. *Arch Intern Med* 160: 809-15
28. Monreal M, Lensing AW, Prins MH *et al.* (2004) Screening for occult cancer in patients with acute deep vein thrombosis or pulmonary embolism. *J Thromb Haemost* 2: 876-81

Hémorragies

Hémorragies d'origine rénale

N. Grenier, Y. Le Bras, F. Cornelis et R. Hubrecht

Les hémorragies d'origine rénale sont dominées par la pathologie traumatique (accidentelle et iatrogène) et les accidents des anticoagulants. En troisième position viennent les hémorragiques d'origine tumorale. Elles peuvent être soit extériorisées par le biais d'une hématurie macroscopique, soit internes, soit les deux.

L'embolisation joue un rôle essentiel dans la prise en charge de ces accidents pour éviter des gestes chirurgicaux rarement conservateurs à la phase aiguë (1). Mais dans tous les cas, l'indication de l'embolisation doit être guidée par l'état hémodynamique du patient car ces gestes gagnent toujours à être réalisés dans des conditions de programmation sur un patient stabilisé, ce qui permet d'être le plus conservateur possible.

Traumatismes du rein

Les hémorragies post-traumatiques d'origine rénale sont rarement suffisamment graves pour nécessiter une prise en charge en urgence par embolisation (2). Il s'agit en général de traumatismes graves, associant de larges fractures du parenchyme rénal et un volumineux hématome de la loge périrénale (grade 3 de la classification des traumas du rein). La plupart des traumatismes du parenchyme rénal font leur hémostase spontanée en quelques heures du fait de l'inextensibilité relative de la loge rénale. En cas de saignement actif, l'examen

TDM après injection de produit de contraste met en évidence une fuite de contraste au temps artériel qui diffuse au sein de l'hématome au temps tubulaire. Ces saignements actifs sont en rapport avec une plaie ou une rupture d'une branche de l'artère rénale ou de l'artère elle-même.

Comme dans les autres étiologies, l'indication de l'embolisation dépend surtout de l'évolution de l'état hémodynamique du patient. Si cet état se stabilise, un traitement chirurgical, conservateur si possible, sera envisagé en différé de quelques jours. Dans le cas contraire, l'embolisation devra arrêter le saignement en étant le plus conservateur possible, ce qui ne remet pas en cause le traitement chirurgical dans un second temps.

Dans la mesure où ces hémorragies relèvent d'une plaie artérielle, l'embolisation consiste généralement en une occlusion du tronc lésé par un ou plusieurs coils, positionnés le plus distalement possible pour ne pas sacrifier de branches artérielles inutilement. Si jamais il s'agit d'une plaie du tronc de l'artère rénale, la mise en place d'une endoprothèse couverte doit être proposée à titre de sauvetage rénal (fig. 1).

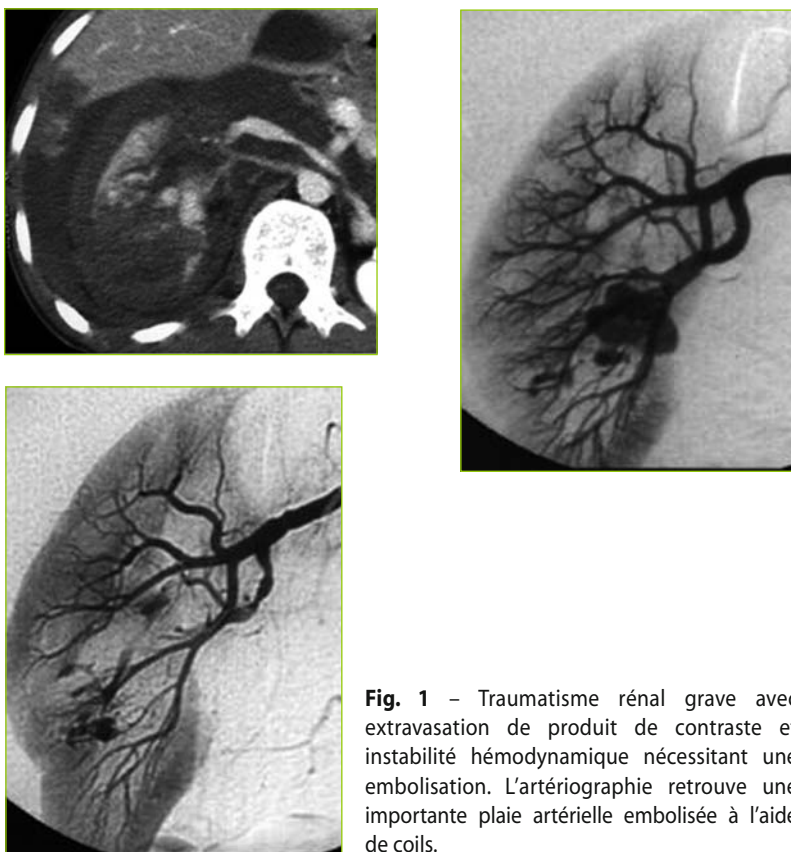


Fig. 1 – Traumatisme rénal grave avec extravasation de produit de contraste et instabilité hémodynamique nécessitant une embolisation. L'artériographie retrouve une importante plaie artérielle embolisée à l'aide de coils.

Hémorragies d'origine iatrogène

Les traumatismes artériels intrarénaux sont le plus souvent d'origine iatrogène, liés aux actes de biopsie percutanée du rein ou aux abords percutanés des voies excrétrices supérieures, sur rein natif ou sur rein greffé. Ces gestes peuvent être à l'origine soit d'un hématome de la loge rénale, soit d'une hématurie massive. L'accident hémorragique peut survenir immédiatement après le geste ou à distance. En cas de saignement immédiat, le Doppler couleur peut mettre en évidence un « jet artériel » en couleur en regard du point de ponction. Le plus souvent, l'hémorragie cède spontanément et récidive plusieurs heures ou plusieurs jours plus tard. Les saignements à distance correspondent soit à une plaie artérielle directe, avec volontiers un pseudo-anévrysme qui se rompt brutalement, soit à la rupture secondaire d'une fistule artério-veineuse.

Dans les deux cas, l'embolisation en urgence est indispensable. Elle nécessite une occlusion tronculaire de l'artère lésée par l'intermédiaire d'un coil ou d'un micro-coil en fonction du calibre de sa lumière. C'est un traitement efficace qui permet une bonne conservation du parenchyme rénal (3).

Les mêmes complications peuvent se rencontrer après chirurgie partielle (fig. 2).

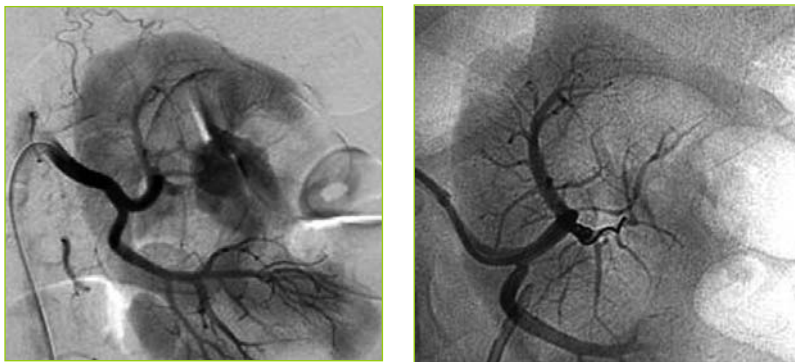

Fig. 2 – Volumineux pseudo-anévrysme rénal gauche responsable d'une hémorragie massive dans les suites immédiates d'une néphrectomie partielle. Embolisation à l'aide de coils tronculaires.

Hémorragies sous anticoagulants

Les accidents des anticoagulants sont responsables de nombreux accidents hémorragiques survenant plus volontiers au niveau de l'abdomen et du pelvis. Parmi les territoires anatomiques hémorragiques, le rétropéritoine, et en particulier la loge rénale, sont volontiers concernés. Ils siègent soit dans la loge proprement dite, en extracapsulaire, soit en sous-capsulaire, soit au sein du parenchyme rénal, soit dans le sinus, soit enfin dans la paroi des voies excrétrices supérieures, en sous-muqueux.

Un examen scanographique avant et après injection est toujours nécessaire pour localiser précisément l'hémorragie et rechercher une cause éventuelle sous-jacente, révélée par cet accident (le plus souvent une tumeur du rein). La mise en évidence d'une extravasation de produit de contraste dans ce contexte n'est pas forcément, à l'inverse des lésions traumatiques, un signe de gravité, car les saignements sont ici capillaires, en nappe.

Ces accidents nécessitent dans tous les cas, et quelle que soit leur gravité, une correction des troubles de l'hémostase et, si nécessaire, une réanimation. Il est rare qu'une embolisation en urgence soit nécessaire. Son indication doit reposer, comme précédemment, uniquement sur l'évolution de l'état hémodynamique du patient (fig. 3).

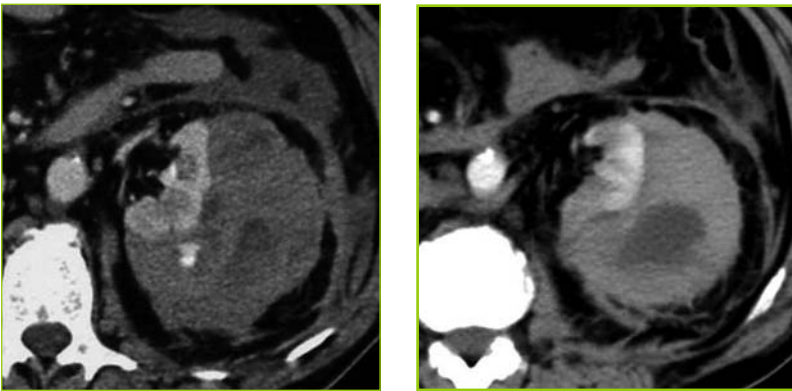


Fig. 3 – Hématome périrénal gauche spontané sous anticoagulants. L'examen scanographique retrouve une extravasation de produit de contraste mais l'hémodynamique du patient étant stable, une surveillance simple a été mise en œuvre. Le contrôle à 24 heures montre une stabilité de l'hématome et une disparition de l'extravasation.

Hémorragies d'origine tumorale

Les hémorragies d'origine tumorale sont rares, le plus souvent liées à une rupture de lésion artérielle au sein d'un angiomyolipome (AML). Les hémorragies sur carcinome, solide ou kystique, voire sur kyste rénal, sont le plus souvent favorisées par un traitement anticoagulant (*cf. supra*). Le risque d'accident hémorragique fait toute la gravité des AML du rein et ce risque augmente classiquement avec la taille de la tumeur mais surtout avec l'importance de sa composante non graisseuse. La composante vasculaire de ces tumeurs est caractérisée par la présence d'artères dysplasiques, au calibre irrégulier, et d'anévrismes artériels.

La distinction entre un carcinome et un AML à la phase aiguë est importante car cela permet d'orienter la prise en charge : en effet, en cas de carcinome évident, une chirurgie radicale paraît plus appropriée qu'une embolisation. Au contraire, en cas d'AML, il faudra essayer d'être le plus conservateur possible. L'examen scanographique initial, réalisé avant et après injection de produit de contraste, est donc capital. Ce diagnostic doit toujours être évoqué et recherché en cas d'hémorragie spontanée de la loge rénale, d'autant plus qu'il s'agit d'une femme jeune ou d'âge moyen.

Une fois ce diagnostic évoqué, l'artériographie avec embolisation doit être envisagée (4, 5). Elle comprendra dans un premier temps une artériographie globale du rein en cause pour identifier les pédicules vascularisant la tumeur, mais ces derniers sont souvent mieux visualisés par des injections sélectives en avançant le cathéter vers les branches suspectes. Il est recommandé d'utiliser, si possible, des micro-cathéters pour cathétériser les branches afférentes à la tumeur car elles sont souvent très spastiques, ce spasme pouvant compromettre l'embolisation. Ces micro-cathéters permettront d'injecter localement des microparticules de petite taille (100-300 microns) jusqu'à un arrêt du flux artériel suivi par la mise en place d'une ou plusieurs micro-spires métalliques. En cas de spasme prolongé, le fort ralentissement du flux contre-indique l'utilisation de microparticules. Dans ce cas, on peut se limiter à la mise en place de coils. On peut préférer faire précéder le coil d'une instillation lente d'alcool à 95 % qui détruira le parenchyme tumoral. En cas de rupture d'anévrisme artériel, son exclusion par des coils est souvent plus appropriée que l'utilisation de particules.

Le syndrome post-embolique qui est noté très fréquemment après embolisation programmée des AML ne se rencontre généralement pas après embolisation en urgence.

Ces embolisations sont très efficaces dans le contexte de l'urgence en arrêtant le saignement (6). L'éradication de la tumeur est plus difficile à obtenir et nécessite parfois un geste complémentaire à distance ou une chirurgie réglée conservatrice quand elle est possible (fig. 4).

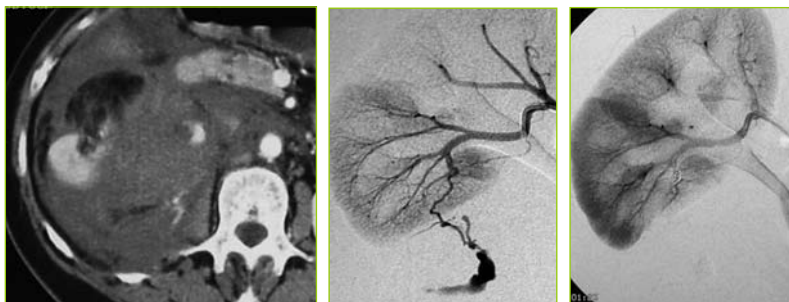

Fig. 4 – AML hémorragique du pôle inférieur du rein droit. L'artériographie montre une rupture artérielle au sein de l'AML, qui a été embolisée par mise en place d'un microcoil.

Malformations vasculaires intrarénales

Les malformations artério-veineuses intrarénales sont rares. Il s'agit de communications directes entre les branches artérielles et les branches veineuses intrarénales. Comme dans tous les autres territoires du corps, il en existe deux types :

- les malformations artério-veineuses classiques, avec un nidus, comprenant de multiples petites afférences artérielles tortueuses et un drainage veineux de même type. Ces malformations sont souvent appelées cirsoïdes dans la littérature rénale ;
- les fistules directes, qui ressemblent beaucoup à des fistules artério-veineuses acquises (post-traumatiques ou iatrogènes), sont beaucoup plus rares.

Leur fréquence est estimée à moins de 0,05 % ; elles représentent entre 14 et 27 % de toutes les malformations artério-veineuses (7). Les fistules artério-veineuses directes congénitales représentent environ 3 % de toutes les fistules artério-veineuses intrarénales.

Sur le plan clinique, ces malformations se présentent le plus souvent par une hématurie, dans environ 70 % des cas, mais exceptionnellement grave. Dans les autres cas, elles peuvent être découvertes soit dans un contexte d'hypertension, retrouvée dans la moitié des cas de malformations, soit devant la découverte d'un souffle perçu au niveau de la fosse lombaire ou, beaucoup plus rarement, devant une défaillance cardiaque (7).

Sur le plan de l'imagerie, la détection de ces malformations artério-veineuses repose sur l'écho-Doppler couleur qui retrouve dans la plupart des cas des signes de shunts localisés associant : un artefact périvasculaire à renfor-

cement systolique, une augmentation des vitesses circulatoires au niveau des branches intrarénales afférentes à la malformation, sur le plan spectral, une accélération des vitesses systoliques et diastoliques avec une altération prononcée du profil de l'écoulement, une diminution de l'index de résistance (inférieur à 0,5) et une artérialisation du flux veineux. Dans les fistules artério-veineuses congénitales, c'est la dilatation vasculaire qui prédomine, pouvant, en mode B, faire croire à une hydronéphrose quand elle se développe dans le sinus du rein. L'angioscanographie peut également détecter ces malformations, essentiellement devant la présence d'une dilatation de structures vasculaire au niveau intrasinusal ou pédiculaire, avec la présence de nombreux vaisseaux tortueux et/ou dilatés. Mais c'est l'artériographie qui doit confirmer le diagnostic.

L'embolisation est devenue le traitement de choix de ces malformations, son objectif étant de supprimer les shunts artério-veineux tout en préservant le parenchyme rénal fonctionnel. Elle est rarement nécessaire en urgence. La technique utilisée dépend du type de malformation :

- les malformations artério-veineuses à nidus sont souvent de petit volume et alimentées par des nombreuses petites artérols tortueuses, nécessitant d'utiliser des micro-cathéters pour atteindre les pédicules afférents. Les emboles utilisés sont en général des emboles fluides, colle biologique ou l'alcool en fonction de l'importance du flux (8) : si le débit est très faible, il vaut mieux utiliser de l'alcool absolu perfusé lentement, la colle étant réservée aux malformations circulant un peu plus rapidement ;
- les fistules congénitales directes doivent être traitées au niveau tronculaire (9, 10). Aujourd'hui, la meilleure technique au point est l'utilisation d'un occluder que l'on positionne sur le tronc artériel principal afférent, immédiatement en amont de la communication artério-veineuse. Par le passé, ces malformations étaient traitées par des ballonnets largables ou des coils de grande taille (fig. 5).

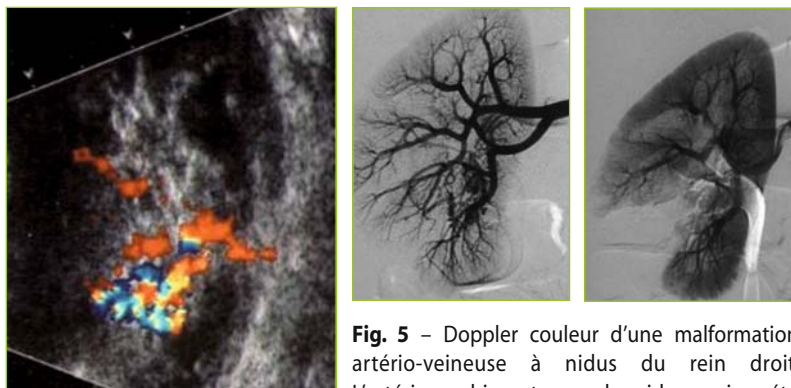


Fig. 5 – Doppler couleur d'une malformation artério-veineuse à nidus du rein droit. L'artériographie retrouve le nidus, qui a été embolisé à l'aide de colle biologique (Glubran®).

Autres causes d'hémorragie rénale

Les autres causes d'hémorragie rénale sont tout à fait exceptionnelles. Elles peuvent être liées à une rupture d'anévrisme qu'il s'agisse de macro-anévrismes dégénératifs ou de micro-anévrismes dans le cadre d'une vascularite comme la périartérite noueuse. Dans ce dernier cas, l'association d'une hémorragie rénale ou périrénale à de multiples infarctus rénaux doit permettre d'évoquer le diagnostic.

Le traitement doit être conservateur si possible, le recours à l'embolisation étant tout à fait exceptionnel.

En cas de rupture de macro-anévrisme, l'embolisation est le plus souvent tronculaire avec une perte néphronique importante dépendant de la topographie de l'anévrisme et de sa proximité par rapport à la bifurcation de l'artère rénale. La mise en place d'une endoprothèse couverte doit être privilégiée dans ce cas si le calibre de l'artère est suffisant (fig. 6).

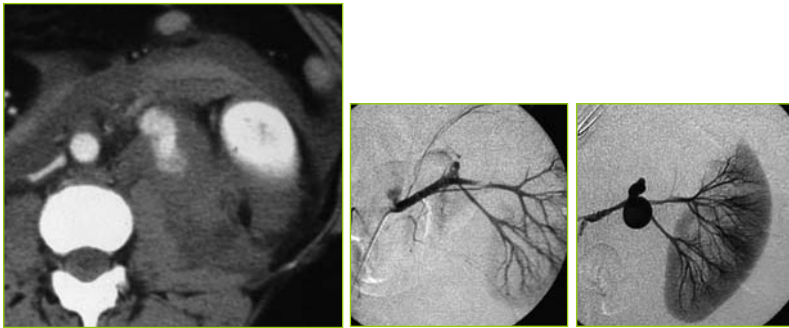


Fig. 6 – Hématome rétropéritonéal spontané avec une importante fuite de produit de contraste en regard du pédicule rénal lié à une rupture d'anévrisme de l'artère rénale. Une tentative d'embolisation a été tentée à l'aide de coils mais a conduit à une occlusion de l'artère rénale. La pose d'un stent couvert aurait pu permettre un traitement plus efficace.

Références

1. Breyer BN, McAninch JW, Elliott SP, Master VA (2008) Minimally invasive endovascular techniques to treat acute renal hemorrhage. J Urol 179: 2248-52

2. Dinkel HP, Danuser H, Triller J (2002) Blunt renal trauma: minimally invasive management with microcatheter embolization experience in nine patients. *Radiology* 223: 723-30
3. Loffroy R, Guiu B, Lambert A *et al.* (2008) Management of post-biopsy renal allograft arteriovenous fistulas with selective arterial embolization: immediate and long-term outcomes. *Clin Radiol* 63: 657-65
4. Dabbeche C, Chaker M, Chemali R *et al.* (2006) Role of embolization in renal angiomyolipomas. *J Radiol* 87: 1859-67
5. Ramon J, Rimon U, Garniek A *et al.* (2008) Renal Angiomyolipoma: Long-term Results Following Selective Arterial Embolization. *Eur Urol* 55: 1155-62
6. Chang YH, Wang LJ, Chuang CK *et al.* (2007) The efficacy and outcomes of urgent superselective transcatheter arterial embolization of patients with ruptured renal angiomyolipomas. *J Trauma* 62: 1487-90
7. Crotty KL, Orihuela E, Warren MM (1993) Recent advances in the diagnosis and treatment of renal arteriovenous malformations and fistulas. *J Urol* 150: 1355-9
8. Takebayashi S, Hosaka M, Kubota Y *et al.* (1998) Transarterial embolization and ablation of renal arteriovenous malformations: efficacy and damages in 30 patients with long-term followup. *J Urol* 159: 696-701
9. Giavroglou CE, Farmakis TM, Kiskinis D (2005) Idiopathic renal arteriovenous fistula treated by transcatheter embolization. *Acta Radiol* 46: 368-70
10. Kears WS Jr, Joseph AE, Sabanegh ES Jr (1994) Transcatheter embolization of large idiopathic renal arteriovenous fistula. *J Urol* 151: 967-9

Hémoptysies : Embolisation broncho-pulmonaire

P. Lacombe, M. El Hajjam, J. Desperramons, S. Binsse, C. Hardit
et J.-P. Pelage

La prise en charge des hémoptysies est difficile. Ce saignement provenant des voies aériennes sous-glottiques et du poumon peut en effet se limiter à une expectoration d'abondance minime qui restera isolée ou sera le précurseur d'un saignement massif, sinon être d'emblée abondant pouvant, dans les formes extrêmes, inonder les poumons conduisant à l'asphyxie, la défaillance circulatoire et la mort. Les conséquences cliniques dépendent plus du débit de l'hémorragie que de son volume, de l'étiologie bénigne ou maligne, et de l'état pulmonaire et cardiaque du malade. La démarche diagnostique est indispensable dans tous les cas. Elle repose sur un faisceau d'arguments découlant de l'examen clinique, de la radiographie thoracique, du scanner, et de l'endoscopie. Sept à 20 % des hémoptysies resteront cependant cryptogéniques.

Les possibilités thérapeutiques sont de trois ordres : médical, symptomatiques d'une détresse respiratoire, d'un état de choc dans les hémoptysies les plus graves, et médicamenteuses (drogues vasoconstrictrices), interventionnel (embolisation broncho-pulmonaire, endoscopie), voire plus rarement chirurgical en cas d'échec des autres modalités. De telles contraintes diagnostiques et thérapeutiques imposent la convergence de compétences médico-techniques pluridisciplinaires (réanimateurs, pneumologues et endoscopistes, radiologues incluant les angiographistes, chirurgiens thoraciques) dans des centres très spécialisés. En amont, l'organisation de la filière de soins doit permettre l'accès

à ces structures 24h/24, quelle que soit la région d'origine du malade, impliquant des régulateurs et les transporteurs SAMU et pompiers.

Le rôle de l'angiographe est primordial car il lui est possible d'atteindre le ou les sites de saignement appelé « cible » en y parvenant par une ou plusieurs « voies d'accès » vasculaires. Mais l'efficacité de l'embolisation est tributaire des conditions d'examen, de l'état du malade, de l'identification de la cible et des voies d'accès, et de l'étiologie. Or, même si les conditions cliniques du malade sont bonnes, et si la cible et les voies d'accès sont identifiées, par l'angioscanner en particulier, les taux de récurrence de saignement précoce, retardé ou à long terme, oscillent entre 17 et 55 % selon les étiologies. Si bien qu'il existe une véritable spécificité de l'angiographie interventionnelle, fondée sur la connaissance de l'anatomie vasculaire, de la physiopathologie, des agents d'embolisation et de leur devenir, des cathéters et micro-cathéters, et du génie évolutif des maladies cardiothoraciques à l'origine d'hémoptysies (1). Nous n'envisagerons ici que les saignements par hypervascularisation pulmonaire systémique (HVPS), et par lésion artérielle pulmonaire, en ne faisant que citer les autres causes variées d'hémoptysies : érosion de l'aorte, de la veine cave supérieure, des veines pulmonaires, rupture de veines bronchiques ou hémoptysies d'origine alvéolaire (OAP, syndrome de Goodpasture).

Anatomie et physiopathologie

■ Anatomie des territoires vasculaires pulmonaires

Le territoire des artères pulmonaires correspond à toutes les zones d'échange alvéolo-capillaires ; c'est-à-dire le capillaire alvéolaire qui se draine ensuite vers les veinules et les veines pulmonaires, puis l'atrium gauche.

Le territoire anatomique broncho-systémique est beaucoup plus complexe. Il a été étudié depuis de nombreuses années, en particulier par Viamonte (2). À partir des artères broncho-œsophagiennes, péricardiques et intercostales, se constitue le « *plexus artériel broncho-médiastinal* ». Il s'agit d'un vaste réseau de calibre très fin et dont la distribution est étendue, incluant les nœuds lymphatiques, les vaisseaux nourriciers pulmonaires et aortiques, la plèvre médiastinale, le péricarde, l'œsophage, le tiers distal de la trachée et les voies aériennes jusqu'aux bronchioles respiratoires. Ce territoire broncho-médiastinal s'étend également à la plèvre viscérale, c'est-à-dire à la quasi-totalité du tissu parenchymateux pulmonaire, à l'exception des parois alvéolaires.

À l'état normal, des communications artérielles broncho-pulmonaires existent à plusieurs niveaux. Elles ont été bien décrites par Deffebach (3). Ces anastomoses sont de type précapillaire et on en distingue plusieurs variétés : des rameaux bronchiques communiquent avec la lumière des artères pulmonaires soit directement, soit par l'intermédiaire de vasa vasorum artériel. Les communications directes sont proximales et leur calibre oscille entre 72 et 325 μm . Elles sont parfois munies de sphincters musculaires lisses dont l'ouverture est facilitée par l'hypoxie. D'autres communications se situent plus près du capillaire, de 25 à 50 μm . Enfin, des communications directes entre artère bronchique et veine pulmonaire ont été décrites.

À l'échelon capillaire, les communications ont été analysées par Butler (4). En microscopie électronique, la morphologie du capillaire est différente selon qu'il appartient au système pulmonaire où les mailles sont larges moulant les alvéoles, ou bien au système bronchique où les mailles sont plus fines. Les mailles des deux différents types communiquent entre elles et les pressions qui y règnent sont identiques. Des communications du même type ont été décrites sur le versant veineux des capillaires broncho-pulmonaires.

Dans des circonstances pathologiques, surtout celles qui entraînent une altération ou une obstruction du réseau fonctionnel pulmonaire, l'importante capacité d'adaptation du réseau artériel broncho-systémique a été mise en évidence ; il peut en effet augmenter de 300 %. Le système nourricier à haute pression reprend alors en charge le territoire fonctionnel altéré grâce soit à des anastomoses proximales à un niveau variable, soit à des anastomoses périphériques.

■ Anatomie angiographique des artères bronchiques

À l'état normal, les artères bronchiques sont satellites des grosses bronches. Il existe en moyenne un rameau par bronche lobaire. Ces rameaux cheminent autour des bronches mais, en cas d'HVPS, l'augmentation de leur nombre et de leur calibre conduit certains d'entre eux à se situer sous la muqueuse bronchique. Les artères bronchiques ont une naissance dite normotopique lorsqu'elle se situe sur l'aorte thoracique, principalement l'aorte descendante ou des artères intercostales droites. Leur naissance est dite hétérotopique lorsqu'elle se situe sur la crosse aortique, les troncs supra-aortiques incluant chacune des artères sous-clavières et leurs branches (artère thoracique interne, tronc thyrocervical), le tronc artériel brachiocéphalique, la carotide commune et l'artère vertébrale gauches. De même, les artères bronchiques peuvent provenir des artères diaphragmatiques. Il existe en moyenne trois artères par poumon correspondant très schématiquement à chacun des lobes. En pratique, 80 % des artères bronchiques naissent de l'aorte thoracique descendante au niveau T5/T6, très près de la lumière de la bronche souche gauche. Il y a 2,7 artères

bronchiques en moyenne par patient. La disposition la plus fréquente (plus de 25 % des cas) est une artère intercosto-bronchique droite associée à deux artères bronchiques gauches naissant directement de l'aorte. Dans 10 à 30 % des cas, existent des anastomoses interbronchiques, à prendre en considération lors des techniques d'embolisation, car leur présence est un facteur connu de récédive d'hémoptyisie après embolisation.

À côté des artères bronchiques, existe une grande variété de pédicules systémiques non bronchiques bien décrits par Rémy-Jardin (5). Ces artères peuvent provenir de la zone du ligament triangulaire : ce seraient les seules artères systémiques non bronchiques pouvant atteindre le poumon indépendamment d'une symphyse pleurale. En cas d'antécédent d'épanchement pleural ou en cas de symphyse pleurale, il est habituel de constater un recrutement de n'importe quel pédicule artériel pariéto-thoracique pouvant reprendre en charge le territoire pulmonaire pathologique par des anastomoses transpleurales. Ces artères prennent naissance des axes axillo-sous-claviers, des artères intercostales, thoraciques (ou mammaires) internes, externes ou accessoires, diaphragmatiques, ou sous-diaphragmatiques, jusqu'aux artères rénales incluses.

■ **Physiopathologie de l'hypervascularisation pulmonaire broncho-systémique**

Les mécanismes qui interviennent dans l'hypervascularisation systémique sont nombreux. L'hypoxie alvéolaire, l'ischémie artérielle pulmonaire par amputation fonctionnelle ou organique de la circulation fonctionnelle, l'inflammation, l'infection ou la fibrose pulmonaires sont les principaux mécanismes reconnus depuis de nombreuses années.

À l'inverse, l'angiogenèse et la néoangiogenèse broncho-systémique qui aboutissent à la création et à l'ouverture des anastomoses broncho-pulmonaires s'effectuent par des médiateurs encore peu connus.

Au plan physiopathologique, on peut distinguer deux types de reprise en charge systémique selon le niveau de l'atteinte pulmonaire.

- Si l'obstruction de l'artère pulmonaire est proximale, la reprise en charge systémique s'effectue également au niveau proximal par ouverture des anastomoses précapillaires, développement des vasa vasorum et constitution d'un shunt systémo-pulmonaire antérograde. Les exemples les plus démonstratifs sont les cardiopathies congénitales avec atteinte de la voie pulmonaire (pseudo-truncus arteriosus, atrésie tricuspidiennne, etc.), les compressions proximales de l'artère pulmonaire par fibrose médiastinale ou tumorale bénigne ou maligne du médiastin, la maladie de Takayasu avec atteinte artérielle pulmonaire, et les embolies pulmonaires proximales.

- En cas d'atteinte parenchymateuse périphérique avec altération du lit capillaire normal, la reprise en charge systémique s'effectue par des néo-vaisseaux au niveau capillaire mais également précapillaire aboutissant à un remplissage rétrograde des vaisseaux pulmonaires dans la zone pathologique. En cas de shunt massif, le flux rétrograde dans les zones pathologiques peut remplir à contre courant l'artère pulmonaire jusqu'à sa portion proximale. Ce phénomène explique la possibilité d'occlusion dite « fonctionnelle » des artères pulmonaires au cours des angiographies pulmonaires pouvant faire croire à tort à une obstruction organique. Dans de telles circonstances, des mesures oxymétriques démontrent l'augmentation du contenu en oxygène des artères pulmonaires dans les territoires correspondants. Les exemples les plus classiques sont la tuberculose, les dilatations des bronches et les maladies infectieuses non tuberculeuses (pneumonies bactériennes, mycoses, etc.).

L'association des deux types de shunts est possible dans une même zone pathologique : dans la maladie thromboembolique compliquée d'infarctus, ou dans les dilatations des bronches avec foyers pulmonaires périphériques.

La reprise en charge du territoire pulmonaire pathologique par des artères à haute pression et les shunts systémopulmonaires surajoutés est le principal facteur qui contribue à la survenue des hémoptysies. L'infection ou l'inflammation en sont parfois des facteurs déclenchants.

Les conséquences de l'HVPS sur l'aspect artériographique des artères bronchiques et non bronchiques sont importantes. Les artères pathologiques se caractérisent par une augmentation de calibre, parfois très importante, par des sinuosités majorées parfois associées à des anévrysmes d'hyper-débit. Ces artères sont visibles jusqu'à la zone pathologique où on constate une prise de contraste parenchymateuse et des communications plus ou moins importantes avec les artères pulmonaires (shunts systémo-pulmonaires antérogrades et/ou rétrogrades). Le développement transpleural de l'HVPS est fréquent au sommet pulmonaire, alimenté par des branches des artères axillo-sub-clavières : le meilleur exemple est celui des lésions de tuberculose ulcéro-caséieuses parfois compliquées de colonisation aspergillaire. Comme nous l'avons signalé, la participation des artères intercostales et phréniques inférieures est conditionnée par la présence d'adhérences pleurales.

À noter qu'il n'existe pas de parallélisme entre l'importance de cette hypervascularisation et les risques d'hémoptysies : une hémoptysie grave peut survenir sur des artères systémiques peu augmentées de calibre. De même, il est difficile de déterminer par l'artériographie le site du saignement, sauf en cas d'extravasation.

Embolisations broncho-systémiques et pulmonaires

L'*angiographie interventionnelle broncho-systémique* vise à traiter ou à prévenir les hémoptysies par HVPS bronchique et non bronchique. L'*angiographie interventionnelle pulmonaire* permet de prévenir les complications des malformations artérielles pulmonaires congénitales et de traiter les saignements par lésion acquise des artères pulmonaires. Enfin, l'angiographie interventionnelle peut s'appliquer à la fois sur le versant broncho-systémique et pulmonaire lorsque les causes d'une hémoptysie peuvent relever des deux circulations.

Toute hémoptysie, si minime soit-elle, nécessite une enquête étiologique rigoureuse. Celle-ci repose sur des moyens bien connus : la clinique, la radiographie standard, l'endoscopie et l'examen angioscanographique. L'identification du côté du saignement ou du secteur en cause est essentielle. Les moyens thérapeutiques qu'il convient de mettre en œuvre varient selon l'importance de l'hémoptysie et ses circonstances de survenue ; mais cette notion est d'interprétation délicate dans la mesure où une hémoptysie minime peut précéder un saignement massif. C'est dire l'importance de dépister les malades à risque grâce aux moyens d'imagerie comme la tomodensitométrie thoracique multi-détecteurs.

Les moyens thérapeutiques médicaux dont on dispose sont l'oxygénothérapie, la mise en place d'un abord veineux, les médications vasoconstrictrices, la correction d'éventuels troubles de la coagulation, les techniques endoscopiques (aspiration, instillations de drogues vasoconstrictrices), la ventilation assistée (intubation non sélective ou sélective), et les techniques de réanimation.

Les techniques angiographiques représentent un moyen thérapeutique qu'il convient d'utiliser à bon escient. Elles n'ont que peu ou pas de place en cas d'hémoptysie minime quand le scanner est normal. En revanche, les angiographies seront nécessaires dans les hémoptysies de grande abondance ou dans les formes cataclysmiques après contrôle des paramètres vitaux par les techniques de réanimation. Dans ces circonstances, la mortalité et la morbidité sont élevées, malgré les progrès du traitement médical seul ou si un traitement chirurgical est pratiqué en urgence. Une équipe expérimentée d'angiographistes joue un rôle primordial surtout quand le recours chirurgical n'est pas envisageable en raison de la diffusion de la maladie pulmonaire ou de l'état des fonctions respiratoires.

Les indications d'angiographie seront posées au cas par cas dans les saignements d'abondance moyenne ou récidivants, au cours de réunions de concertation pluridisciplinaire.

■ Embolisations broncho-systémiques

Lorsqu'il s'agit d'une affection localisée, l'embolisation broncho-systémique permet de traiter l'hémoptysie symptôme. L'indication d'une chirurgie d'exérèse de la zone pathologique peut se discuter dans un second temps si le traitement médical échoue et que des récides d'hémoptysies surviennent. C'est le cas des tumeurs opérables, des aspergillomes ou des foyers localisés de pneumonie chronique ou de dilatations des bronches. Le recours à la chirurgie s'impose également en cas d'atteinte des gros vaisseaux, ou en cas d'échec des moyens médicaux et des techniques d'embolisation.

En revanche, en cas d'affection chronique diffuse ou chez un patient à risque élevé pour une intervention chirurgicale, la technique d'embolisation nécessite, outre une prise en charge immédiate du premier épisode d'hémoptysie, une stratégie et une tactique à définir sur le long terme. En effet, le recours chirurgical étant non envisageable chez ces patients, des principes fondamentaux doivent être respectés pour ne pas rendre l'angiographie interventionnelle impraticable ou inefficace à long terme.

Principes généraux de l'embolisation bronchique

Ils sont les suivants.

- Elle doit être périphérique, le plus près possible de la zone « cible » pathologique où se situent l'hypervascularisation et les communications entre les deux circulations par shunt systémo-pulmonaire. Ce principe permet d'éviter le recrutement ultérieur d'autres pédicules artériels d'accès angiographique parfois plus difficile.

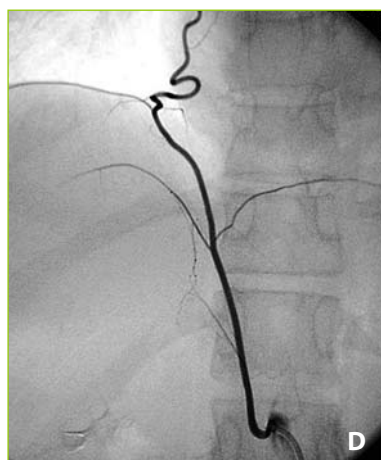
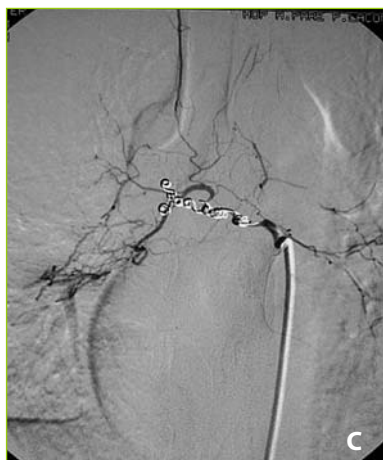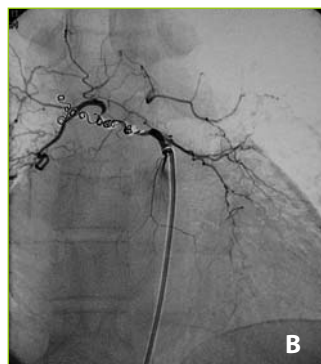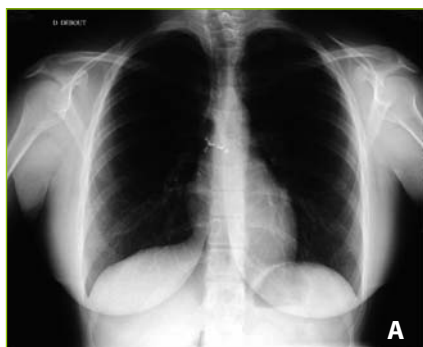- Elle ne doit pas être trop distale pour prévenir les complications ischémiques ou les nécroses de structures médiastinales ou pulmonaires (bronches, œsophage).

- Elle doit, autant que possible, respecter la partie toute proximale du pédicule principal alimentant directement la zone pathologique, repéré lors de la première artériographie, la « voie sacrée ». En effet, sa préservation doit être une règle essentielle en prévision d'une éventuelle récidence hémoptoïque. À défaut, on s'expose à la reprise en charge de la zone pathologique par un autre rameau du plexus broncho-médiastinal, de cathétérisme parfois plus difficile. Ce rameau se sera développé en raison de l'occlusion proximale du pédicule direct, et son repérage angioscanographique et angiographique peut s'avérer très difficile lors de la récidence d'hémoptysie (fig. 1).

- Le geste interventionnel vient après un bilan radiologique standard et surtout maintenant l'angioscanographie multi-coupes (6). Avec moins de 100 mL de produit de contraste iodé et grâce à une grande résolution temporelle et spatiale de l'examen angioscanographique multi-détecteurs, il apparaît

possible actuellement de repérer les artères bronchiques et leur origine, voire les pédicules alimentant l'artère spinale antérieure. De plus, la localisation du site du saignement est possible grâce aux signes parenchymateux, surtout si ceux-ci sont localisés. Aussi une telle technique d'imagerie peut faire concurrence à la fibroscopie bronchique dont le rôle est actuellement discuté à la phase aiguë d'une hémoptysie.

– Il convient de rappeler qu'il n'existe pas de parallélisme entre l'aspect artériographique et la détermination de la zone de saignement ; une seule exception à cette règle est la visualisation d'une extravasation de produit de contraste lors de l'injection, témoignant généralement d'une hémoptysie massive.



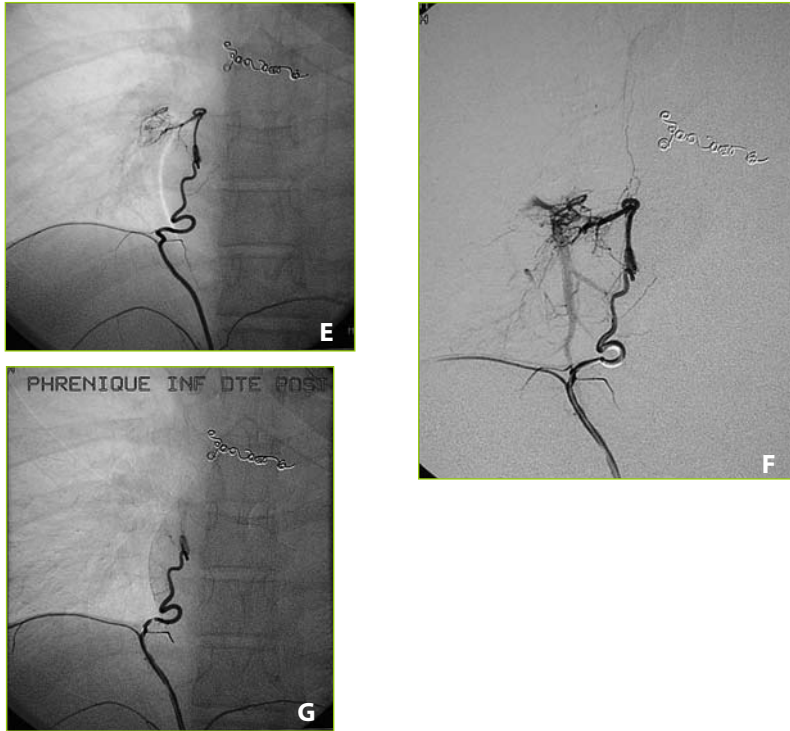


Fig. 1 – Une erreur à ne pas commettre, l’occlusion proximale de la « voie sacrée ». Récidive d’hémoptysies chez une femme jeune, 3 mois après embolisation proximale d’un tronc broncho-intercostal par une microspirale. Antécédents de maladie veineuse thrombo-embolique. **A.** Radiographie standard du thorax. La microspirale d’embolisation est visible. **B, C.** Artériographie bronchique droite démontrant la reperméabilisation partielle à travers la microspirale et le développement de multiples branches collatérales. L’artériographie broncho-intercostale montrant la reperméabilisation du pédicule embolisé, et le développement d’anastomoses multiples vers la cible pathologique, de calibre trop fin pour permettre une nouvelle embolisation par cette voie. La coronarographie est normale. L’artériographie broncho-systémique, incluant les opacifications de la mammaire droite, des troncs supra-aortiques, des intercostales ne détecte que de très fins rameaux non embolisables. **D, E.** La zone « cible » est reprise en charge et accessible par l’artère phrénique inférieure droite. **F, G.** Positionnement d’un micro-cathéter dans l’artère phrénique inférieure droite et opacification du shunt systémo-pulmonaire (**F**). Contrôle après embolisation par micro-sphères positionné le plus près possible de la « cible » (**G**).

Technique et agents d'embolisation

Ils sont très variés. Certains agents liquides ont été abandonnés comme l'alcool absolu qui provoque des nécroses étendues. Les colles biologiques (isobutyl-2-cyanoacrylate) ont été également à l'origine de nécroses et provoquent une obstruction proximale du pédicule. L'usage de thrombine mélangé à du produit de contraste a récemment montré son efficacité (7).

Les particules comme le spongel et la dure-mère ont été abandonnées car ils sont d'origine animale. Ils ont été remplacés par des produits synthétiques.

Les autres particules calibrées ou non calibrées en polyvinyl-alcool ou les microsphères sont utilisées de plus en plus souvent. Bien qu'il s'agisse de particules considérées comme non résorbables, la notion d'occlusion définitive est très controversée (8).

L'usage de ballonnets occlusifs ou de microspirales permet d'obtenir une obstruction proximale. Si cette obstruction est à éviter pour préserver l'accès principal à la zone pathologique ; en revanche, elle peut rendre service pour certains pédicules provenant d'artères à haut risque comme les artères coronaires ou certains troncs supra-aortiques. De même, des dispositifs de grand diamètre sont maintenant disponibles, du même type que ceux utilisés pour fermer les shunts intracardiaques.

Principes essentiels

Au plan technique, nous rappellerons quelques principes essentiels (9-12).

– En cas d'artère intercosto-bronchique impliquée dans une hyper-vascularisation systémique, un pédicule radiculo-médullaire doit être systématiquement recherché. Certaines branches destinées à la trachée ont un aspect angiographique similaire. Au moindre doute, le rameau en question doit être considéré comme un rameau spinal, et l'embolisation pourra être récusée ou sa technique adaptée (usage d'un micro-cathéter).

Par ailleurs, la zone pathologique se comporte comme un véritable « aspirateur » de sang, à partir des artères systémiques alentour, et ces artères sont anastomosées entre elles. C'est le cas principalement des intercostales et des troncs intercosto-bronchiques. Certaines peuvent ainsi circuler à contre-courant au profit de la zone d'hyper vascularisation systémique par un phénomène de vol artériel. Ainsi, lors de l'analyse dynamique des séquences, il convient de rechercher l'image d'un flux de lavage de sang non opaque provenant d'un territoire intercostal soumis à un phénomène de vol. Une telle image peut masquer la présence du rameau radiculo-médullaire qui représenterait un risque important lors de l'embolisation (13).

– En cas d'atteinte multi-pédiculaire, les techniques d'embolisation sont parfois prises en défaut. L'exemple des agénésies artérielles pulmonaires

est classique. L'hypervascularisation systémique est assurée par toutes les artères pariéto-thoraciques du côté atteint. L'embolisation d'un pédicule est immédiatement compensée par la reprise en charge du territoire correspondant par un ou plusieurs autres pédicules. Dans les agénésies, les hémoptysies parfois graves sont donc de gestion difficile d'une part en raison du caractère multi-pédiculaire bronchique et non bronchique de l'hypervascularisation, facteur majeur de récurrence après embolisation, d'autre part en raison du risque hémorragique lors de l'intervention chirurgicale.

– Un shunt systémo-pulmonaire peut être alimenté par un rameau coronarien atrial de l'artère circonflexe coronaire gauche ou de la coronaire droite. Son embolisation par micro-cathéter doit débiter par l'usage de microparticules non résorbables destinées à atteindre le territoire pulmonaire pathologique ; puis un agent d'occlusion définitif comme une micro-spire doit permettre l'interruption définitive du rameau atrial. Une telle technique permet d'éviter de recourir à une nouvelle embolisation par cette voie à haut risque angiographique.

– Les anévrismes bronchiques par hyperdébit surviennent lors d'hypervascularisations systémiques chroniques, et se développent aux dépens des artères bronchiques impliquées, généralement près de leur ostium. Ils ont une pathologie propre dominée par les ruptures médiastinales, pleurales ou bronchiques. La technique doit intégrer l'embolisation préalable des branches de sortie de l'anévrysme et du territoire distal broncho-pulmonaire ; sinon l'occlusion de l'anévrysme ne sera que temporaire et la reperméation est la règle.

On constate depuis quelques années l'usage croissant de micro-cathéters utilisés en coaxial dans la lumière d'un cathéter porteur. Ils permettent d'une part de pratiquer une embolisation au-delà de l'origine de pédicules dangereux, d'autre part de limiter l'embolisation à la zone de l'hémorragie telle qu'elle a été définie sur l'imagerie non invasive. Cette forte croissance de l'usage des micro-cathéters ne repose pas encore sur une supériorité démontrée en termes d'efficacité ou de baisse de morbidité des techniques d'embolisation. En revanche, un micro-cathéter permet la stabilisation du cathéter porteur dans la lumière souvent sinueuse d'une artère systémique.

En pratique, l'usage d'un produit de contraste non ionique est fortement recommandé pour prévenir les risques d'ischémie médullaire.

Résultats de l'embolisation broncho-systémique

Depuis les travaux originaux de Rémy, les résultats de l'embolisation broncho-systémique ont été publiés sur une large échelle (1, 9-11, 14, 15). Ils font ressortir une grande efficacité immédiate avec une technique rigoureuse mais également la possibilité d'échec immédiat ou de récurrence à plus ou moins long terme.

Les échecs immédiats vont de 10 à 25 % (12). Ces échecs peuvent découler :

- d'une origine artérielle pulmonaire de l'hémoptysie, dont la fréquence est estimée à environ 10 %. L'angio-TDM rend alors des services inestimables en précisant l'aspect des vaisseaux pulmonaires (images d'anévrisme ou de faux anévrisme), quelle que soit l'origine de sa vascularisation, systémique, pulmonaire ou mixte. L'angiographie en effet est parfois confrontée à une dualité circulatoire de la lésion artérielle pulmonaire, comme un anévrisme de Rasmussen (aspect d'occlusion fonctionnelle lors de l'opacification artérielle pulmonaire, par une reprise en charge systémique) ;

- des possibles anastomoses interbronchiques proximales, qui peuvent ne pas être décelées si le positionnement du cathéter d'embolisation se fait au-delà de la zone d'anastomose ;

- d'origine aberrante des artères broncho-systémiques, maintenant mieux reconnues par angio-TDM multi-coupes ;

- de la méconnaissance de pédicules non bronchiques qu'il convient de rechercher depuis la bifurcation carotidienne jusqu'aux artères rénales.

Les échecs retardés, c'est-à-dire ceux qui aboutissent à une récurrence d'hémoptysie dans les semaines qui suivent l'embolisation, sont estimés à 20 %. Il peut s'agir de la recanalisation de l'artère obstruée initialement par une particule résorbable, du recrutement d'autres pédicules, d'une embolisation incomplète ou de la progression de l'affection causale.

Au total, sur de larges séries, on constate un taux de récurrence qui avoisine 40 % à 5 ans, taux qui apparaît indépendant du type de particules d'embolisation utilisées et qui survient préférentiellement dans certaines affections comme la mucoviscidose ou les dilatations des bronches (14, 15).

Complications des embolisations broncho-systémiques

Elles sont vraisemblablement sous-évaluées car elles sont peu rapportées dans la littérature.

Parmi les complications ischémiques, il convient de souligner le risque d'ischémie médullaire, complication majeure. L'identification angiographique préalable de l'artère spinale antérieure est recommandée, mais elle est loin d'être systématique. Le piège lié à un phénomène de vol intercostal pouvant empêcher la détection angiographique du rameau spinal antérieur a déjà été évoqué (13).

Quant à l'ischémie myocardique, il convient d'en connaître toute la gravité. L'intrication du réseau coronarien et du réseau broncho-systémique est connue. Des artères coronaires normales ou pathologiques peuvent participer à une hypervascularisation systémique. De même, un réseau broncho-systémique peut contribuer à la perfusion coronarienne chez un patient ayant une

artériosclérose coronaire. Ces interconnexions, bien décrites par Matsunaga, surviennent de façon préférentielle au cours de maladie de Takayasu avec atteinte artérielle pulmonaire (16).

Les nécroses bronchiques et œsophagiennes sont exceptionnelles et leurs conséquences très lourdes. L'identification d'un rameau œsophagien est parfois difficile car il est très grêle et le flux de produit de contraste se fait de façon préférentielle vers le poumon. Dans tous les cas, l'embolisation d'une artère œsophagienne doit être évitée.

De même, l'ischémie broncho-pulmonaire est également sous-estimée, car peu symptomatique. On la découvre parfois lors des endoscopies post-embolisation ; la muqueuse bronchique apparaît pâle. Elle serait plus fréquente lorsque la taille des particules utilisées pour l'embolisation est inférieure à 325 µm. En pratique, l'usage de particules d'une taille supérieure ou égale à 500 µm est préconisé car celle-ci est supérieure à la taille des anastomoses broncho-pulmonaires et au réseau capillaire muqueux ou péribronchique. En cas de shunt antérograde, où les mailles anastomotiques systémo-pulmonaires sont parfois de gros calibre, le choix des particules doit tenir compte des images angiographiques.

Les douleurs thoraciques de post-embolisation, qui seraient le fait d'une ischémie médiastinale passagère, ont une fréquence qui oscille entre 3 et 10 %. Elles seraient liées à l'obstruction du plexus broncho-médiastinal. La symptomatologie évolue favorablement en quelques jours.

Le reflux de particules d'embolisation dans l'aorte est également sous-estimé car bien toléré ; l'usage de micro-cathéters pourrait en réduire l'incidence.

Les lésions traumatiques des artères bronchiques proximales ou de leur origine, voire les dissections localisées de l'aorte lors du cathétérisme et des embolisations, ont une fréquence qui se situe entre 1 et 5 %. Elles surviennent volontiers lors du contrôle angiographique post-embolisation. Les complications graves sont exceptionnelles (12).

■ Embolisations pulmonaires

L'embolisation pulmonaire est utilisée dans le traitement des lésions artérielles pulmonaires iatrogéniques, les pseudo-anévrysmes tumoraux ou infectieux, les vascularites comme la maladie de Behçet, et les shunts tumoraux comme dans le cancer bronchiolo-alvéolaire (17, 18).

Les lésions iatrogéniques des artères pulmonaires sont dominées par les ruptures occasionnées par l'usage des cathéters de Swan-Ganz (19). Les explorations hémodynamiques cardio-pulmonaires utilisent ce cathéter pour faire des mesures, du débit cardiaque par thermodilution, des pressions droites

et de la pression capillaire pulmonaire bloquée, reflet des pressions de remplissage des cavités gauches. Cette dernière mesure est faite dans une artère pulmonaire en gonflant à l'air un ballonnet de 10 mm situé à l'extrémité de ce cathéter, après repérage radioscopique de la position de l'extrémité du cathéter. En l'absence de repérage, c'est-à-dire au lit du malade, le ballonnet risque d'être gonflé dans une artère de très petit calibre, ce qui explique la rupture de l'artère lors de l'inflation, sources d'hémoptyxies massives, mortelles dans 50 % des cas. Dans les multiples observations rapportées, les auteurs insistent sur les circonstances favorisantes que sont l'HTAP et le traitement anticoagulant. Il nous paraîtrait plus opportun d'insister sur le respect des règles d'utilisation de ce type de cathéter, d'autant que son utilisation large est très discutée dans la littérature en raison, d'une part de la précision des mesures faites par des moyens non invasifs et, d'autre part, de la morbidité liée à son utilisation.

Le diagnostic de rupture iatrogénique d'une branche de l'artère pulmonaire se fait par l'anamnèse devant des hémoptyxies aiguës survenant brutalement en réanimation ou en peropératoire. Le diagnostic topographique est suspecté par la radiographie thoracique, et confirmé par le scanner, si les conditions hémodynamiques sont satisfaisantes permettant la réalisation de l'examen. Dans le cas contraire, regonfler le cathéter de Swan-Ganz peut être un geste salvateur (obstruction de la brèche artérielle), en même temps que le malade est transféré en salle d'angiographie. Le traitement par embolisation est d'autant plus facile que la lésion est distale. Cependant, comme pour l'embolisation des malformations artério-veineuses pulmonaires (MAVP), certains pédicules sont difficiles d'accès. La difficulté est maximale lorsque la rupture se situe dans une petite branche proximale, près du hile ou du tronc de l'artère pulmonaire.

Les pseudo-anévrismes tumoraux correspondent à une érosion extrinsèque de l'artère pulmonaire par une tumeur maligne. Les hémoptyxies qui en découlent peuvent être mortelles. À titre palliatif, une embolisation peut être proposée.

Les pseudo-anévrismes pulmonaires infectieux sont secondaires à une septicémie, une endocardite tricuspide ou à des embolies septiques d'origine veineuse périphérique. Les embolies septiques migreraient dans les vasa vasorum pulmonaires et favoriseraient l'atteinte intrinsèque de la paroi artérielle pulmonaire ; ils surviennent volontiers dans le cadre d'une toxicomanie intraveineuse. Les indications d'embolisation ne se posent que devant des hémoptyxies, en cas d'échec du traitement médical. Différent est le mécanisme de constitution des faux anévrismes par érosion infectieuse ou nécrotique extrinsèque d'un vaisseau pulmonaire, au sein d'une pneumopathie nécrosante comme la tuberculose ou l'aspergillose invasive. L'indication d'une embolisation préventive d'hémoptyxies massives se discute au cas par cas.

La maladie de Behçet se complique dans un tiers des cas de lésions artérielles et veineuses systémiques, et de vascularite pulmonaire, source de thromboses et de faux anévrysmes pulmonaires. Ces derniers sont grevés d'une mortalité de 50 % par hémoptysies foudroyantes liées à la fissuration bronchique ou pulmonaire des faux anévrysmes. L'embolisation pulmonaire a été utilisée avec succès dans les formes bilatérales où l'indication chirurgicale d'exérèse ne pouvait pas être retenue (20). Nous envisagerons les difficultés de la prise en charge des hémoptysies dans cette affection dans le paragraphe suivant.

L'embolisation pulmonaire est par ailleurs indiquée dans le traitement des MAVP en vue de prévenir leurs complications, parmi lesquelles figurent les ruptures. Les MAVP sont généralement d'origine congénitale ou héréditaire comme dans la maladie de Rendu-Osler-Weber (80 %), ou acquises (traumatiques, dans les syndromes hépatopulmonaires, les complications des anastomoses cavo-pulmonaires de Fontan et de Glenn, les schistosomiasés ou la maladie de Fanconi) (21-23).

Les MAVP se définissent comme une communication directe entre une artère et une veine pulmonaire, sans interposition d'un secteur capillaire. Elles engendrent trois types de complications : un shunt droit-gauche source d'hypoxémie réfractaire à l'oxygénothérapie et de polyglobulie ; des embolies cruoriques, septiques ou gazeuses de la grande circulation ; et des ruptures pulmonaires ou pleurales de la MAVP (hémoptysies, hémothorax). Ces complications sont dominées par les accidents vasculaires cérébraux (30 %), les abcès cérébraux (9 %) et les hémoptysies voire les hémothorax (10 %). La morbi-mortalité atteint 70 % dans les formes diffuses.

La grossesse (au cours du 2^e ou du 3^e trimestre), les voyages en avion et la plongée sous-marine sont des circonstances qui majorent le risque de rupture. La zone intermédiaire anévrysmale entre l'artère afférente et la veine de drainage a généralement une paroi extrêmement fine, très vulnérable en cas de variations de pressions thoraciques ou d'HTAP. Aussi, l'embolisation préventive est la règle en cas de désir de grossesse si la MAVP est connue.

Les observations d'embolisation en urgence pour rupture de MAVP sont exceptionnelles.

Parmi les traitements possibles des MAVP, l'embolisation à froid s'impose comme la technique de référence. Les indications chirurgicales sont en effet devenues rares, se limitant aux fistules très proximales, périhilaires, avec un pédicule afférent très court, voire exclusivement aux échecs de l'embolisation. Dans tous les cas, un traitement médical doit être prescrit dominé par l'antibioprophylaxie systématique en cas de geste pouvant générer des complications infectieuses (soins dentaires, infections ORL).

La technique de l'embolisation consiste à obstruer le ou les pédicules artériels pulmonaires afférents de la MAVP, dont le diamètre seuil minimal a

été empiriquement fixé à 3 mm. Dans les indications, on ne tient pas compte du diamètre du sac anévrysmal siégeant dans la zone intermédiaire entre l'artère afférente et la veine pulmonaire. Cette obstruction angiographique se fait immédiatement en amont de la communication artérioveineuse et du sac anévrysmal. Un cathétérisme hypersélectif de l'artère afférente est effectué par voie veineuse fémorale ; une angiographie sélective permet de faire le choix du meilleur agent d'occlusion en fonction de l'architecture de la MAVP. Le sac anévrysmal est souvent à paroi extrêmement mince et fragile et il convient d'éviter d'y positionner un cathéter pour prévenir une effraction traumatique. Cependant, dans certaines formes où le pédicule afférent est très court, certains auteurs ont proposé l'embolisation du sac anévrysmal lui-même.

Les résultats des embolisations des MAVP ont été publiés sur de très larges séries (21-23). Le succès initial est de l'ordre de 98 % avec une mortalité pratiquement nulle.

Dans les formes où les MAVP sont uniques ou multiples non diffuses, on peut obtenir la guérison mais avec certaines réserves : la croissance de fistules est possible car la maladie de Rendu-Osler est une affection évolutive, surtout lors de la puberté ou d'une grossesse. La reperméation secondaire d'un pédicule embolisé ou le recrutement de pédicules pulmonaires accessoires contigus à la zone d'embolisation peuvent conduire à la persistance ou à la réouverture d'une MAVP embolisée. Plus rarement, le développement secondaire de la circulation systémique compensant le territoire artériel pulmonaire embolisé peut conduire à une reperfusion de la MAVP.

La survenue retardée d'une reprise en charge du territoire embolisé est certainement sous-estimée. En effet, le contrôle radiologique après embolisation est classiquement fait par tomodensitométrie *non injectée*, ce qui risque de méconnaître une reperfusion de l'artère afférente, une recanalisation de la MAVP par des artères adjacentes ou une reprise en charge systémique du territoire embolisé. Cette revascularisation a été démontrée dans de rares observations grâce à l'IRM de perfusion. Mais cette constatation devra faire l'objet d'études prospectives utilisant notamment le scanner multi-détecteur, dont la résolution spatiale est meilleure que l'IRM. Même si la morbidité d'une telle reprise en charge est encore indéterminée, elle doit être prise en considération dans les volumineuses malformations complexes, principalement celles intéressant les bases pulmonaires. En effet, dans ces territoires le recrutement des pédicules transpleuraux ou transdiaphragmatiques apparaît fréquent. Dans ces circonstances, les indications thérapeutiques préventives d'hémoptysie ne sont pas connues.

■ Double embolisation bronchique et pulmonaire

Dans certaines affections (MAVP, maladie de Behçet, maladie de Takayasu ou la tuberculose), l'intrication entre l'atteinte artérielle pulmonaire et une hyper-vascularisation systémique est fréquente, soulevant des problèmes diagnostiques et thérapeutiques parfois très complexes en cas d'hémoptyxies. Le saignement est-il d'origine artérielle pulmonaire ou broncho-systémique ou mixte ?

Les techniques combinées d'angiographie interventionnelle artérielle pulmonaire et broncho-systémique n'ont été que rarement rapportées dans la littérature depuis le premier cas publié par Bredin (24).

Dans les MAVP ou les malformations vasculaires pulmonaires sans communication artérioveineuse

Une composante systémique est parfois présente. À titre curatif ou préventif d'une hémoptyxie, on peut être conduit à pratiquer une embolisation sur les deux circulations. Cependant, le choix du matériau d'embolisation systémique doit prendre en compte l'existence éventuelle d'une communication artérioveineuse pulmonaire. Une embolisation bronchique pourrait en effet se compliquer d'une migration de particules vers la veine pulmonaire et la circulation générale (25).

Dans la maladie de Behçet

Les mécanismes des hémoptyxies sont extrêmement complexes. On peut incriminer la vascularite pulmonaire, les thromboses, les embolies et les infarctus pulmonaires, l'hypertension artérielle pulmonaire, les faux anévrismes artériels pulmonaires, et l'hypervascularisation systémique compensant les obstructions artérielles pulmonaires. La rupture d'un faux anévrisme représente le risque le plus important (20).

La prise en charge thérapeutique est d'autant plus difficile qu'il est impossible de prévoir l'efficacité du traitement médical. Les résultats de la chirurgie sont décevants. Les seuls succès rapportés découlent de la chirurgie d'exérèse. L'évolution précoce des faux anévrismes vers la thrombose, après la mise en route du traitement médical, serait un argument en faveur d'une évolution favorable. Cependant, en cas d'anévrismes artériels pulmonaires multiples, pouvant s'intégrer dans un syndrome d'Hughes-Stovin (anévrismes artériels pulmonaires associés à une thrombose cave), l'évolution de chaque anévrisme paraît indépendante de celle des autres. Certains peuvent donc évoluer favorablement vers la thrombose, alors que d'autres se fissureront dans une lumière bronchique ou dans le parenchyme pulmonaire.

Les anévrismes artériels pulmonaires tronculaires, surtout s'ils sont multiples, bilatéraux ou s'ils s'accompagnent d'hypertension artérielle pulmo-

naire ne peuvent être traités par angiographie interventionnelle. En revanche, les autres formes peuvent donner lieu à une embolisation artérielle pulmonaire d'autant que les branches efférentes des faux anévrysmes sont souvent interrompues ou thrombosées ; si bien que l'embolisation n'a que peu d'incidence néfaste sur la vascularisation fonctionnelle pulmonaire.

La gestion multidisciplinaire des complications hémoptoïques de la maladie de Behçet est fondamentale, faisant intervenir les réanimateurs, les endoscopistes, les chirurgiens thoraciques et l'hémobiologiste. L'angio-TDM a une place déterminante pour contribuer à élucider le mécanisme des hémoptysies. L'augmentation de taille d'un faux anévrysme, la survenue d'une condensation ou d'images d'hyperatténuation péri-anévrysmale en verre dépoli, sont en faveur d'une évolutivité voire d'une fissuration. En pratique, si l'embolisation apparaît techniquement possible, c'est la première étape à pratiquer en cas d'hémoptysie massive résistant au traitement médical bien conduit.

En cas de récurrence d'hémoptysie après une embolisation satisfaisante des anévrysmes artériels pulmonaires, une origine broncho-systémique doit être envisagée (20). L'hypervascularisation systémique est souvent majeure, multipédiculaire avec des anastomoses profuses aussi bien transversales que verticales dans le médiastin. L'usage de particules non résorbables de grande taille (supérieure à 500 μm) est considéré comme préférable pour prévenir l'ischémie parenchymateuse chez ces patients dont le territoire vasculaire pulmonaire est déjà interrompu par les embolies, les thromboses ou la vascularite.

Dans la maladie de Takayasu

L'atteinte artérielle pulmonaire prend préférentiellement l'aspect de sténoses ou d'occlusions proximales prédominant à l'étage segmentaire. Les anévrysmes sont rares mais parfois très proches de ceux que l'on rencontre dans la maladie de Behçet. L'atteinte artérielle pulmonaire définit le type IV de la maladie.

Les hémoptysies peuvent découler soit d'un infarctus pulmonaire compliquant les lésions artérielles proximales, soit d'une hypervascularisation systémique compensant les sténoses proximales, soit des deux à la fois. On peut être amené à proposer un double geste d'angiographie interventionnelle visant à lever l'obstacle artériel pulmonaire par angioplastie et à emboliser les pédicules broncho-systémiques de reprise en charge. Le bilan artériel systémique doit obligatoirement inclure l'exploration des artères coronaires parfois impliquée dans ces hémoptysies.

Au cours de la tuberculose

Le radiologue interventionnel doit toujours conserver à l'esprit une possible origine artérielle pulmonaire des hémoptysies. Il peut s'agir soit d'une tuberculose aiguë provoquant une ulcération extrinsèque d'une petite branche

artérielle pulmonaire, soit d'un anévrysme de Rasmussen constitué au contact d'une caverne tuberculeuse (17). L'angio-TDM est déterminante pour mettre en évidence l'anomalie artérielle pulmonaire, d'autant qu'une exclusion fonctionnelle angiographique de l'anévrysme est possible en raison de la reprise en charge systémique.

Conclusion

L'intrication des deux circulations fonctionnelle et systémique pulmonaires, illustrée *in vitro*, se confirme en pathologie thoracique. La survenue d'une hémoptysie peut découler soit d'une origine artérielle pulmonaire, soit beaucoup plus souvent d'une HVPS, soit des deux à la fois. C'est la raison pour laquelle l'examen scanographique multi-détecteurs peut guider le radiologue vasculaire pour tenter de déterminer le siège, le mécanisme précis et la cause du saignement. L'embolisation broncho-systémique doit s'inscrire dans le temps en évitant à tout prix les techniques qui risquent de compromettre l'efficacité à long terme de l'embolisation, en particulier l'obstruction trop proximale de la voie d'accès vers la zone du saignement (« voie sacrée »).

Références

1. Rémy J, Voisin C, Ribet M *et al.* (1973) Traitement par embolisation des hémoptysies graves ou répétées liées à une hyper vascularisation systémique. *Nouv Presse Med* 2: 2060
2. Viamonte M Jr, Viamonte M, Camacho M, Liebow A (1989) Corrosion cast studies of the bronchial arteries. *Surg Radiol Anat* 11: 215-9
3. Deffebach ME, Charan NB, Lakshminarayan S, Butler J (1987) The bronchial circulation. Small but a vital attribute of the lung. *Am Rev Respir Dis* 135: 463-81
4. Butler J (1991) The bronchial circulation. *New Phys Sci* 6: 21-5
5. Rémy-Jardin M, Rémy J (1990) La vascularisation systémique non bronchique du poumon. *Rev Mal Resp* 7: 95-118
6. Khalil A, Fartoukh M, Tassart M, Parrot A, Marsault C, Carette MF (2007) Role of MDCT in identification of the bleeding site and the vessels causing hemoptysis. *AJR Am J Roentgenol* 188: W117-25
7. Vrachliotis T, Sheiman RG (2002) Treatment of massive hemoptysis with intra-arterial thrombin injection of a bronchial artery. *AJR* 179: 113-4

8. Tomashefski J, Cohen AM, Doershuk CF (1988) Long-term histopathologic follow-up of bronchial arteries after therapeutic embolization with polyvinylalcohol (Ivalon) in patients with cystic fibrosis. *Hum Pathol* 19: 555-61
9. Rémy J, Arnaud A, Fardou H, Giraud R, Voisin C (1997) Treatment of hemoptysis by embolization of bronchial arteries. *Radiology* 122: 33-7
10. Rapkin JE, Astafjev VI, Gothman LN, Grigorjev YG (1987) Transcatheter embolization in the management of pulmonary hemorrhage. *Radiology* 163: 361-5
11. Kato A, Kudo S, Matsumoto K *et al.* (2000) Bronchial artery embolization for hemoptysis due to benign diseases: immediate and long-term results. *Cardiovasc Intervent Radiol* 23: 351-7
12. Mesurolle B, Lacombe P, Barré O, Qanadli S, Mulot RO, Chagnon S (1996) Echecs et complications des embolisations artérielles bronchiques. *Rev Mal Respir* 13: 217-25
13. Mesurolle B, Lacombe P, Qanadli S, Barré O, Mulot R (1997) Chagnon S. Identification angiographique de l'artère spinale avant embolisation artérielle bronchique. *J Radiol* 78: 377-80
14. Barben J, Robertson D, Olinsky A, Ditchfield M (2002) Bronchial artery embolization for hemoptysis in young patients with cystic fibrosis. *Radiology* 224: 124-30
15. Rémy J, Lemaitre L, Lafitte JJ, Vilain MO, Saint-Michel J, Steenhouver F (1984) Massive hemoptysis of pulmonary arterial origin: diagnosis and treatment. *AJR* 143: 963-9
16. Matsunaga N, Hayashi K, Sakamoto I *et al.* (1993) Coronary to pulmonary artery shunts via the bronchial artery: analysis of cineangiographic studies. *Radiology* 186: 877-82
17. Rémy-Jardin M, Wattinne L, Rémy J (1991) Transcatheter occlusion of pulmonary artery circulation and collateral supply: failures, incidents and complications. *Radiology* 180: 699-705
18. Khalil A, Parrot A, Nedelcu C, Fartoukh M, Marsault C, Carette MF (2008) Severe hemoptysis of pulmonary arterial origin: signs and role of multidetector row CT angiography. *Chest* 133: 212-9
19. Mulot R, Jondeau G, Rezgui N *et al.* (1993) Embolisation percutanée des ruptures traumatiques de l'artère pulmonaire par cathéter de Swan-Ganz : trois observations. *Rev Imag Med* 5: 99-103
20. Lacombe P, Qanadli S, Jondeau G *et al.* (1997) Treatment of hemoptysis in Behçet syndrome with pulmonary and bronchial embolization. *J Vasc Interv Radiol* 8: 1043-7
21. Gossage JR, Kanj G (1998) Pulmonary arteriovenous malformations. A state of the art review. *Am J Respir Crit Care Med* 158: 643-61
22. Lacombe P, Lagrange C, Beauchet A, El Hajjam M, Chinnet T, Pelage JP (2009) Diffuse Pulmonary Arteriovenous Malformations in Hereditary Hemorrhagic Telangiectasia: Long-term Results of Embolization According to the Extent of Lung Involvement. *Chest* 135: 1031-7
23. Pelage JP, Lagrange C, Chinnet T, El Hajjam M, Roume J, Lacombe P (2007) Consultation Pluridisciplinaire Maladie de Rendu-Osler. Embolization of localized pulmonary arteriovenous malformations in adults. *J Radiol* 88: 367-76

24. Bredin CP, Richardson PR, King TKC *et al.* (1978) Treatment of massive hemoptysis by combined occlusion of pulmonary and bronchial arteries. *Am Rev Respir Dis* 117: 969-73
25. Lacombe P, Lagrange C, El Hajjam M, Chinet T, Pelage JP (2005) Reperfusion of complex pulmonary arteriovenous malformations after embolization: report of three cases. *Cardiovasc Intervent Radiol* 28: 30-5

Hémorragies de la sphère ORL

A. Varoquaux, F. Cohen, A. Jacquier, V. Vidal, J.-M. Bartoli
et G. Moulin

Les hémorragies de la sphère ORL sont de nature et d'étiologies différentes. Elles doivent être abordées selon le contexte clinique. Les progrès du matériel et des techniques de cathétérisme ont permis une très nette amélioration de la prise en charge quelle que soit la nature de cette hémorragie.

On distingue plusieurs types d'hémorragies de la sphère ORL en fonction de leur origine :

- les hémorragies d'origine nasale (épistaxis) qui peuvent être essentielles ou symptomatiques ;
- les hémorragies de la cavité buccale ou nasale liées à la présence d'une tumeur évolutive ou liée à une lésion post-radique ;
- les hémorragies liées à un traumatisme facial ;
- les hémorragies postopératoires par lésion artérielle peropératoire ou dans les suites, en particulier après laryngectomie ou amygdalectomie.

Ces différents types de saignement s'observent dans des conditions très différentes. Il peut s'agir parfois de saignements cataclysmiques qui nécessitent une prise en charge en extrême urgence. Dans tous les cas, la collaboration étroite avec l'équipe ORL et la présence d'un anesthésiste réanimateur et, au minimum, une sédation sont des facteurs d'amélioration de la prise en charge et donc des résultats de l'embolisation. Tous les patients auront bénéficié d'une information éclairée et loyale.

Épistaxis

■ Généralités

Il peut s'agir d'épistaxis essentielles. Elles sont cependant favorisées par un certain nombre de conditions comme l'hypertension artérielle, l'athérosclérose ou la prise d'un traitement antiagrégant plaquettaire ou anticoagulant. Elles peuvent survenir en dehors de tout antécédent ORL.

Les épistaxis symptomatiques traduisent la présence d'une cause locale ou générale. Il peut s'agir d'un trouble de l'hémostase profond lié à une affection hématologique, d'un traumatisme, d'une chirurgie ou d'une radiothérapie de la face, d'une anomalie vasculaire comme la maladie de Rendu-Osler, d'une tumeur développée dans les fosses nasales (angiofibrome naso-pharyngé par exemple). Le bilan de ces épistaxis symptomatiques comprend un scanner injecté du massif facial.

Quelle qu'en soit la cause, les épistaxis peuvent être graves et mettre en jeu le pronostic vital. Il est nécessaire au moment de la prise en charge de pouvoir apprécier l'abondance et la répétition de ces épistaxis, de faire un bilan d'ordre général et biologique (hémostase, NFS, groupage). En cas d'épistaxis grave, le patient doit être pris en charge en milieu ORL spécialisé.

La vascularisation des fosses nasales dépend de l'artère ethmoïdale antérieure pour 25 % de la muqueuse de la fosse nasale et des sinus de la face. Cette artère ethmoïdale antérieure est une branche de l'artère ophtalmique, elle-même branche collatérale de l'artère carotide interne homolatérale. L'artère sphéno-palatine, branche terminale de l'artère maxillaire interne, assure la vascularisation des 75 % restants. Les anastomoses sont fréquentes avec l'artère faciale homolatérale par l'artère infra-orbitaire et le réseau artériel controlatéral.

Prise en charge

■ Traitement local

Le traitement des épistaxis est d'abord local :

- compression manuelle lorsqu'il s'agit d'un saignement très antérieur ;
- tamponnement antérieur par mise en place de mèches (Meroce[®]) ;
- cautérisation endoscopique à la pince d'Agrifoglio avec décaillotage associé ;

- tamponnement postérieur par mise en place de mèches ou actuellement plutôt de ballonnets gonflables (par exemple Bivona® Portex™).

Les épistaxis graves sont essentiellement les épistaxis postérieures qui entraînent un saignement dans la cavité buccale et la fosse nasale. Elles doivent être traitées par tamponnement postérieur par sonde à double ballonnet. Cependant, ce tamponnement peut être inefficace dans un certain nombre de cas (25 à 52 % des cas selon les séries), nécessitant le recours à une chirurgie ou un traitement endo-vasculaire.

■ Traitement chirurgical

La chirurgie peut être utile en cas de saignement incontrôlé. Différents types de chirurgie sont disponibles :

- ligature de l'artère carotide externe au cou : c'est une technique abandonnée, sauf cas exceptionnel et qui coupe l'accès à une embolisation future ;
- ligature de l'artère maxillaire interne qui nécessite un abord vestibulaire : c'est une technique lourde mal adaptée à l'urgence ;
- ligature endo-nasale de l'artère sphéno-palatine qui consiste à clipper l'artère sphéno-palatine au niveau de son émergence du foramen sphéno-palatin dans la partie postérieure de la fosse nasale. Elle est efficace dans 75 à 85 % des cas (voire plus entre des mains très expérimentées). Ses limites sont la détérioration muqueuse rendant difficile la visualisation de l'artère ainsi que les saignements abondants liés à des troubles de la crase sanguine. Elle est réservée aux épistaxis unilatérales et idiopathiques ;
- ligature de l'artère ethmoïdale antérieure : elle est réalisée soit par abord chirurgical canthal interne, soit par voie endo-nasale. La technique endo-nasale est conjoncturelle, le plus souvent réservée aux épistaxis postopératoires. Le risque principal est celui de brèche ostéo-méningée. L'abord chirurgical est utilisé en cas d'épistaxis grave, post-traumatique.

En pratique, les épistaxis graves doivent être traitées par mise en place d'un tamponnement postérieur. En cas de persistance du saignement, de mise en jeu du pronostic vital ou dans un contexte étiologique très défavorable, elles seront traitées par voie chirurgicale :

- les épistaxis unilatérales hors trouble de la crase sanguine par ligature de l'artère sphéno-palatine par voie endo-nasale de première intention ;
- les épistaxis traumatiques par abord chirurgical de l'artère ethmoïdale antérieure par voie canthale ou par voie endo-nasale et ligature dans le même temps de l'artère sphéno-palatine par voie endonasale ;
- dans les autres cas, l'artériographie et l'embolisation seront indiquées.

■ Traitement endo-vasculaire

Les épistaxis essentielles antérieures ne sont du ressort de l'embolisation que s'il existe un échec du traitement symptomatique et du traitement chirurgical endo-nasal par ligature de l'artère ethmoïdale antérieure.

Les épistaxis postérieures sont une bonne indication de l'embolisation en cas d'échec de deux tamponnements postérieurs sur plus de 48 heures si la déglobulisation est importante (hémoglobulinémie inférieure à 8 g).

Technique de l'embolisation

L'abord est fémoral, avec mise en place d'un introducteur à valve puis cathétérisme sélectif de l'artère carotide primitive, interne et externe homolatérales au saignement (éventuellement controlatéral si le côté du saignement n'est pas identifié), puis microcathétérisme de l'artère à emboliser.

L'architecture artérielle et la zone de saignement doivent être identifiées sur les incidences de face et de profil. Les anastomoses avec le territoire artériel cérébral ou ophtalmique doivent être identifiées impérativement, ainsi que les anastomoses entre les artères sphéno-palatine et ethmoïdale antérieure *via* les artères turbinales et infra-orbitaire. Le cathétérisme nécessite un microcathétérisme de l'artère maxillaire interne puis de l'artère sphéno-palatine.

Le cathétérisme des artères à destinée cervicale (artère sous-clavière et ses branches) n'est pas nécessaire en cas d'épistaxis. En revanche, il est indispensable dans les autres causes d'hémorragie ORL, en particulier postopératoire, chez les patients laryngectomisés avec saignement au niveau de la canule de trachéostomie.

Les hémorragies à partir de l'artère ethmoïdale antérieure sont du domaine chirurgical et ne sauraient être traitées par voie endo-vasculaire en raison des dangers du cathétérisme de l'artère ophtalmique.

L'embolisation ipsi-latérale de l'artère sphéno-palatine est en générale suffisante dans plus de 80 % des cas. Elle peut être associée à une embolisation de l'artère faciale homolatérale, qui est très fréquemment anastomosée avec l'artère sphéno-palatine *via* l'artère infra-orbitaire et qui permet un taux de succès de 97 %.

En cas d'épistaxis bilatérale, les deux artères sphéno-palatines et faciales peuvent être embolisées.

Les autres branches de l'artère carotide externe peuvent reprendre en charge dans certains cas la terminaison de l'artère sphéno-palatine et de l'artère maxillaire interne par des anastomoses à contre-courant. Elles doivent alors être cathétérisées et occluses.

■ Matériel d'occlusion

Le matériel d'occlusion peut être soit des micro-particules, soit des micro-coils.

Les micro-particules non résorbables de calibre supérieur à 500 microns ont une efficacité excellente. Elles doivent cependant être évitées en cas d'anastomose entre le territoire sphéno-palatin et le territoire ethmoïdal antérieur, en particulier s'il existe une participation de ces deux territoires à l'épistaxis. Ces micro-particules peuvent être source de complications lors de l'embolisation de l'artère faciale. Leur utilisation nécessite une injection en flux libre et un contrôle scopique pour éviter tout risque de reflux et repérer les anastomoses qui se démasqueraient de façon secondaire.

La mise en place de micro-coils peut être une bonne alternative avec utilisation de micro-coils largable en flux libre. Leur positionnement devra être distal au contact de la lésion à emboliser.

L'utilisation de colles à visée biologique (Glubran 2® ou Histo-acryl®) ou de l'onyx est beaucoup moins fréquente et doit être réalisée par des opérateurs les maîtrisant bien.

■ Maladie de Rendu-Osler

La maladie de Rendu-Osler ou télangiectasie hémorragique héréditaire est une angiomatose de transmission autosomique dominante, du groupe des phacomatoses. Leur prise en charge s'effectue dans un cadre multi-disciplinaire. L'épistaxis est la manifestation clinique la plus fréquente avec des récides fréquentes. L'embolisation ORL sera réalisée par micro-particules, la plus distale possible, et en conservant les pédicules artériels vascularisant les fosses nasales pour permettre des embolisations répétées.

■ Tumeurs bénignes hypervasculaires en préopératoire

Il s'agit essentiellement des angio-fibromes naso-pharyngiens qui seront dévascularisés à titre systématique en préopératoire.

Ces angio-fibromes ont parfois une participation vasculaire importante venant de l'artère carotide interne. L'embolisation du territoire carotidien interne présente des risques neurologiques et doit être réservée à des centres hyperspécialisés. L'embolisation du territoire carotidien externe par micro-particules et micro-coils selon la même technique que les épistaxis doit être bilatérale si nécessaire. L'embolisation de l'artère sphéno-palatine est en général insuffisante et la dévascularisation nécessite l'embolisation de l'artère faciale et de l'artère pharyngée ascendante. L'embolisation de cette dernière artère

peut entraîner des paralysies des nerfs mixtes et sera prudente en préférant en préopératoire les micro-coils. Il peut exister des anastomoses avec le territoire vertébro-basilaire qui seront recherchées avec soin dès le temps artériographique diagnostique.

Dans le cadre de cette dévascularisation préopératoire, on préférera pour prévenir tout risque de complication à type d'embolisation hors cible, l'utilisation de micro-coils.

■ Hémorragies réfractaires en contexte carcinologique

Il peut s'agir d'envahissement vasculaire par une tumeur évolutive, de rupture artérielle post-radique, ou de lésion artérielle postopératoire (rupture du TABC ou d'une artère thyroïdienne ou laryngée après laryngectomie et lambeau de reconstruction).

Le problème est souvent de connaître l'évolutivité de la maladie. Il peut s'agir de saignements très abondants qui nécessitent une intervention en urgence. Il s'agit de lésion souvent de cathétérisme difficile compte tenu du caractère souvent athéroscléreux des patients, selon leur histoire clinique, et des anomalies artérielles liées à la radiothérapie. On peut observer une rupture de l'artère carotide primitive ou externe ou de ses branches dans la cavité buccale.

La couverture de la zone radique rompue par une endoprothèse couverte est la technique de choix mais nécessite l'embolisation préalable de la carotide externe afin d'éviter toute réalimentation à contre-courant de la zone hémorragique.

Fiche pratique

Traitement endovasculaire des épistaxis

Environnement

Équipe multidisciplinaire en salle de radiologie chirurgien ORL-anesthésiste-radiologue interventionnel

Indication

- Épistaxis postérieure réfractaire à 48 heures de traitement médical bien conduit
- Épistaxis sévère engageant d'emblée le pronostic vital

Évaluation de la situation du patient

Dans tous les cas :

Bilan biologique : TP TCA INR, NFS, plaquettes et groupage sanguin

Hémorragie contrôlée

Bilan étiologique et de faisabilité : angioscanner des troncs supra-aortiques avec étude de la crosse au polygone de Willis et TDM du massif facial

Instabilité hémodynamique non contrôlée par la réanimation :

Le traitement endo-vasculaire par embolisation ou chirurgical doit être discuté avec les chirurgiens ORL et les réanimateurs.

En salle

Patient en décubitus, têtère, sédaté, scopé, perfusé, informé, « rassuré »

Un opérateur, un aide opérateur et un manipulateur en salle

Anesthésiste-réanimateur pour sédation et anesthésie générale si besoin, surveillance et correction des paramètres hémodynamiques.

Sur la table d'angiographie

Introduceur à valve 6F. Discuter l'introducteur long 35 cm en fonction de la morphologie de l'axe artériel ilio-fémoral. Cathéter-guide 6F (type Envoy, 100 cm) sur guide hydrophile 0,35 (type Terumo) et valve anti-retour.

Microcathéter (d'au moins 135 cm) adapté aux agents d'embolisation à extrémité droite ou préformée (45° ou 90°) avec deux marqueurs radio-opaques si utilisation de coils à largage contrôlé. Micro-guides hydrophiles de courbure 45 et 90°. Les introducteurs, cathéters et micro-cathéters doivent être rincés et perfusés par poches à pression artérielle.

Dans le chariot en salle d'angiographie

Micro-coils adaptés au micro-cathéter

Micro-particules calibrées (Seringue luer-lock pré-remplie 500-700 µm)

Gélatine porcine hémostatique et résorbable (type Gelitaspon)

Cyanoacrylates, (type Histoacryl® ou Glubran 2®)

Éthylène vinyl alcohol copolymer (onyx), rarement utilisé dans le cadre de l'urgence.

Procédure « classique »

Abord artériel fémoral, introducteur à valve rincé et perfusé, cathéter guide rincé et perfusé :

- sériographies en carotide primitive après cathétérisme sélectif du côté de l'hémorragie, avec série longue pour l'étude du retour veineux jugulaire ;

- injection en sélective de l'artère carotide interne de face et profil (étude de l'artère ophtalmique, artère ethmoïdale antérieure) ;
- injection sélective de l'artère carotide externe de face et de profil en incluant les fosses nasales dans le champ ;
- rechercher la cible et repérer les anastomoses dangereuses : artère du foramen lacerum, branches clivales, artère vidienne, artère du foramen ovale, artère du foramen rotundum et au niveau de l'artère ophtalmique.

Utilisation d'emblée du couple micro-guide et micro-cathéter en laissant le cathéter guide à l'origine de l'artère carotide externe. Micro-cathétérisme hyper-sélectif de la cible (à défaut l'artère sphéno-palatine).

Utilisation du traçage artériel. Ne pas cathétériser au guide 0,035 les branches de la carotide externe pour éviter les phénomènes spastiques.

En cas d'anastomose dangereuse, placer le microcathéter au-delà de cette anastomose mais toujours envisager le risque de reflux pendant l'embolisation. Si nécessaire, réaliser une embolisation proximale (tronculaire) de l'anastomose dangereuse à l'aide de micro-coils avant l'utilisation des micro-particules.

En cas de spasme artériel, et pour permettre l'embolisation en flux libre, utilisation d'une infusion intra-artérielle *in situ* de dérivés nitrés (1 mg Risordan®) en accord avec l'anesthésiste réanimateur.

Embolisation toujours en flux libre le plus près possible de la cible sous contrôle scopique et respectant la « voie sacrée » de Pascal Lacombe. Les patients présentant une maladie de Rendu-Osler ne devraient plus être embolisés par des coils ou micro-coils (procédures d'embolisation répétées).

Des clichés angiographiques sont systématiquement réalisés en fin de procédure pour rechercher un collatéralité et une reprise en charge de la cible. En cas de reprise en charge de l'artère sphéno-palatine par l'artère faciale, celle-ci doit être embolisée par des microsphères ou des micro-coils très distaux (attention++ au risque de revascularisation de l'ophtalmique à contre-courant).

Laisser l'introducteur fémoral en place tant que le contrôle hémorragique n'est pas confirmé cliniquement par l'équipe ORL en salle d'angiographie.

Rupture carotidienne

Dans notre expérience, il s'agit surtout de rupture du tronc de l'artère carotide externe d'origine radique ou tumorale. Le traitement consiste en une embolisation des branches distales de la carotide externe (au-delà de la rupture pour éviter une reprise en charge a retro après la procédure), puis de la mise en place d'une endoprothèse couverte entre la carotide interne et la carotide externe dont le choix (diamètre et longueur) doit être soigneusement évalué. Elle requiert en général la mise en place d'un introducteur à valve long de 7 ou 8 Fr.

Récidive et complications

Le re-saignement précoce sera immédiatement traité par une reprise de l'embolisation avec étude des collatérales (ethmoïdale antérieure, carotide externe controlatérale). Les AVC en rapport avec une embolisation hors cible bénéficieront d'une prise en charge classique. Les neuropathies post-embolisation seront traitées par corticothérapie.

Radiologie interventionnelle vasculaire dans les traumatismes du bassin

F. Thony, M. Rodière, V. Monnin, M. Michoud et T. Martinelli

La pathologie traumatique ne cesse de croître du fait de l'augmentation de la pratique du sport de loisir. Elle représente actuellement la première cause de mortalité entre 25 et 40 ans. La prise en charge des hémorragies liées à ces traumatismes est de moins en moins chirurgicale et de plus en plus radiologique. Ceci est particulièrement bien illustré en pathologie pelvienne où l'embolisation est devenue le traitement de première intention des syndromes hémorragiques. Ces syndromes hémorragiques surviennent dans environ 2-10 % des traumatismes du pelvis (1-5). Ils engagent le pronostic vital du patient. La mortalité des traumatismes non hémorragiques du pelvis est de 3-10 % mais s'élève à 37-42 % lorsque ce traumatisme est compliqué d'une hémorragie (5-7). À l'heure actuelle, seule une prise en charge multidisciplinaire, rapide, rigoureuse permet de diminuer cette mortalité. La place de l'embolisation dans cette prise en charge est capitale, nécessitant une équipe de radiologie interventionnelle entraînée, disponible 24 heures sur 24.

Physiopathologie de l'hémorragie

L'anneau pelvien comprend un cadre osseux recouvert d'un plan musculo-tendineux et tapissé sur sa face interne par une nappe d'artères et de veines. Cette nappe est constituée par les vaisseaux iliaques primitifs, externes et par l'éventail des branches de division des artères et veines hypogastriques.

L'hémorragie est liée au saignement de l'os spongieux fracturé, aux lésions veineuses ou artérielles. Les lésions vasculaires sont en rapport avec les lésions osseuses et les déchirures musculo-tendineuses (8, 9). L'artère pudendale interne (honteuse interne) est fréquemment lésée dans les fractures des branches ilio-pubiennes et les lésions du plancher pelvien. L'artère obturatrice est lésée dans les fractures du cadre obturateur, mais avec une fréquence moindre que la pudendale interne. L'artère glutéale supérieure (artère fessière) est lésée dans les ruptures de l'arc postérieur car elle sort du pelvis à travers un défilé ostéo-musculaire étroit. De même, les artères sacrées latérales supérieures et moyennes sont souvent lésées dans les fractures du sacrum. Le risque de lésion vasculaire est d'autant plus important que la fracture pelvienne est instable (type B ou C de la classification de Tile, ou qu'il existe un diastasis interosseux de plus de 5 mm dans la classification de Young) (10, 11).

Le pelvis est un espace clos et non distensible ; toute augmentation de son volume se traduit par une augmentation de la pression tissulaire. Ainsi, un hématome sous-péritonéal induit une augmentation de pression du compartiment intra-abdominal qui peut atteindre plus de 30 mmHg (12). Cette augmentation de pression contribue à l'hémostase des lésions vasculaires, en particulier veineuses dont la pression est faible. La rupture ostéo-ligamentaire de l'anneau pelvien avec instabilité ainsi que l'ouverture de la paroi abdominale font chuter la pression intra-abdominale, expliquant le rôle bénéfique de la stabilisation pelvienne et le rôle délétère de la chirurgie d'hémostase dans les hémorragies pelviennes (7).

L'objectif de l'embolisation est d'occlure les artères du bassin ou les artérioles suffisamment en distalité pour faire chuter la pression dans les capillaires, sans être trop distale pour ne pas compromettre le réseau vasculaire de suppléance et aboutir à une ischémie avec nécrose. Elle a aussi un effet sur l'hémorragie veineuse par diminution de la pression sanguine afférente. L'embolisation doit être temporaire afin de restituer à court terme une vascularisation normale et ne pas laisser des séquelles ischémiques.

Gestion des patients

La gestion des patients atteints d'un traumatisme grave du bassin avec instabilité hémodynamique est un problème crucial pour un centre de traumatologie d'urgence. Les traumatismes graves du bassin peuvent être à l'origine de chocs hémorragiques majeurs responsables du décès du patient lorsque la perte sanguine est massive ou ne peut être compensée par remplissage, transfusion sanguine et correction de l'hémostase.

La chaîne médicale doit permettre un acheminement rapide du patient vers un centre disposant entre autres d'une équipe de radiologie interventionnelle, et le délai entre l'arrivée du patient à l'hôpital et l'embolisation ne doit pas idéalement excéder, dans les traumatismes graves, 30 minutes (7). La prise en charge de ces traumatismes graves du bassin à choc non compensé impose qu'à l'arrivée du patient, puissent être présents un anesthésiste réanimateur, un chirurgien senior et un radiologue interventionnel et ce, 24 heures sur 24.

Le bilan initial inclut l'examen clinique qui recherche des signes d'hématome pelvien et d'instabilité osseuse, un cliché radiographique de thorax et de bassin ainsi qu'une échographie abdominale pour rechercher la présence d'autres lésions traumatiques intra-abdominale éventuelles, ainsi que la présence d'un épanchement intrapéritonéal et sous-péritonéal. Ce bilan initial sommaire permettra de savoir si l'instabilité hémodynamique du patient est en relation avec un traumatisme pelvien isolé ou prédominant, nécessitant la mise en place d'un fixateur externe du bassin ou une embolisation artérielle.

La décision d'embolisation doit être précoce, car elle permet de limiter le remplissage et le volume de sang transfusé, diminuant ainsi le risque de complications (1, 13). Cependant, une indication d'embolisation portée trop précocement expose à une artériographie blanche. Si l'état du patient le permet, un bilan TDM corps entier est donc préférable. La découverte d'une extravasation de produit de contraste dans les parties molles sous-péritonéales, sur les coupes TDM après opacification, traduit une hémorragie artérielle, a une bonne valeur prédictive de la nécessité d'une embolisation (14) et permet par ce biais de diminuer le taux d'artériographies blanches (fig. 1).

Lorsque la fracture pelvienne est instable, une stabilisation du bassin par un clamp (15), par une ceinture de contention ou à défaut un drap serré (7), peut être réalisée sans retarder une éventuelle embolisation. Dans de nombreux cas, cette stabilisation pelvienne permet à elle seule d'obtenir l'hémostase.

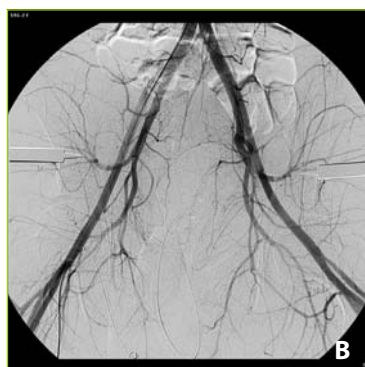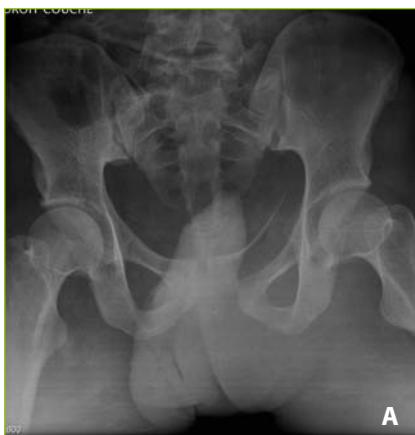En cas d'hémo-péritoine majeur sur une lésion d'un organe plein, le patient sera orienté vers le bloc chirurgical. Il faut garder à l'esprit qu'une laparotomie peut aggraver les lésions hémorragiques pelviennes (16) et donc, en cas de lésion hémorragique intrapéritonéale qui n'est pas majeure, une embo-

lisation pelvienne associée à une embolisation de lésions hémorragiques d'un organe intra-abdominal peut être préférable à une chirurgie première suivie d'une embolisation pelvienne (17). Un geste combiné d'embolisation de rate ou de foie avec une embolisation pelvienne doit être réalisé avec rapidité et donc par un radiologue interventionnel rompu à cette technique. Ces indications doivent être portées en concertation avec les équipes chirurgicales et de réanimation.

En cas de fracture ouverte, si l'hémorragie est extériorisée, le traitement doit être en premier lieu chirurgical par suture ou tamponnement. Ce n'est que dans un second temps qu'une embolisation sera indiquée s'il persiste une hémorragie.

En cas d'hémorragie gravissime avec état de choc ou arrêt cardiaque ou choc hémodynamique ne réagissant pas au remplissage, il est possible de stabiliser le patient par la mise en place d'un ballon d'occlusion intra-aortique, à l'aveugle ou sous contrôle scopique (18). L'occlusion de l'aorte permet de stabiliser l'hémodynamique du patient en cas d'hémorragie de localisation pelvienne, permettant ainsi le transport du patient vers la salle d'angiographie. Récemment, une technique du packing pelvien préperitonéal a aussi été rapportée mais elle implique une ouverture de la paroi abdominale et requiert souvent une embolisation complémentaire, ce qui témoigne d'une efficacité partielle (19).

L'embolisation ne se conçoit que dans un environnement de réanimation car l'efficacité de l'embolisation est illusoire si, parallèlement, une correction des troubles de l'hémostase, un réchauffement du patient et une correction de l'acidose métabolique ne sont pas mis en œuvre (7).



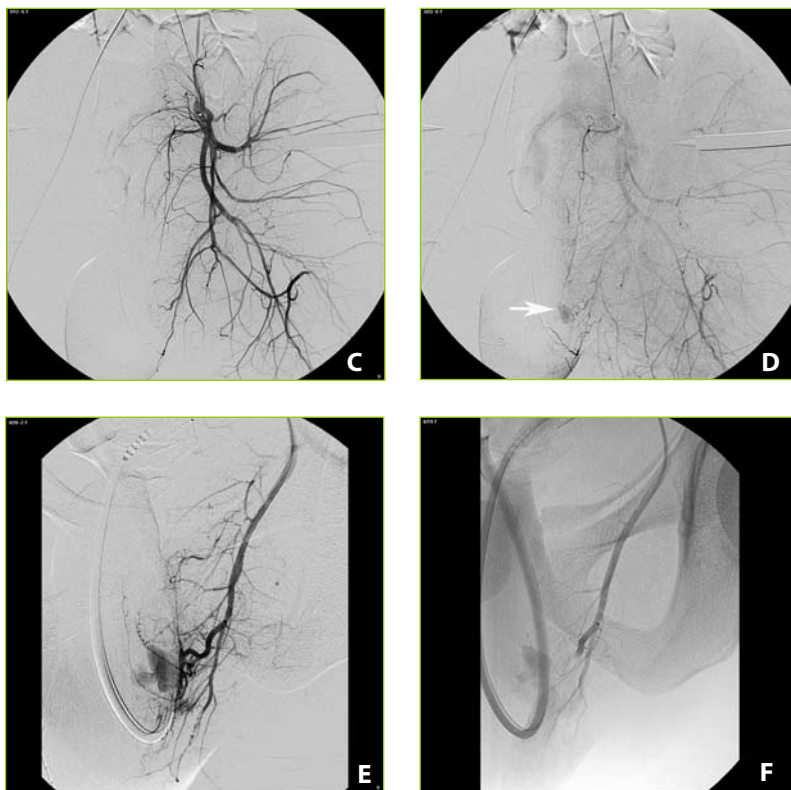


Fig. 1 – Patient âgé de 19 ans. Accident de la voie publique avec écrasement antéro-postérieur isolé du bassin. Choc hémorragique difficilement contrôlé. **A.** Radiographie de face du bassin : fracture en livre ouvert avec diastasis majeur de la branche ilio-pubienne gauche et disjonction sacro-iliaque. **B.** Artériographie par injection intra-aortique : pas d'extravasation de produit de contraste visible. **C-D.** Opacification en cathétérisme sélectif de l'artère iliaque interne gauche : extravasation de produit de contraste aux dépens de l'artère pudendale interne qui n'est pas visible au temps précoce (**C**) mais uniquement au temps tardif (**D**) (flèche). **E.** Opacification en cathétérisme suprasélectif de l'artère pudendale interne : fuite importante de produit de contraste aux dépens d'une branche supérieure de l'artère pudendale. **F.** Contrôle angiographique après embolisation suprasélective de la branche supérieure par fragment de gélatine.

Technique de l'embolisation

L'abord vasculaire a lieu par voie fémorale. Un abord unilatéral permet d'accéder à toutes les artères pelviennes, excepté les artères homolatérales épigastrique, circonflexe iliaque, pudendales externes supérieure et inférieure, et parfois

l'artère obturatrice lorsque celle-ci naît de l'iliaque externe (20). Un abord huméral peut être nécessaire en cas d'hématome inguinal bilatéral majeur.

Un introducteur à valve de petit calibre (4 French) est suffisant ; il sera laissé en place en fin de procédure pour n'être enlevé que 24 à 48 heures plus tard, après correction de l'hémostase et stabilisation hémodynamique complète et durable du patient.

Le temps diagnostique commence par une opacification globale après injection intra-aortique sous-rénale de produit de contraste. Cette série est nécessaire comme cartographie artérielle de référence et pour localiser le saignement, mais n'est pas suffisante car les foyers hémorragiques peuvent n'être vus qu'en opacification sélective (fig. 1b, c). Le second temps comprend donc une opacification en cathétérisme sélectif des artères hypogastriques et iliaques externes. Un cathétérisme suprasélectif des branches de troisième ou quatrième ordre ne sera utilisé qu'en cas de doute sur une localisation hémorragique car l'artériographie, lorsqu'elle est trop sélective, peut dévoiler des ruptures vasculaires parfois de très petite taille ou diffuses, qui n'étaient pas spontanément hémorragiques. Cette injection suprasélective doit donc être prudente.

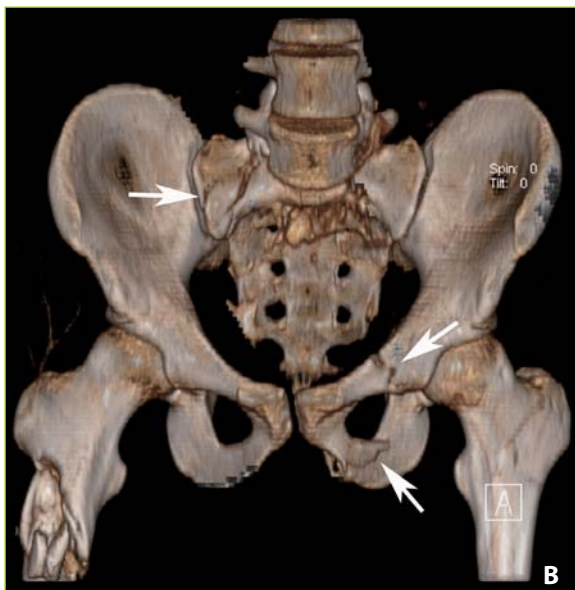
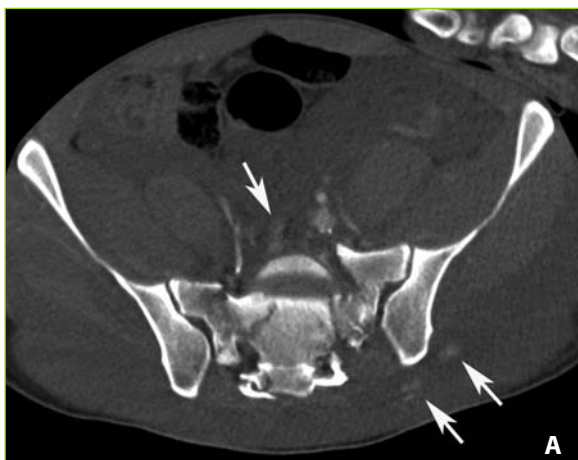Le signe angiographique le plus communément observé est une extravasation de produit de contraste de contour irrégulier, localisée sur de petites artéioles. Parfois, un faux anévrysme traumatique ou une fistule artério-veineuse témoignent de la lésion vasculaire traumatique. Rarement, une rupture vasculaire d'un gros tronc est à l'origine de l'hémorragie. Enfin, un arrêt brutal d'une artère témoigne d'une lésion artérielle sous-jacente spontanément occluse par vasospasme.

Le site d'embolisation dépend de la localisation de l'hémorragie et de l'état hémodynamique du patient. Si l'hémodynamique du patient est précaire et les artères spastiques, ou si l'hémorragie est diffuse, l'occlusion vasculaire sera proximale (fig. 2). Mais une embolisation proximale expose au risque de récurrence hémorragique lors de la levée du spasme artériel par migration des emboles. Si le foyer hémorragique est localisé et l'état hémodynamique contrôlé, l'embolisation peut être plus sélective afin de diminuer le risque de récurrence hémorragique et le risque de complications ischémiques (fig. 1).

L'embolisation utilise du matériel temporaire. En France, seules les gélamines résorbables d'origine porcine sont autorisées, utilisées sous formes d'éponges (Curaspon®, Healthcare, Zwanenburg, Pays-Bas). Ces éponges sont découpées en lamelles ou fragments de petite taille qui seront injectés à travers le cathéter. L'injection de gélatine sous forme de poudre ou de granulats (éponge râpée) est à éviter car elle entraîne une occlusion trop distale. Ces gélamines sont résorbables en 10 à 20 jours, avec une réaction inflammatoire minime. Les matériaux non résorbables tels que les microparticules et la colle sont à proscrire. Des spires métalliques (coils) peuvent être utilisées en cas de

plaie d'une artère proximale (car elles protègent du risque de récurrence hémorragique incontrôlable à la levée du spasme), lorsqu'une artère n'est accessible qu'à un microcathéter (car l'embolisation avec des fragments de gélatine est dans ce cas plus difficile), ou lorsque l'occlusion doit être très précise (risque de reflux) car leur largage est mieux contrôlé. Enfin, une plaie d'un axe iliaque primitif ou externe peut être traitée par endoprothèse couverte.

En fin de procédure d'embolisation, une angiographie globale après injection intra-aortique permet de s'assurer de l'absence de réactivation de foyers hémorragiques dans d'autres territoires.



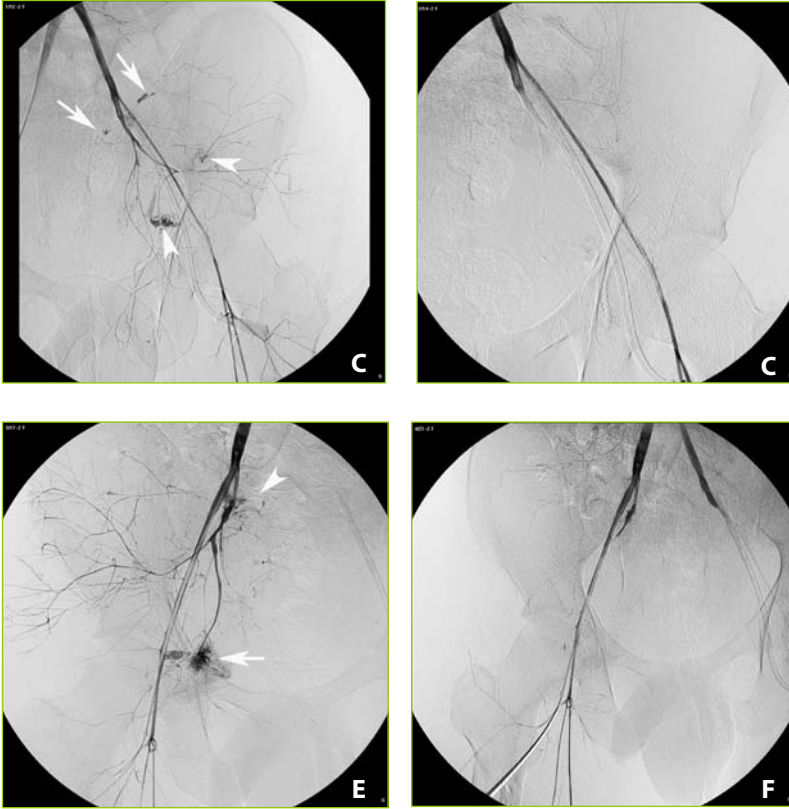


Fig. 2 – Patient âgé de 30 ans, accident de voiture. Traumatisme du bassin avec fracture par compression latérale. Choc hypovolémique contrôlé par transfusion. **A.** Coupe TDM pelvienne : fracture engrenée des deux ailerons sacrés et extravasation de produit de contraste dans l'espace présacré et les muscles fessiers (flèches). **B.** Reconstruction 3D VRT, vue antérieure : fracture de l'aileron sacré droit et des branches ilio- et ischio-pubiennes gauches (flèches). **C.** Artériographie, opacification de l'axe iliaque gauche : spasme artériel majeur et fuites de produit de contraste multiples, aux dépens de branches de l'artère glutéale supérieure (têtes de flèches), sacrée latérale et ilio-lombaire (flèches). **D.** Contrôle angiographique après embolisation du tronc de l'artère iliaque interne gauche. **E.** Opacification de l'axe iliaque droit : spasme artériel majeur et fuites de produit de contraste sur l'artère obturatrice (flèches) et les sacrées latérales (têtes de flèches). **F.** Contrôle artériographique après embolisation du tronc de l'hypogastrique gauche.

Résultats et complications

L'embolisation permet de tarir l'hémorragie dans 95 à 100 % des cas (1, 3, 4, 21). Une seconde procédure est parfois nécessaire car la levée du vasospasme après restauration d'une volémie satisfaisante peut réactiver des foyers hémorragiques, ou parce qu'il persiste un déficit de l'hémostase. Ce taux de réintervention est évalué à 5-22 % (5, 21, 22) soit après une artériographie blanche, soit après une embolisation initiale. Les facteurs prédictifs de cette réintervention sont un choc hémodynamique persistant (5, 22), l'absence d'autres lésions intra-abdominales et une acidose métabolique non compensée (5). Une étude récente (23) a mis en exergue le rôle du saignement veineux dans les chocs résistants à l'embolisation. Cependant, dans cette étude, la phlébographie était réalisée après occlusion de la VCI par ballon, augmentant ainsi la pression veineuse et dévoilant des lésions très probablement non hémorragiques spontanément. Les constatations de cette étude sont en contradiction avec les bons résultats de l'embolisation rapportés dans les autres séries.

La mortalité des patients embolisés varie de 18 à 50 % selon les séries (1, 3, 13, 24). Cette mortalité est en partie due aux lésions associées mais semble aussi corrélée au volume de transfusion avant embolisation (1, 13) et au délai avant embolisation (1, 3), ce qui souligne l'importance d'une prise en charge rapide de ces patients.

Le taux de complication est extrêmement faible dans les différentes grandes séries (0-2 %) (1, 21). Cependant, ces complications sont mal évaluées et donc probablement sous-estimées car elles passent au second plan chez un patient dont le pronostic vital est engagé. Elles peuvent être liées à l'abord artériel (thrombose, hémorragie), à l'injection de produit de contraste (insuffisance rénale aiguë), à l'embolisation par inadvertance de territoires non désirés (reflux de matériel) ou à l'ischémie consécutive à l'occlusion artérielle. Le syndrome post-embolisation (fièvre, douleurs, nausées, vomissements, hyperleucocytose) qui résulte de l'ischémie tissulaire est peu marqué dans les embolisations pelviennes car celle-ci est peu sévère après occlusion par fragments de gélatine. Des lésions de nécrose ischémique intéressant la vessie (25-27) ont été rapportées sous formes d'observations isolées. Hori (28) a décrit des impuissances associées à d'autres symptômes (dysurie, difficulté à la défécation) après embolisation de traumatismes pelviens, sans qu'une relation avec l'embolisation ait pu être établie. Il est en effet difficile de séparer les conséquences éventuelles de l'ischémie post-embolisation des lésions organiques traumatiques qui ne sont pas rares dans les traumatismes pelviens (6 % de lésions urétrales ou vésicales) (29). Une étude récente a montré que les séquelles sur la fonction sexuelle de l'homme n'étaient pas plus fréquentes lors de traumatismes pelviens traités

par embolisation que lors de traumatismes pelviens non embolisés (30). Des lésions ischémiques musculaires et cutanées ont été récemment rapportées dans deux publications, avec une incidence relativement élevée 7 % (31-33) lors d'embolisations des territoires glutéaux. La nécrose cutanée était retardée de plusieurs jours et survenait en regard des muscles fessiers et non des zones d'appui, avec une rhabdomyolyse biologique (CPK élevées) de plus d'une semaine et une hypodensité musculaire à bords nets sur le scanner. Ces complications n'ont pas été rapportées dans les autres séries mais doivent inciter à une embolisation pondérée des artères glutéales, surtout si la collatéralité d'origine fémorale (artère circonflexe fémorale) ou lombaire (artères lombaires) est par ailleurs compromise.

Conclusion

L'embolisation s'est imposée depuis plusieurs années comme le traitement de première intention des hémorragies artérielles au cours des traumatismes pelviens. Ce traitement est efficace et rarement compliqué mais il requiert une équipe de radiologie interventionnelle performante, disponible et intégrée au sein d'un centre de traumatologie d'urgence rompu à la gestion de ces traumatismes graves.

Références

1. Wong YC, Wang LJ, Ng CJ *et al.* (2000) Mortality after successful transcatheter arterial embolization in patients with unstable pelvic fractures: rate of blood transfusion as a predictive factor. *J Trauma* 49: 71-5
2. Sarin EL, Moore JB, Moore EE *et al.* (2005) Pelvic fracture pattern does not always predict the need for urgent embolization. *J Trauma* 58: 973-7
3. Agolini SF, Shah K, Jaffe J *et al.* (1997) Arterial embolization is a rapid and effective technique for controlling pelvic fracture hemorrhage. *J Trauma* 43: 395-9
4. Fangio P, Asehnoune K, Edouard A *et al.* (2005) Early embolization and vasopressor administration for management of life-threatening hemorrhage from pelvic fracture. *J Trauma* 58: 978-84; discussion 984
5. Shapiro M, McDonald AA, Knight D *et al.* (2005) The role of repeat angiography in the management of pelvic fractures. *J Trauma* 58: 227-31
6. Mucha P Jr, Welch TJ (1988) Hemorrhage in major pelvic fractures. *Surg Clin North Am* 68: 757-73

7. Heetveld MJ, Harris I, Schlaphoff G *et al.* (2004) Guidelines for the management of haemodynamically unstable pelvic fracture patients. *ANZ J Surg* 74: 520-9
8. Cryer HM, Miller FB, Evers BM *et al.* (1988) Pelvic fracture classification: correlation with hemorrhage. *J Trauma* 28: 973-80.
9. Ben-Menachem Y, Coldwell DM, Young JW, Burgess AR (1991) Hemorrhage associated with pelvic fractures: causes, diagnosis, and emergent management. *AJR Am J Roentgenol* 157: 1005-14
10. Tile M (1995) Fracture of the pelvis and the acetabulum. 2nd ed. Baltimore: Williams and Wilkins. 102-29
11. Young JW, Resnik CS (1990) Fracture of the pelvis: current concepts of classification. *AJR Am J Roentgenol* 155: 1169-75
12. Grimm MR, Vrahas MS, Thomas KA (1998) Pressure-volume characteristics of the intact and disrupted pelvic retroperitoneum. *J Trauma* 44: 454-9
13. Hagiwara A, Murata A, Matsuda T *et al.* (2004) The usefulness of transcatheter arterial embolization for patients with blunt polytrauma showing transient response to fluid resuscitation. *J Trauma* 57: 271-6; discussion 276-7
14. Yoon W, Kim JK, MD, Jeong YY *et al.* (2004) Pelvic arterial hemorrhage in patients with pelvic fractures: detection with contrast-enhanced CT. *Radiographics* 24: 1591-605; discussion 1605-6
15. Ganz R, Krushell RJ, Jakob RP *et al.* (1991) The antishock pelvic clamp. *Clin Orthop Relat Res* 267: 71-8
16. Renz BM, Feliciano DV (1995) Unnecessary laparotomies for trauma: a prospective study of morbidity. *J Trauma* 38: 350-6
17. Eastridge BJ, Starr A, Minei JP *et al.* (2002) The importance of fracture pattern in guiding therapeutic decision-making in patients with hemorrhagic shock and pelvic ring disruptions. *J Trauma* 53: 446-50; discussion 450-1
18. Martinelli T *et al.* (2005) Intérêt d'un ballon d'occlusion endoluminal aortique (BOEA) dans les chocs hémorragiques majeurs des traumatismes graves du bassin. In: *Journées Françaises de Radiologie*, Paris
19. Cothren C, Osborn PM, Moore EE *et al.* (2007) Preperitoneal Pelvic Packing for Hemodynamically Unstable Pelvic Fractures: A Paradigm Shift. *J Trauma* 62: 834-42
20. Daeubler B, Anderson SE, Leunig M, Triller J (2003) Hemorrhage secondary to pelvic fracture: coil embolization of an aberrant obturator artery. *J Endovasc Ther* 10: 676-80
21. Velmahos GC, Toutouzas KG, Vassiliu P *et al.* (2002) A prospective study on the safety and efficacy of angiographic embolization for pelvic and visceral injuries. *J Trauma* 53: 303-8; discussion 308
22. Gourlay D, Hoffer E, Routt M, Bulger E (2005) Pelvic angiography for recurrent traumatic pelvic arterial hemorrhage. *J Trauma* 59: 1168-73; discussion 1173-4
23. Kataoka Y, Maekawa K, Nishimaki H *et al.* (2005) Iliac vein injuries in hemodynamically unstable patients with pelvic fracture caused by blunt trauma. *J Trauma* 58: 704-8; discussion 708-10
24. Panetta T, Sclafani SJ, Goldstein AS *et al.* (1985) Percutaneous transcatheter embolization for massive bleeding from pelvic fractures. *J Trauma* 25: 1021-9

25. Sieber PR (1994) Bladder necrosis secondary to pelvic artery embolization: case report and literature review. *J Urol* 151: 422
26. Braf ZF, Koontz WW Jr (1977) Gangrene of bladder. Complication of hypogastric artery embolization. *Urology* 9: 670-1
27. Hietala SO (1978) Urinary bladder necrosis following selective embolization of the internal iliac artery. *Acta Radiol Diagn (Stockh)* 19: 316-20
28. Hori A (1991) Complications following transcatheter arterial embolization for massive hemorrhage associated with pelvic fracture. *Nippon Igaku Hoshasen Gakkai Zasshi* 51: 365-74
29. Demetriades D, Karaiskakis M, Toutouzas K *et al.* (2002) Pelvic fractures: epidemiology and predictors of associated abdominal injuries and outcomes. *J Am Coll Surg* 195: 1-10
30. Ramirez JI, Velmahos GC, Best CR *et al.* (2004) Male sexual function after bilateral internal iliac artery embolization for pelvic fracture. *J Trauma* 56: 734-9; discussion 739-41
31. Suzuki T, Shindo M, Kataoka Y (2005) Clinical characteristics of pelvic fracture patients with gluteal necrosis resulting from transcatheter arterial embolization. *Arch Orthop Trauma Surg* 125: 448-52
32. Takahira N, Shindo M, Tanaka K *et al.* (2001) Gluteal muscle necrosis following transcatheter angiographic embolisation for retroperitoneal haemorrhage associated with pelvic fracture. *Injury* 32: 27-32
33. Yasumura K, Ikegami K, Kamohara T, Nohara Y *et al.* (2005) High incidence of ischemic necrosis of the gluteal muscle after transcatheter angiographic embolization for severe pelvic fracture. *J Trauma* 58: 985-90

