


Dr. med. Mag. theol. Ryke Geerd Hamer

Tableau Scientifique de la Médecine Nouvelle Germanique



Nous en rêvons tous depuis 30 ans ...

**“La Germanische Heilkunde triumphera...
lorsque les crocus fleuriront”**



Amici di Dirk®
Ediciones de la Nueva Medicina S.L.

Tableau scientifique
de la
Médecine Nouvelle Germanique
(Germanische Heilkunde®)

du Dr en médecine, Titulaire d'une Maîtrise de théologie, Ryke Geerd Hamer

Les corrélations entre les trois feuillets embryonnaires et les Programmes Biologiques Spéciaux de la Nature (SBS) aux trois niveaux : Psychisme – Cerveau – Organe
Basés sur les 5 lois biologiques de la nature de la Médecine Nouvelle Germanique

Tableau scientifique de la Médecine Nouvelle Germanique (Germanische Heilkunde®)

Dr en médecine, titulaire d'une Maîtrise de théologie, Ryke Geerd Hamer
Diplômé de la Faculté de Médecine Interne

1^{ère} édition, Juin 2011

ISBN : 978-84-96127-51-7

Dépôt légal : S.966-2011

Traduction textes allemands en français : Andrée Sixt

Copyright © et ® du Dr. med. Mag, theol. Ryke Geerd Hamer

Tous les articles et graphiques publiés sont protégés. Tous droits réservés, en particulier le droit de reproduction mécanique, électronique ou photographique, le droit d'enregistrement et de traitement par systèmes électroniques comme Internet, bases de données, médias électroniques, informations par ordinateur, BTX ou autres, le droit d'impression dans des revues ou journaux, de conférences publiques, le droit de filmer ou de diffusion par la radio, la télévision ou la vidéo, même partielle, ainsi que la traduction en langues étrangères. L'utilisation des textes et des graphiques, même partielle, ou de quelconques parties de livres, par procédé photomécanique (photocopie, microcopie) ou autre moyen, n'est pas autorisée sans l'autorisation expresse de l'auteur.

Toute utilisation en dehors des limites étroites du copyright sans autorisation de l'auteur est interdite et passible d'une sanction.

A la suite d'impressions frauduleuses de mes livres, ainsi que d'éditions complètes mises en circulation et pour lesquelles j'ai dû intervenir en justice, je prie sincèrement tout un chacun de respecter mes droits.

Informations :

www.dr-rykegeerdhamer.com (site officiel et unique français)

www.universitetsandefjord.com

Email : andree.sixt@wanadoo.fr

Achat des publications :

Amici di Dirk® onlineshop : www.amici-di-dirk.com

Amici di Dirk® - Ediciones de la Nueva Medicina, S.L.

Apartado de correos 209

E-29120 Alhaurín el Grande

Málaga - España

Tel : (0034)-952 59 59 10

Fax : (0034)-952 49 16 97

Email : info@amici-di-dirk.com

Imprimé par : VAROPRINTER

Table des matières

Les 5 LOIS BIOLOGIQUES DE LA NATURE dans la « Germanische Heilkunde »	5
• 1 ^{ère} loi biologique naturelle : la loi d'airain du cancer	5
Les rails	5
• 2 ^{ème} loi biologique naturelle : la loi biphasique.	6
• 3 ^{ème} loi biologique naturelle : le système ontogénétique des SBS.	7
• 4 ^{ème} loi biologique naturelle : le système ontogénétique des microbes.....	10
• 5 ^{ème} loi biologique naturelle : la « quintessence »	12
Corrélation entre feuillets embryonnaires et cerveau.....	13
Cerveau organe.....	14
Latéralité.....	14
Masse conflictuelle.....	15
Utilisation du tableau.....	15
Caractéristiques des phases ca, pcl et Epi-crise (crise épileptique ou épileptoïde).....	16
ENDODERME : FEUILLET EMBRYONNAIRE INTERNE	19
TRONC CEREBRAL (Ja)	19
Le tronc cérébral et les organes sous sa dépendance.....	20
Tractus gastro intestinal et son appartenance aux feuillets embryonnaires.....	26
Constellations du tronc cérébral.	27
La grande révolution phylogénétique de l'individu - formation annulaire	28
Sortie des nerfs crâniens II -XIII du tronc cérébral	30
Les 6 qualités des organes digestifs innervés par le tronc cérébral	30
Les noyaux des nerfs du tronc cérébral dits nerfs crâniens.....	31
Hémi tronc cérébral droit = feuillet embryonnaire interne = endoderme (Ja d)	33
Hémi tronc cérébral gauche = feuillet embryonnaire interne = endoderme (Ja g)	43
MESENCEPHALE (Jb)	54
Moitié droite du mésencéphale = tronc cérébral (Jb d)	55
Moitié gauche du mésencéphale = tronc cérébral (Jb g)	56
MESODERME : FEUILLET EMBRYONNAIRE MOYEN	57
CERVELET (Oa) (mésoderme archaïque).....	60
Constellations du cervelet.....	61
Hémisphère droit = feuillet embryonnaire moyen = mésoderme du cervelet (Oa d)	63
Hémisphère gauche = feuillet embryonnaire moyen = mésoderme du cervelet (Oa g)	68
SUBSTANCE BLANCHE (Ob) (mésoderme récent)	73
Constellation de la substance blanche	76
Hémisphère droit = feuillet embryonnaire interne = mésoderme de la substance blanche (Ob d)	78
Hémisphère gauche = feuillet embryonnaire interne = mésoderme de la substance blanche (Ob g)	88
ECTODERME : FEUILLET EMBRYONNAIRE EXTERNE	99
CORTEX CEREBRAL (substance grise)	100
Latéralité	104
Homosexualité	105
Infarctus des artères et des veines coronaires	105

La grande révolution phylogénétique de l'individu - formation annulaire	106
Évolution de la sensibilité de l'épithélium pavimenteux dans le SBS	108
• Schéma de la sensibilité de l'épithélium pavimenteux du gosier	109
• Schéma de la sensibilité de l'épithélium pavimenteux « peau externe »	110
Aire corticale	111
• Aire corticale motrice somatique	112
• Aire corticale sensorielle	113
• Aire corticale post sensorielle + aire corticale basale	114
• Le centre péri insulaire complexe pour le rythme ventriculaire rapide (à gauche) et lent (à droite) ...	117
• Cortex pré moteur sensoriel avec la « fenêtre télépathique »	118
• Le cortex visuel	119
Les constellations du cortex cérébral	120
I Constellations corticales dans l'aire corticale pré motrice, sensorielle et post sensorielle	122
II Constellations dans l'aire du territoire	123
• La balance	124
III Constellation corticale dans l'aire du cortex visuel	133
IV Constellations corticales spéciales au niveau des relais du diabète, du thalamus, des conflits auditifs et olfactifs	137
• SBS AVEC ULCÉRATIONS EN PHASE ca (Ra)	140
Hémisphère cérébral droit = feuillet embryonnaire externe = ectoderme (Ra d)	141
Hémisphère cérébral gauche = feuillet embryonnaire externe = ectoderme (Ra g)	157
• SBS AVEC ALTÉRATION FONCTIONNELLE EN PHASE ca (Rb)	174
Hémisphère cérébral droit = feuillet embryonnaire externe = ectoderme. (Rb d)	175
Hémisphère cérébral gauche = feuillet embryonnaire externe = ectoderme. (Rb g)	181
Terminologie de la Médecine Nouvelle Germanique (Germanische Heilkunde)	168
Index	169
Bibliographie	204

Les 5 lois biologiques de la nature de la Médecine Nouvelle Germanique

1^{ère} LOI BIOLOGIQUE DE LA NATURE : La loi d'airain du cancer

1^{er} CRITERE : Tout programme Biologique Spécial Bien-fondé de la nature (SBS) débute par un DHS (Dirk Hamer Syndrom), c'est-à-dire par un très gros choc extrêmement aigu et dramatique vécu de façon conflictuelle, inattendue, dans l'isolement, qui se déroule simultanément aux trois niveaux : psyché, cerveau, organe.



Cette photo tirée d'un journal sportif lyonnais, nous montre un gardien de but surpris à « contre-pied » et regardant d'un air consterné le ballon rouler tout doucement vers le côté gauche du but. Il s'était attendu à voir arriver le ballon de l'autre côté.

Au sens figuré, c'est une constellation semblable que nous trouvons lors du DHS, le choc conflictuel qui surprend le patient à contre-pied. En effet, une situation conflictuelle, à laquelle il aurait pu s'attendre ne lui aurait pas provoqué de DHS.

De même qu'un gardien de but est capable de fournir les parades les plus fantastiques en dégageant du poing le ballon vers le coin le plus extrême du but -à condition qu'il se dirige bien dans la direction où il l'attend-, de même nous sommes tous capables de supporter moult conflits sans tomber malades, pourvu que nous ayons le temps de nous y préparer.

2^{ème} CRITERE : Au moment du DHS, le conflit biologique détermine aussi bien la localisation du SBS au cerveau appelée Foyer de Hamer (HH), que la localisation au niveau de l'organe.

Il se produit alors une modification organique en fonction de l'organe affecté. (Tumeurs, nécroses, ulcères, altérations fonctionnelles).

3^{ème} CRITERE : Le SBS se déroule de façon synchrone aux trois niveaux (psyché – cerveau – organe) à partir du DHS jusqu'à la solution du conflit (conflictolyse = CL) y compris l'Epi-crise (crise épileptique/épileptoïde) qui est le point culminant de la phase pcl de réparation et de retour à la normale !

Les RAILS

Nous avons l'habitude de tout intellectualiser. La compréhension des lois biologiques devient rapidement accessible, si nous nous remettons à les vivre en terme biologique. Les rails sont des aspects complémentaires du conflit en relation avec un DHS, autrement dit, ce sont les circonstances qui sont associées au DHS à la seconde où celui-ci se produit.

Lorsqu'une personne vit un conflit biologique suite à un DHS, c'est non seulement le conflit lui-même qui est engrammé à l'instant du DHS, mais également des circonstances précises. La personne ne ressent pas seulement le choc conflictuel aigu et dramatique au moment du DHS comme un flash momentané, mais elle y associe également des sons, des odeurs, des sensations variées, des goûts, des personnes, des animaux, des lieux ou des couleurs précises et ces images vont perdurer pratiquement à vie. .

Par la suite, dès que l'une de ces impressions réapparaît, l'ensemble du conflit peut se réactiver sous forme de récurrence. Cela signifie qu'en dehors du rail véritable du DHS, il y a également des rails secondaires, c'est-à-dire des circonstances accompagnantes essentielles que la personne a gardées en mémoire au moment du DHS.

Il est bon de savoir que l'écheveau de ces rails secondaires nous ramène toujours au rail principal. C'est la raison pour laquelle nous l'appelons le rail.

De nos jours, sous l'influence de notre civilisation cultivée, nous considérons cette "idée du rail" tout simplement comme "une pseudo-maladie", que nous nommons : allergie.

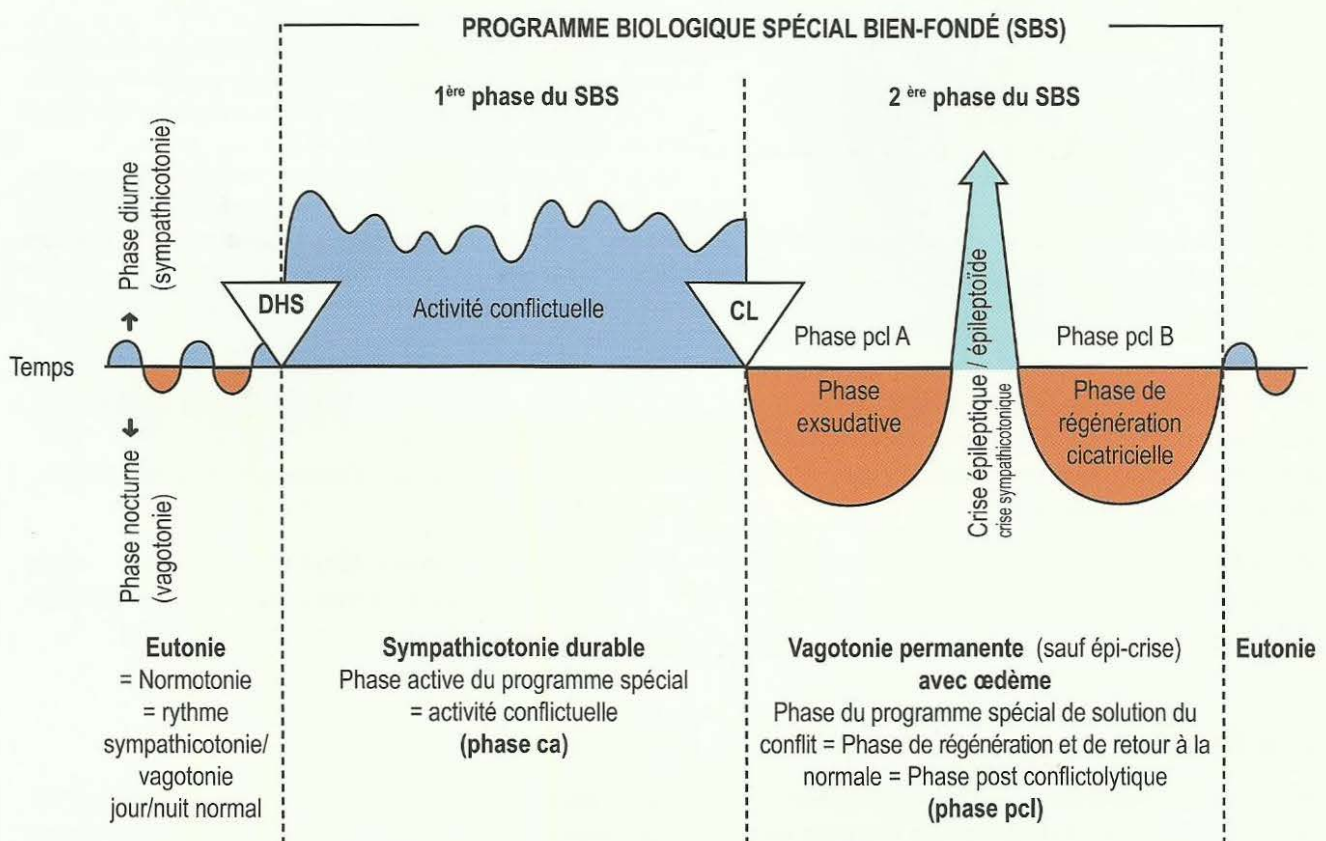
Dans la Médecine Nouvelle Germanique, cela signifie qu'à la suite d'un premier conflit biologique, un patient (humain ou animal), se replonge très facilement dans le rail à l'occasion d'une récurrence. Auquel cas, une seule composante du conflit initial ou des conflits secondaires suffit à provoquer la récurrence de l'ensemble du conflit.

De telles récurrences dépassent notre compréhension intellectuelle. Nous ne pouvons que les saisir intuitivement et les éviter.

Ces connaissances ne sont pas faciles à transmettre, c'est pourquoi nous devons appréhender cette toute nouvelle dimension de la pensée, comme une sorte de "saisie biologique intuitive". Les conflits biologiques nous ramènent toujours à la réalité. Animaux ou humains, quel que soit le conflit, il s'agit toujours d'une question de vie ou de mort.

2^{ème} LOI BIOLOGIQUE DE LA NATURE : La loi biphasique

Tous les programmes Biologiques Spéciaux Bien-fondés (SBS) ont deux phases dans la mesure où il y a solution de conflit (Conflictolyse = CL).



Dans la médecine d'école nous connaissons le système nerveux involontaire avec ses deux opposés :

- le nerf de l'activité = le sympathique ➤ régule les fonctions corporelles au cours de l'état de veille (travail, sport, stress). (sympathicotonie)
- le nerf du repos = le vague ➤ régule les fonctions corporelles du repos, de la détente et de la récupération. (vagotonie)

Dans le rythme jour / nuit normal, ces deux formes se répartissent de façon égale, comparable au pendule d'une horloge. C'est l'état idéal dans lequel nous nous sentons bien et en bonne santé (schéma ci-dessus colonne gauche).

J'ai constaté que suite à un choc conflictuel (DHS), le corps se « branche » automatiquement en stress permanent. Chacun peut observer le phénomène sur lui-même. Lors d'un DHS l'énervement est extrême, instantanément nous présentons les symptômes suivants :

mains froides, perte d'appétit, augmentation du rythme cardiaque, et respiratoire. Sans cesse obnubilés par

nos pensées tournant autour du problème conflictuel en stress permanent, nous sommes à présent en « phase froide », dite de « conflit actif ». Même la nuit c'est le « sympathique » qui commande: nous dormons mal ou pas du tout (schéma ci-dessus, 2^{ème} colonne).

Avec la solution du conflit (CL) débute la 2^{ème} phase, la phase de solution ou de réparation : mains chaudes, appétit, fatigue, fièvre, mal de tête et inflammation. Cette phase de réparation = vagotonie permanente, appelée aussi « phase chaude », dure au moins aussi longtemps que la phase de conflit actif.

A mi-chemin, la phase de réparation (phase pcl) est interrompue par la crise de réparation, « crise épileptique / épileptoïde » appelée aussi « crise de réparation sympathicotonique », (schéma ci-contre, 3^{ème} colonne).

La crise épileptique est la phase la plus critique de tout le SBS. Les crises les plus connues sont la crise de spasmes épileptiques et l'infarctus du myocarde.

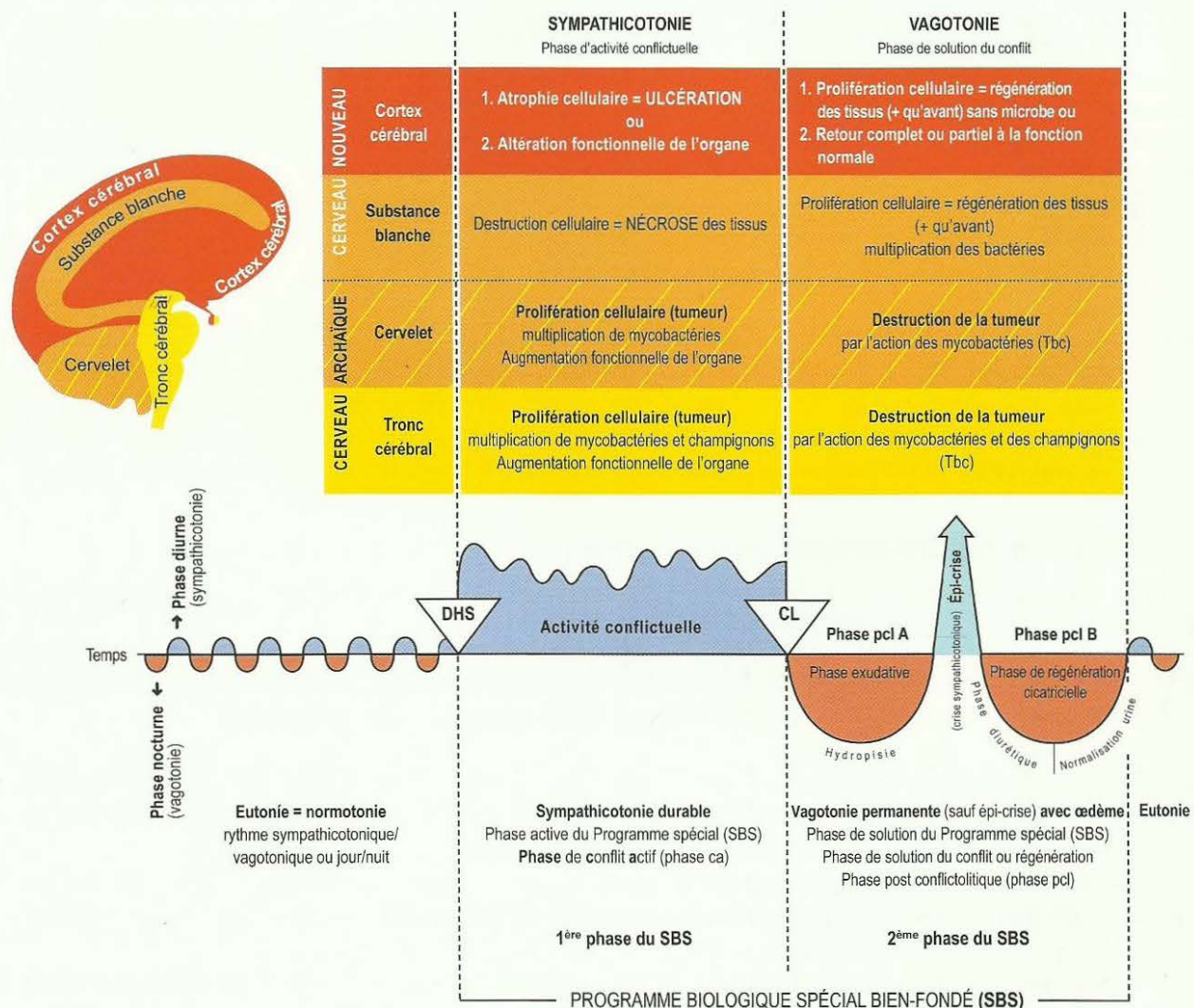
Durant ces « jours froids », nous revivons souvent le conflit en accéléré, tant au niveau de l'esprit que du corps, c'est-à-dire que nous retombons en sympathicotonie. Lors de cette crise, la tendance s'inverse à nouveau vers l'état normal. Les rétentions liquidiennes au niveau cérébral et organique sont évacuées, c'est pourquoi cette « Epi-crise » est suivie d'une crise de diurèse.

Les symptômes de « maladie » surviennent pratiquement toujours au cours de la 2^e phase du SBS, c'est-à-dire de réparation, (rhume, toux, inflammation, exanthème dermique, etc.).

Dans la plupart des SBS, la phase active passe inaperçue.

3^{ème} LOI BIOLOGIQUE DE LA NATURE :

Le système ontogénétique en tant que Programme Biologique Spécial Bien-fondé de la nature (SBS). SBS avec augmentation cellulaire en phase ca (cancer) et SBS avec réduction cellulaire ou altération de la fonction en phase ca. La "Boussole" de la Médecine Nouvelle Germanique.



Du point de vue de la médecine d'école, toute prolifération cellulaire est "tumeur". Cette interprétation est fausse.

En m'appuyant sur la 1^e et la 2^e Loi Biologique (biphasique) de la Germanique, ainsi qu'avec l'aide de l'embryologie, j'ai découvert la 3^e Loi Biologique de la Médecine Nouvelle Germanique. Cette loi nous permet de comprendre pourquoi il y a deux sortes de proliférations cellulaires.

Nous distinguons :

- la prolifération cellulaire des tissus régi par le cerveau archaïque dans la phase de conflit actif, c'est-à-dire du tissu en plus (tumeur)
- la prolifération cellulaire des tissus régi par le cerveau récent, dans la solution du conflit, c'est-à-dire la régénération des nécroses et des ulcères issus de la phase ca. Tumeur = régénération cellulaire.

En outre, j'ai découvert que chaque type de tissu est régi par une zone précise du cerveau et que les différents tissus réagissent à des conflits très précis, soit par une croissance, une destruction cellulaire ou une altération fonctionnelle au niveau de l'organe.

Voici un bref résumé des corrélations que j'ai établies entre les feuillets embryonnaires et les trois niveaux, psyché, cerveau, organe.

Feuillet embryonnaire interne (endoderme)

1. Corrélation non croisée tronc cérébral-organe (pas de latéralité)

De même que pour le "cerveau-organes", la partie la plus archaïque de notre "cerveau-tête" est le tronc cérébral. Pour l'essentiel, c'est lui qui régit l'ensemble du tractus intestinal (à l'exception des parties ectodermiques qui ont migré plus tardivement) et de ses organes annexes comme par exemple, les alvéoles, le foie, le pancréas, l'utérus, la prostate, les tubes collecteurs du rein ou les glandes salivaires.

Conflits dits du "morceau"

Pour les plus anciens conflits archaïques de notre organisme, il s'agit toujours du morceau, plus précisément, de réussir à l'attraper, l'avaler, le mobiliser, le digérer et finalement pouvoir évacuer l'excrément. Exemples : le "morceau auditif" correspond à l'information, le "morceau d'air" (la respiration), le "morceau de nourriture" (la digestion, l'évacuation du morceau d'excrément), la retenue du "morceau d'eau" dans le cas du conflit existentiel ou du réfugié.

Biphasique au niveau organique avec évolution synchrone aux niveaux psychique, cérébral et organique :

- phase de conflit actif (phase ca) : tumeur (tissus en plus),
- phase de conflit résolu (phase pcl) : tuberculose (tissus en moins).

2. Le mésencéphale, corrélation non croisée (pas de latéralité)

Muscles lisses (partie du tronc cérébral). Organes d'exception, dans l'aire de transition entre le tronc cérébral et le mésoderme de la substance blanche cérébrale. Les muscles archaïques prolifèrent en phase active comme le myome par exemple, mais il n'y a pas de réduction en phase pcl. L'épi-crise de la musculature archaïque lisse est tonique et la musculature striée est clonique, mais en réminiscence archaïque elle est tonico-clonique.

Feuillet embryonnaire moyen (mésoderme)

Corrélation croisée cervelet-organe (latéralité déterminante)

Les organes appartenant au mésoderme (tout ceci étant naturellement établi de la façon la plus exacte du point de vue de l'histoire de l'évolution), doivent être divisés en deux grands groupes, le mésoderme archaïque (régi par le cervelet) et le mésoderme nouveau (régi par la substance blanche du cerveau).

1. Le mésoderme archaïque (régi par le cervelet) : tissu sous cutané (chorion), dont une partie des glandes mammaires, la plèvre, le péritoine, le péricarde. Conflits : attaque contre l'intégrité. Biphasique au niveau organique (avec évolution synchrone aux niveaux psychique et cérébral) :

- phase de conflit actif (phase ca) : tumeur (tissu en plus),
- phase de conflit résolu (phase pcl) : tuberculose (destruction de la tumeur).

2. Le mésoderme récent (régé par la substance blanche du cerveau) : névroglie, tissu conjonctif, squelette, muscles striés, ganglions lymphatiques, vaisseaux sanguins et lymphatiques, parenchyme rénal, parenchyme ovarien, parenchyme testiculaire, corps vitré de l'œil (en partie ectodermique).

Conflits : dévalorisation de soi. Biphase au niveau organique (avec évolution synchrone aux niveaux psychique et cérébral) :

- phase de conflit actif (phase ca) : nécrose (tissu en moins),
- phase de conflit résolu (phase pcl) : réparation de la nécrose (tissu en plus, à la fin il y a plus de tissu qu'auparavant).

Feuillet embryonnaire externe (ectoderme)

Corrélation croisée cortex cérébral-organe (latéralité déterminante)

Les parties de notre organisme appartenant à l'ectoderme doivent être divisées en deux grands groupes régis par le cortex cérébral :

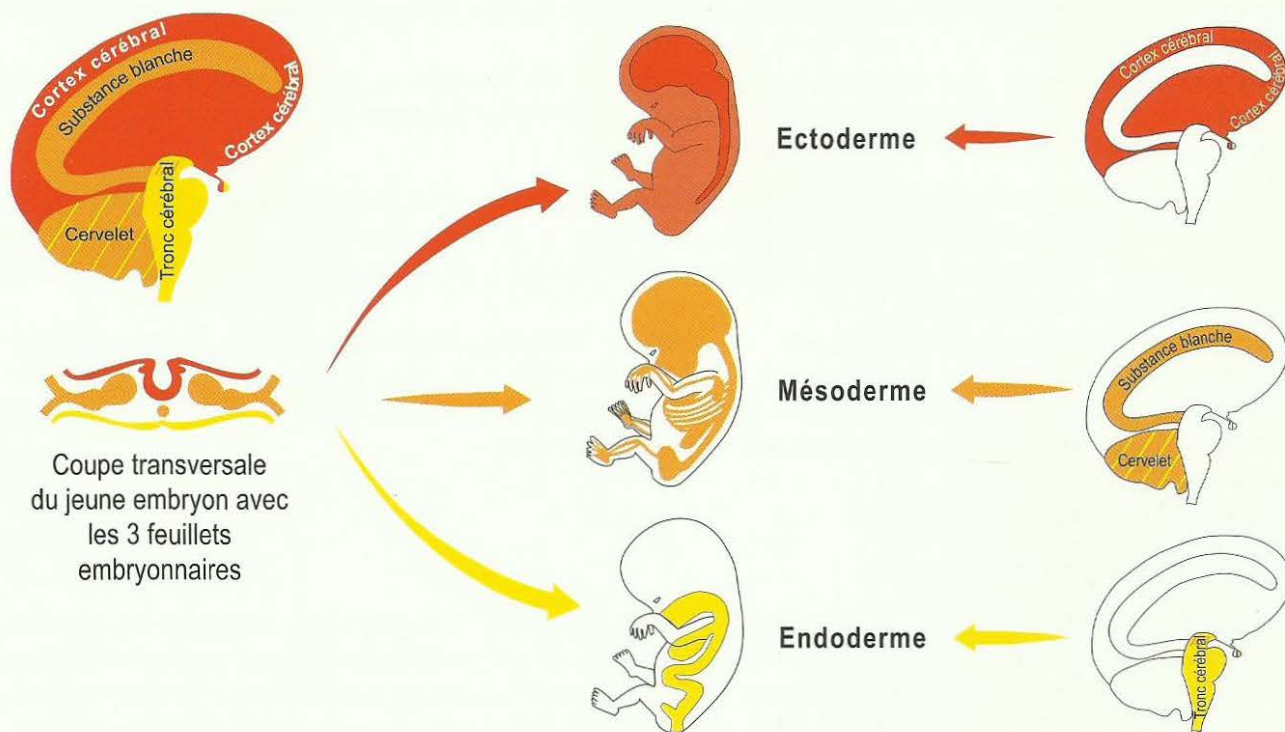
1. Les parties de l'organisme (peau et épithélium pavimenteux) qui font des ulcères de l'épithélium (tissu en moins) dans la phase de conflit actif (phase ca), et des réparations avec régénération des ulcères dans la phase de conflit résolu (phase pcl). Conflits de territoire ou de séparation.

2. Les SBS sans ulcère, c'est-à-dire une diminution ou, plus exactement, une altération fonctionnelle bien fondée, sans destruction ni prolifération cellulaire. En phase de conflit actif (phase ca), il y a des altérations fonctionnelles, en phase de conflit résolu (phase pcl), il y a un retour complet ou partiel à la fonction normale.

Certains organes ont des parties appartenant à différents feuillets embryonnaires, ce qui rend la chose un peu plus compliquée.

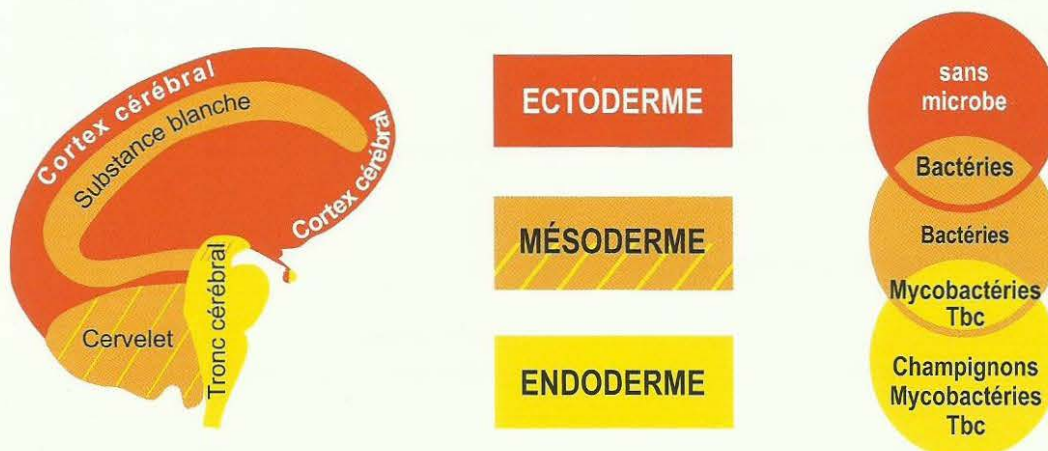
Corrélation entre feuillets embryonnaires et cerveau

Ci-dessous : représentation schématisée du développement des 3 feuillets embryonnaires en corrélation aux organes et aux parties correspondantes de notre cerveau crânien.



4^{ème} LOI BIOLOGIQUE DE LA NATURE :

Système ontogénétique des microbes (suivant l'histoire de l'évolution)



Corrélations CERVEAU - FEUILLET EMBRYONNAIRE - MICROBES

Dans la médecine d'école, les microbes ont été divisés en deux catégories, les "bons" (par ex. les bactéries intestinales, la flore buccale et vaginale), et les "mauvais" par ex. Bacille de Koch, (tuberculose - Tbc).

On pensait que les "mauvais" étaient responsables d'un grand nombre de maladies. On les appelait "maladies infectieuses". Erreur lourde de conséquences, issue du fait que l'on trouvait effectivement des champignons ou des bactéries au siège du trouble dans un grand nombre de "maladies". Les mycobactéries se multiplient en phase ca (mycobactéries tuberculeuses). Les bactéries ne se multiplient qu'en phase pcl. Mais ces deux espèces jouent leur rôle qu'à partir de la phase pcl (Phase de réparation).

Concrétisons par l'anecdote suivante: Quelqu'un analyse les causes des gros incendies : "J'ai étudié tous les gros incendies des dernières décennies. Le résultat est sans équivoque. Lors de chaque incendie, sans exception, il y avait des camions de pompiers sur place. Par conséquent, ces camions sont la cause des incendies." Cette déduction est insensée, ça va de soi! Nous savons tous, que les pompiers ne provoquent pas les incendies, ils les éteignent.

C'est exactement ce qui se passe avec les champignons et les bactéries. ils ne sont pas responsables de la "maladie", mais ils optimisent la réparation. Il en va de même pour les virus dont nous savons aujourd'hui que ce sont des anticorps.

Les microbes nous accompagnent fidèlement depuis des millions d'années. Nous vivons en parfaite symbiose avec eux, notre cerveau et notre corps comptent sur eux. Notre cerveau leur commande d'entrer en action pour des "opérations" très précises. Nos petits microchirurgiens fabriquent ou détruisent des tissus, et ceci uniquement dans la phase de réparation.

Les champignons et les mycobactéries, nos plus anciens compagnons, déblaient les tissus superflus du feuillet embryonnaire interne (par ex. le candida dans l'intestin, le muguet dans la bouche) sur ordre du tronc cérébral. Les plus importantes sont les mycobactéries tuberculeuses. La transpiration nocturne signe de façon certaine que des mycobactéries tuberculeuses sont entrées en action.

Résumé à propos des microbes

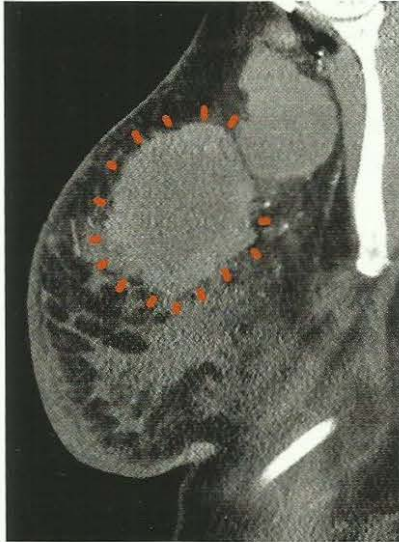Mycobactéries et champignons

Mycobactéries et champignons agissent sur les tumeurs du cerveau archaïque, elles se multiplient au cours de la phase de conflit actif (ca). Il y aura une production anticipée de mycobactéries suffisante pour que la tumeur soit déblayée le plus rapidement possible dans la phase de réparation (pcl). Aussi vite que possible, signifie dans le temps prévu du point de vue biologique, car la chirurgie microbienne est une chose extrêmement compliquée, comme nous l'avons vu dans la tuberculose pulmonaire, qui n'était et n'est rien d'autre que la phase pcl tuberculeuse des foyers pulmonaires circulaires (conflit de peur de la mort).

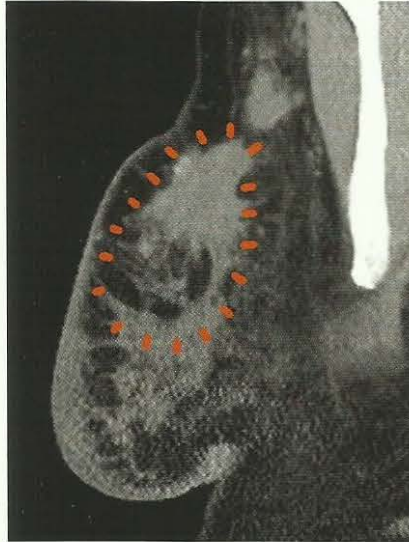
Sans les mycobactéries, l'organisme entier serait sens dessus dessous, comme nous pouvons le constater dans le SBS de la glande thyroïde, par exemple.

Lorsqu'il n'y a pas de mycobactéries au moment voulu, le métabolisme fonctionne à plein régime, non seulement dans la phase pcl, mais durant toute la vie, comme une voiture dont la pédale d'accélération resterait coincée à fond.

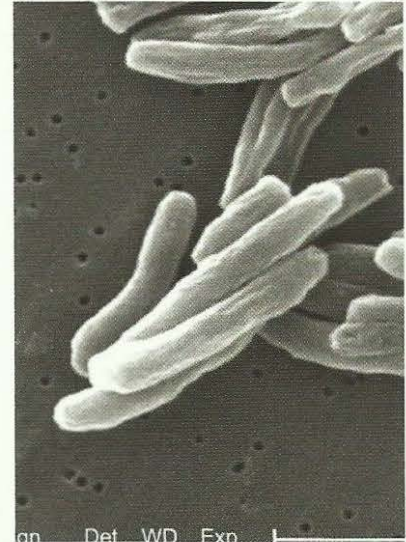
Du point de vue biologique, il va de soi qu'une tumeur qui a un sens biologique et qui a rempli sa fonction doit être déblayée.



*Carcinome adénoïde du sein.
Tumeur compacte, au centre les
anneaux du Foyer de Hamer orga-
nique (HOH).*



*Les mycobactéries ont déjà caséifié
la moitié de la tumeur dans la phase
pcl. La caséification commence
toujours au milieu.
C'est pourquoi on parle de "tumeur à
destruction nécrotique centrale" pour
ce type de tumeur tuberculeuse en
phase pcl.*



*Bactéries tuberculeuses chargées
de la destruction des tissus excé-
dentaires dans les glandes mam-
maires, par exemple.
On les appelle également bâtonnets
acido-résistants, car ils ne peuvent
pas être attaqués par les acides
gastriques.*

Les bactéries

Les bactéries n'agissent qu'au niveau des organes appartenant au feuillet embryonnaire moyen (mésoderme) régi par la substance blanche du cerveau, qui fait des nécroses. Les bactéries se reproduisent dans la phase pcl. Pour cette multiplication, elles privilégient les œdèmes, c'est-à-dire un milieu chaud et liquide.

C'est pourquoi nous pensions, à tort, qu'elles étaient la cause des symptômes de la phase pcl : fièvre, fatigue, abattement, maux de tête, etc.

La plupart des bactéries (staphylocoques, streptocoques, pneumocoques, gonocoques), se classent en deux catégories : anaérobies (actives en l'absence d'air) et aérobies (actives en présence d'air) et chacune a son domaine réservé qu'elle peut déborder si les « spécialistes voisins » font défaut. Il est vrai que le fait d'administrer des antibiotiques minimise les symptômes de la phase pcl, mais c'est un non sens du point de vue biologique.

Il y a de nombreuses catégories de bactéries, chacune ayant une spécificité comme, par ex, les gonocoques du tractus urogénital ou les corynébactéries de la gorge. Une partie d'entre elles, les mycobactéries tuberculeuses, sont régies par le cerveau archaïque (tronc cérébral + cervelet) et déblaient les tissus tumoraux ; une autre partie, régée par la substance blanche du cerveau, régénère les tissus (cartilage, os).

Du point de vue de la Médecine Nouvelle Germanique, les vaccinations, quelles qu'elles soient, sont non seulement insensées (car inutiles), mais extrêmement nuisibles du fait du procédé de vaccination, facteur de conflit (peur de la piqûre) et en raison des additifs toxiques (phénol, formaldéhyde, plomb et aluminium). En réalité, on ne sait pas contre quoi on vaccine (toxines, anticorps contre la phase de réparation ?) et qu'il n'y a pas de virus contre lesquels on peut vacciner, tout ceci n'est qu'une vaste tromperie. Pire encore : les événements en cours au niveau mondial, laissent supposer qu'à l'avenir, les vaccinations ne seront plus que

des implantations de « chips » (puces électroniques) qui permettront d'observer les personnes vaccinées tout au long de leur vie ou encore plus grave encore, si les informations sur le nouveau « chip », dit chinois, sont exactes.

Quand il n'y aura plus de mycobactéries tuberculeuses, parce que l'espèce aura « disparu » à cause d'une hygiène mal comprise, les tissus superflus qui, en principe auraient dû être caséifiés par les mycobactéries (Tbc) ne pourront plus être déblayés. Normalement, il subsiste des creux, ce que l'on appelle les cavernes.

Dans ce cas, il faut que le corps se débrouille autrement : il entoure la tumeur de tissu conjonctif.

A la radiographie du sein, on retrouve alors d'anciens nodules d'un SBS des cellules galactophores qui ont été actives à une époque (réparation non biologique).

La nature n'a pas prévu qu'en l'espace que quelques heures, nous nous « immergions » dans un autre monde microbien étranger à notre organisme, ex. lors d'un déplacement en avion en pays lointain. Il peut y avoir des problèmes, liés à la brutalité du changement

Le cortex cérébral, la partie la plus récente de notre cerveau, utilise probablement des combinaisons de protéines minuscules (autrefois connu sous le nom hypothétique de virus) pour suppléer au manque de tissu dans la phase de solution (phase pcl) ou de réparation par exemple : bronches, peau. L'évidence de virus est très controversée et personne n'a jamais été en mesure d'apporter la preuve de leur existence.

Ce que l'on appelle virus :

Il n'y a pas longtemps que nous savons que les virus n'existent pas. Les soi-disant virus sont un postulat qui date de 150 ans, à cette époque on ne disposait que de très mauvais microscopes. On n'a jamais vu un virus, ni aucune multiplication. Même l'hypothèse que des virus, jamais observés, provoquent une « maladie » était fausse. A la rigueur, ils pourraient apporter une aide lors de la réparation, mais ceci n'a jamais été vérifié à ce jour.

Les soi-disant virus n'étaient rien d'autre que des anticorps, prévus par notre cerveau comme rail d'accompagnement lors d'un DHS, qui au niveau organique, deviennent visibles et mesurables, en tant qu'anticorps, seulement à partir de la phase pcl.

C'est ce qui se passe dans le cas du « SIDA, maladie qui n'existe pas ». Lors du traumatisme lié au smegma, c'est le rail du smegma qui se met en place lors du DHS. Mais c'est seulement dans la phase pcl que les anticorps peuvent être mesurés lors du test du SIDA.

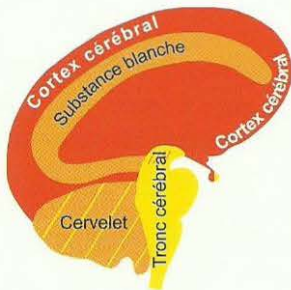
Ces prétendus virus qui rendaient malades n'étaient qu'une gigantesque tromperie! (Voir également à ce sujet « Le fondement d'une Médecine Nouvelle »/1987 et « Le SIDA, maladie qui n'existe pas »).

5^{ème} LOI BIOLOGIQUE DE LA NATURE : La « quintessence »

La loi de compréhension de tout ce que nous appelons « maladie », comme faisant partie d'un Programme Biologique Spécial bien-fondé de la nature (SBS) concevable à partir de l'histoire de l'évolution.

La 5^{ème} loi biologique de la nature est la quintessence de la Germanique. Elle nous dit qu'il n'y a absolument rien d'insensé dans la nature, comme on nous l'avait appris (« malin »), mais que tous les événements qui nous prennent à contre-pied (DHS) déclenchent des programmes Biologiques Spéciaux bien-fondés de la nature qui, en principe, visent à résoudre le problème du moment. A présent, nous commençons même à comprendre les constellations (deux SBS situés en opposition au cerveau) comme étant des super programmes bien-fondés passagers.

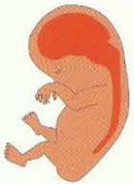Corrélation entre feuillets embryonnaires et cerveau



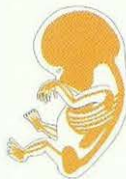Coupe transversale du jeune embryon avec les 3 feuillets embryonnaires



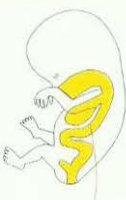Ectoderme



Mésoderme



Endoderme



Evolution de la sensibilité au cours du SBS d'après le « schéma de l'épithélium pavimenteux du gosier ». (« SS Schema »).

Réseau des nerfs sensibles du périoste (qui était autrefois pourvu d'épithélium pavimenteux) : phase ca du réseau nerveux du périoste : douleurs fulgurantes, coulantes que nous appelons **rhumatismes**. Fortes douleurs également au cours de la crise épileptoïde. Insensibilité dans le reste de la phase pcl.

Epithélium pavimenteux : De la bouche, de la langue, du palais, de la gorge, et des canaux excréteurs des glandes salivaires, des 2/3 supérieurs de l'œsophage, de l'estomac : petite courbure + pylore + bulbe duodénal, des canaux biliaires : le cholédoque (grande voie biliaire) + vésicule biliaire + voies biliaires intra hépatiques, des canaux pancréatiques, arcs branchiaux et dérivés des arcs branchiaux : les artères coronaires, les veines coronaires, la crosse aortique, l'artère carotide.

Epithélium pavimenteux : Des canaux branchiaux, des canaux excréteurs de la thyroïde, du plancher de la bouche, des lèvres, de l'ivoire dentaire, des sinus para nasaux.

îlots alpha de Langerhans (hypoglycémie) et des îlots bêta de Langerhans (diabète), des sinus paranasaux et de la « fenêtre télépathique » (fenêtre de l'âme)

Evolution de la sensibilité au cours du SBS d'après le « schéma de la peau externe ». (« AH Schema »).

Epithélium pavimenteux : de l'épiderme + face interne de l'épiderme avec pigments, des cheveux, des canaux galactophores du sein féminin (crête mammaire), du nez, des bronches, du larynx.

Epithélium pavimenteux : du col et de l'orifice de l'utérus, de la vésicule séminale, du bassin rénal + des uretères, de la vessie, de l'urètre, du rectum, du vagin.

Ces organes issus du gosier archaïque ont été pourvus de nouvelles connexions à la suite de l'ouverture de l'anneau et ont leur relais au champ cortical post sensoriel, mais leur évolution suit le « schéma de la peau externe »

La rétine et le corps vitré (mésodermique en partie)

Le cortex visuel occipital n'appartient ni au « schéma de l'épithélium pavimenteux du gosier » ni à celui de la « peau externe », mais bien au cortex cérébral (ectodermique)

La névrologie, le tissu conjonctif, le squelette, les muscles striés, les ganglions lymphatiques, les vaisseaux sanguins et lymphatiques, le parenchyme des reins, des ovaires et des testicules, le corps vitré de l'œil (en partie ectodermique).

Le tissu sous cutané (chorion, derme), les glandes mammaires (invagination du derme) la plèvre, le péritoine, le péricarde

Hypophyse, chambre archaïque de l'œil (choroïde, plus exactement entéroïde), plexus choroïdiens intraventriculaires cérébraux, sub muqueuse orale + rectale, glande lacrymale, glande parotide, salivaire, oreille moyenne, lobe de la glande thyroïde et glandes parathyroïdes. Alvéoles pulmonaires et cellules calciformes à mucus des bronches, tiers inférieur de l'œsophage, estomac, duodénum, parenchyme du foie et du pancréas, jéjunum et tubes collecteurs des reins, iléum, cæcum, appendice, côlon ascendant, transverse, descendant, rectum, îlot sub muqueux intestinal sous l'épithélium pavimenteux du rectum. Muqueuse vésicale à épithélium cylindrique intestinal du trigone, muqueuse de la trompe de Fallope, du corps de l'utérus, prostate, glande à mucus de Bartholin du vagin, partie dorsale du gland, productrice du smegma situé sous le prépuce du pénis et du clitoris.

Musculature lisse (mésencéphale – partie du tronc cérébral). Phase ca : épaissement des muscles lisses (muscles intestinaux, uniquement à l'endroit touché) par exemple : myome de l'utérus. Phase pcl : coliques intestinales de tout l'intestin. Exception : la musculature intestinale épaissie persiste, de la même manière que le myome de l'utérus.

Champ cortical post sensoriel

Champ cortical prémoteur

Champ cortical sensoriel

Champ cortical post sensoriel

Cortex visuel

Mésoderme récent

Mésoderme archaïque

Sous la dépendance du cortex cérébral

Sous la dépendance de la substance blanche

Sous la dépendance du cervelet

Sous la dépendance du tronc cérébral

Cerveau organe

Autrefois, on tuait les poules en leur tranchant la tête. Mais il arrivait souvent qu'une poule sans tête continue de voler encore sur 100 mètres.. Ceci ne peut pas s'expliquer par un quelconque réflexe incontrôlé. Le processus du vol est si complexe – même sans tête – que l'on est forcé d'admettre l'existence d'un cerveau organe coordonné capable de diriger un tel processus.

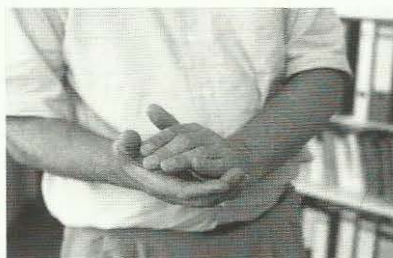De nos jours encore, chaque arbre et chaque plante possèdent un tel cerveau organe. Ce doit être pareil pour tout animal et tout être humain. Le cerveau crânien est un « organe » qui reflète le cerveau organe. C'est la raison pour laquelle (en cas de SBS des Foyers de Hamer) nous trouvons au cerveau crânien les relais du cerveau agencés dans le même ordre que la suite des organes. Par ex. le relais au tronc cérébral (pont) à partir de la face dorsale droite (côté droit du gosier = introduction des aliments), dans le sens contraire des aiguilles d'une montre, en un cercle presque complet, jusqu'à la face dorsale gauche (côté gauche du gosier = élimination des excréments à l'origine).

Un autre concept à couper le souffle est fondé sur le fait que chaque noyau de nos cellules enregistre et retient chaque SBS en cours ou déjà passé de notre organisme. On le voit bien dans le cas du mongolisme où l'on prenait, la « modification chromosomique » du chromosome 21 pour la cause du mongolisme. Mais, en réalité, à l'occasion de tout SBS, on peut observer, à la zone correspondante, une « modification » d'un chromosome, qui ne sera que passagère et se normalisera à nouveau, si l'altération ne se prolonge pas trop longtemps. Il est vrai que ceci correspond aussi aux altérations irréversibles des organes (par ex, ce que l'on appelle « arthroses »). Probablement que les modifications du cerveau crânien dans le SBS correspondent non seulement aux organes, mais également aux altérations des chromosomes. Dans ce cas, il ne s'agit que d'une hypothèse de travail parce qu'on n'a pas encore pu le démontrer pour tout SBS.

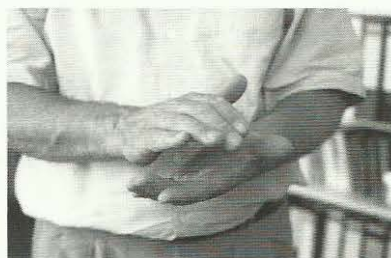Latéralité

Chez chacun d'entre nous, le fait d'être gaucher ou droitier est déjà déterminé au cerveau (bien avant la naissance) et ne change pas au cours de la vie.

Le test d'applaudissement



Main gauche au-dessus : gaucher



Main droite au-dessus : droitier

Applaudissez et portez votre attention sur la main qui dirige : elle est au-dessus et applaudit activement. C'est elle qui détermine votre latéralité. Vous être peut-être gaucher, persuadé jusqu'alors d'être droitier, car beaucoup de personnes ont été contrariées à ce sujet dans l'enfance.

Dans la Médecine Nouvelle Germanique (Germanische Heilkunde), la constatation de la latéralité est l'une des choses les plus importantes, car elle conditionne une règle simple :

- chez le droitier (homme ou femme) : la moitié gauche du corps est le côté relatif à la mère ou à l'enfant (propre mère, propre enfant ou personne ou animal que l'on perçoit ainsi), la moitié droite du corps est le côté relatif au partenaire, en affaires ou dans la vie (collègue, ami, ennemi, membre de la famille autre que la mère ou l'enfant),
- chez le gaucher (homme ou femme) : c'est exactement l'inverse.

La latéralité d'une nouvelle créature (humaine ou animale) est déterminée dès la 1ère division cellulaire de l'embryon.

Dans la Médecine Nouvelle Germanique, la latéralité (fait d'être droitier ou gaucher) est d'une importance capitale pour le diagnostic et le pronostic dans l'évolution d'un SBS dépendant du cervelet et du néo encéphale (substance blanche et cortex cérébral). La latéralité ne joue pas pour les SBS du tronc cérébral. Elle est de la plus haute importance pour le cervelet et le cerveau.

Masse conflictuelle

La masse conflictuelle résulte de l'intensité et de la durée du conflit.

Pendant la durée du conflit actif :

Pour les SBS régis par le tronc cérébral et le cervelet, la tumeur croît.

Pour les SBS régis par la substance blanche, la réduction cellulaire est proportionnelle à l'importance de la nécrose.

Pour les SBS régis par le cortex cérébral (ulcératif) la réduction cellulaire est proportionnelle à l'importance de l'ulcère.

Dans le cas d'un conflit de longue durée vécu de manière intense, apparition d'une grosse tumeur (pour les organes régis par le tronc cérébral et le cervelet) ou d'une nécrose importante (pour les organes régis par la substance blanche) ou d'un grand ulcère (pour les organes régis par le cortex cérébral).

L'aire corticale du territoire bénéficie d'une particularité due à l'influence de la constellation (deux HH en opposition au cerveau).

Au cours de la phase active du conflit (phase ca), la taille des ulcères est déterminée par la masse conflictuelle (durée et intensité du conflit). Cependant, avec le second conflit, l'individu entre dans une constellation et, à partir de ce moment là, la masse conflictuelle arrête de se développer (ainsi que le processus d'ulcération) ; en réalité cette constellation réalise une protection pour l'individu.

Pour les SBS contrôlés par le tronc cérébral, le cervelet et la substance blanche, les constellations n'ont pas d'influence sur la masse conflictuelle. Par exemple pour les SBS régis par la substance blanche, l'extension de la nécrose (phase ca) est toujours proportionnelle à la masse du conflit en phase ca ; cependant, si on découvre un gros kyste dans la phase pcl, il peut signifier :

- 1 - Qu'il s'est produit une grande masse conflictuelle dans la phase active du conflit.
- 2 - Que nous sommes en présence d'un Syndrome (SBS des tubes collecteurs des reins en phase ca + un autre SBS en phase pcl).

Utilisation du tableau

Supposons un patient à qui l'on vient d'annoncer un diagnostic de cancer pulmonaire. Nous savons alors qu'un SBS (Programme Biologique Spécial bien fondé) déclenché par le DHS est en cours. Si nous connaissons exactement quelle partie du poumon est intéressée (alvéoles « endoderme » ou bronches « ectoderme »), en consultant le tableau, nous trouvons immédiatement, au niveau psychique et biologique, le conflit correspondant au cancer pulmonaire (niveau organique du SBS).

Par ex, dans le cas de cancer des alvéoles (endoderme) il s'agit d'un conflit biologique de peur de mourir. L'étape suivante est de vérifier à l'aide du tableau si les symptômes présentés par le patient correspondent à la phase ca (phase du conflit actif) ou à la phase pcl (phase post conflictolyse ou de réparation et de retour à la normale après la solution du conflit).

Sans céder à la panique, le patient devrait consulter un médecin de la Médecine Nouvelle Germanique pour une anamnèse détaillée de son propre conflit. Nous pouvons être rassurés : 98% des patients survivent s'ils évitent la panique. Il n'y a pas de quoi avoir peur !

Grâce à la compréhension des programmes SBS et de leur évolution, il est facile de s'orienter à l'intérieur des différentes situations conflictuelles présentées dans le livre : le graphique de la page 13 montre, de façon

schématique, les corrélations entre les différents feuillets embryonnaires, les organes et les aires cérébrales. L'ensemble du tableau est divisé en trois sections :

Endoderme de la page 19 à 53.

Mésoderme de la page 54 à 98.

Ectoderme de la page 99 à 187.

Au début de chaque section on peut trouver le schéma relatif au comportement du feuillet embryonnaire aux trois niveaux, Psychique – Cérébral – Organique en cas de SBS, puis chaque SBS est expliqué dans le détail et illustré selon le schéma de la loi biphasique.

Par exemple, le graphique de la page 21 représente, de façon schématique, le comportement de l'endoderme en cas de SBS actif et nous indique l'aire cérébrale régie par ce feuillet embryonnaire, ce qui se produit au niveau organique en phase ca et pcl, le type de conflit concerné par ce SBS, le sens biologique de ce SBS, les microbes concernés.

Caractéristiques des phases ca et pcl et de la crise épileptique / épileptoïde

Phase ca :

- Pensée obsessionnelle à propos du conflit biologique.
- Configuration en forme de cible au cerveau, appelée Foyer de Hamer (HH) actif au cerveau (HGH).
- Configuration en forme de cible à l'organe, appelée Foyer de Hamer organique ((HOH).
- Sympathicotonie, c'est-à-dire rétrécissement des vaisseaux périphériques (pieds et mains froids).
- Manque d'appétit et perte de poids, patient hyperactif afin de solutionner le conflit, pense sans arrêt à son problème conflictuel.
- Insomnie dans la 2^{ème} partie de la nuit.
- élévation des paramètres sympathicotoniques, de la thyroxine, de l'ACTH et du cortisol ainsi que de l'adrénaline.
- Croissance tumorale au niveau organique régie par le cerveau archaïque (tronc cérébral et cervelet).
- Pour les muscles lisses (mésencéphale du tronc cérébral) : spasticité locale tonique et augmentation de la masse musculaire.
- Pour les muscles striés : paralysie.
- Pour les organes régis par le cerveau : nécroses pour les organes régis par la substance blanche.
- Pour les organes régis par le cortex cérébral = ulcérations de l'épithélium ou altération fonctionnelle.

Phase pcl :

Phase pcl - 1ère moitié = Phase pcl A : phase exsudative.

- Arrêt de la pensée obsessionnelle, humeur détendue, le patient se sent bien, comme délivré.
- Vagotonie, c'est-à-dire dilatation des vaisseaux périphériques (pieds et mains chauds), baisse de la tension (hypotension) par augmentation du contenu des vaisseaux sanguins, meilleur appétit, bon fonctionnement de l'ensemble de l'appareil digestif et du métabolisme, prise de poids.
- Formation d'œdèmes tant au niveau organique qu'au cerveau : Foyer de Hamer œdémateux.
- Dans le cas du Syndrome, c'est-à-dire une rétention d'eau dans la phase ca du SBS des tubes collecteurs des reins, forte augmentation de volume au niveau de l'organe et de l'aire cérébrale (ce que l'on appelait autrefois « tumeur cérébrale » œdémateuse).
- Chute (sous la « normale ») des paramètres de sympathicotonie : thyroxine, ACTH, cortisol et adrénaline.
- Au niveau des organes régis par le cerveau archaïque, destruction tumorale par tuberculose (Tbc) dans la phase de réparation biologique.
- Au niveau des muscles lisses régis par le mésencéphale, pas de destruction. Après une tumeur intestinale : hyperactivité clonique, appelée coliques, de l'ensemble des muscles de l'intestin (muscles lisses).
- Au niveau des organes régis par la substance blanche, comblement des nécroses.
- Au niveau des organes régis par le cortex cérébral, réparation et régénération des ulcérations ou retour complet ou partiel à la fonction normale.

Crise épileptique :

- Le patient revit tout son conflit en un flash.
- Les journées dites froides, avec des frissons parfois, centralisation (vasoconstriction) des vaisseaux périphériques (périphérie froide).
- Crise épileptique tonique, clonique ou tonico clonique, des muscles striés (crampes, spasmes, épilepsie). La sympathicotonie de la crise épileptique (hyperactivité des muscles striés) est d'une nature différente de la phase ca (paralysie).
- Muscles lisses : dans un premier temps, à nouveau, forte élévation du tonus musculaire sympathicotonique dans la région de l'adénocarcinome de l'intestin avec diminution du tonus et arrêt du péristaltisme (le plus souvent pris, par erreur, pour une occlusion), suivi (après la crise épileptique) par une très forte augmentation du péristaltisme clonique dans l'ensemble de l'intestin.
- Augmentation du volume des urines éliminées (crise de diurèse) qui se poursuit même au cours de la phase pcl de régénération cicatricielle.

Crise épileptoïde :

- Le patient revit tout son conflit en un flash
- Les journées dites froides, avec des frissons parfois, centralisation (vasoconstriction) des vaisseaux périphériques (périphérie froide). Sympathicotonie à tous les niveaux, extrémités froides.
- Augmentation de la thyroxine, de l'ACTH, du cortisol et de l'adrénaline.
- Augmentation du volume des urines éliminées (crise de diurèse) qui se poursuit même au cours de la phase pcl de régénération cicatricielle.

Phase pcl - 2e moitié = Phase pcl B : régénération cicatricielle.

- Avec la crise épileptique/épileptoïde fin de la pensée obsessionnelle, bien-être, humeur détendue.
- Nouvelle vagotonie à tous les niveaux, un peu différente toutefois : extrémités chaudes, dilatation des vaisseaux sanguins, hypotension, bon appétit, bon fonctionnement de tout l'appareil digestif et du métabolisme, prise de poids.
- L'élimination d'urine continue, mais de manière moins intense que pendant la crise épileptique/épileptoïde.
- Estompage et lente disparition des anneaux œdémateux entourant le Foyer de Hamer (HH) au cerveau (HGH) et à l'organe (HOH).
- Diminution générale des œdèmes, prise de poids malgré l'élimination des liquides.
- Au niveau des muscles striés : rétablissement des capacités de contraction à partir de la crise épileptique.
- L'expansion de la musculature lisse due à la crise épileptique reste en place localement. Le reste de la musculature renforce à nouveau le péristaltisme (diarrhée). Puis normalisation du péristaltisme.
- Nouvelle baisse, plus réduite toutefois, des paramètres de sympathicotonie : thyroxine, ACTH, cortisol et adrénaline.
- Phase de réparation et régénération cicatricielle au niveau des tumeurs, des nécroses ou des ulcérations précédentes.

Classification de l'ensemble des Programmes Biologiques Spéciaux Bien-fondés (SBS) correspondant aux 3 feuillets embryonnaires, extrait du tableau scientifique de la Médecine Nouvelle Germanique.

CERVEAU	ECTODERME feuillet embryonnaire externe	CORTEX	<p>Foyers de Hamer (HH) au cortex</p> <p>Phase ca : ULCÉRATION de l'épithélium pavimenteux (SBS avec ulcération) ALTÉRATION fonctionnelle (SBS sans ulcération)</p> <p>Phase pcl : RÉGÉNÉRATION des ulcérations (SBS avec ulcération) Retour complet ou partiel à la fonction normale (SBS sans ulcération)</p>	sans microbe	Sens biologique en phase ca
	MESODERME feuillet embryonnaire moyen	SUBSTANCE BLANCHE	<p>Foyers de Hamer (HH) à la substance blanche</p> <p>Phase ca : NECROSE (tissu en moins)</p> <p>Phase pcl : RÉGÉNÉRATION de la nécrose (tissu en plus) + multiplication des bactéries</p>	Bactéries	Sens biologique en phase pcl
ARCHAÏQUE		CERVELET	<p>Foyers de Hamer (HH) au cervelet</p> <p>Phase ca : prolifération cellulaire (carcinome adénoïde) de l'épithélium cylindrique, avec augmentation fonctionnelle de l'organe + multiplication des micobactéries</p> <p>Phase pcl : destruction tumorale par les micobactéries (Tbc)</p>	Mico-bactéries (Tbc)	Sens biologique en phase ca
CERVEAU	ENDODERME feuillet embryonnaire interne	TRONC CÉRÉBRAL	<p>Foyers de Hamer (HH) au tronc cérébral</p> <p>Phase ca :</p> <ul style="list-style-type: none"> prolifération cellulaire (adénocarcinome) de l'épithélium cylindrique intestinal = submuqueuse, avec augmentation fonctionnelle de l'organe + multiplication des micobactéries et champignons Musculature lisse (mésencéphale) : augmentation cellulaire avec réduction du péristaltisme <p>Phase pcl :</p> <ul style="list-style-type: none"> destruction tumorale par micobactéries (Tbc) Musculature lisse (mésencéphale) : l'augmentation cellulaire reste. Augmentation du péristaltisme 	Champignons Mico-bactéries (Tbc)	Sens biologique en phase ca

E N D O D E R M E

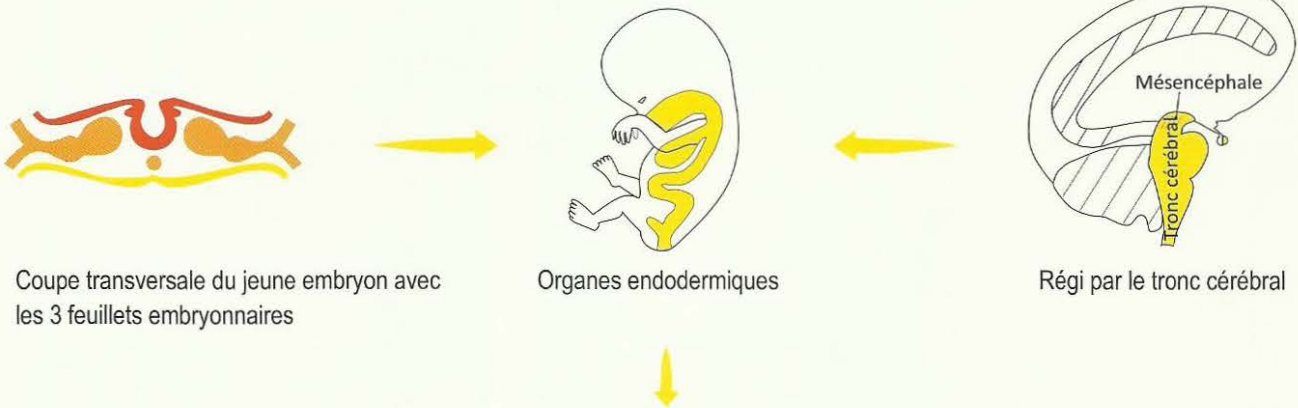
Feuillet embryonnaire interne

ENDODERME

Feuillet embryonnaire interne

Corrélation non croisée Tronc cérébral-organe

(Pas de latéralité)



Hypophyse, chambre archaïque de l'œil (choroïde, entéroïde), plexus choroïdiens intraventriculaires cérébraux, sub muqueuse orale + rectale, glande lacrymale, parotide, salivaire, oreille moyenne, lobe de la glande thyroïde et glandes parathyroïdes. Alvéoles pulmonaires et cellules à mucus caliciformes des bronches, tiers inférieur de l'œsophage, estomac, duodénum, parenchyme du foie et du pancréas, jéjunum et tubes collecteurs des reins, iléum, cæcum, appendice, côlon ascendant, transverse, descendant, rectum, îlot submuqueux intestinal sous l'épithélium pavimenteux du rectum. Muqueuse vésicale à épithélium cylindrique intestinal du trigone, muqueuse de la trompe de Fallope, muqueuse caduque du corps de l'utérus, prostate, glande à mucus de Bartholin, partie dorsale du gland, productrice du smegma situé sous le prépuce du pénis et du clitoris. Musculature lisse (mésencéphale – partie du tronc cérébral).

Formation histologique :

- Adénocarcinome (pont) à prolifération en chou-fleur, du type sécrétoire.
- Adénocarcinome (pont) à prolifération étalée du type résorbant.
- Prolifération cellulaire locale des muscles lisses (mésencéphale = partie du tronc cérébral).

Microbes :

Phase ca : Début de la prolifération des mycobactéries (tuberculeuses, par ex.) et des champignons, à partir du DHS jusqu'à la conflictolyse (CL).

Phase pcl : Les tumeurs compactes du feuillet embryonnaire interne (endoderme) ne peuvent être réduites par les champignons et mycobactéries (Tbc) que pendant la phase de réparation biologique et de retour à la normale vagotonique (phase pcl) par nécrose caséifiante tuberculeuse. En absence de Tbc pour réduire la tumeur : l'individu revient à la normotonie mais nous ne pouvons pas parler d'un véritable retour à la normalité, parce qu'il n'y a pas eu réparation biologique.

Dans le cas de tumeur aux organes régis par le cerveau archaïque, à cause de l'absence ou de la présence tardive des mycobactéries (idéalement, les mycobactéries devraient être présentes à partir du DHS, mais il est possible qu'elles apparaissent seulement quand la phase ca est déjà commencée), les tumeurs ne seront donc pas caséifiées ou seulement en partie.

Exemple : en cas de tumeur de la thyroïde, la tumeur ou une partie demeure à la fin de la phase pcl (c'est-à-dire qu'elle n'est pas caséifiée ou elle ne l'est que partiellement).

La prolifération cellulaire locale des muscles lisses contrôlés par le mésencéphale n'est pas réduite par les champignons ou mycobactéries : elle reste toujours en place (exemple : myome).

Ja

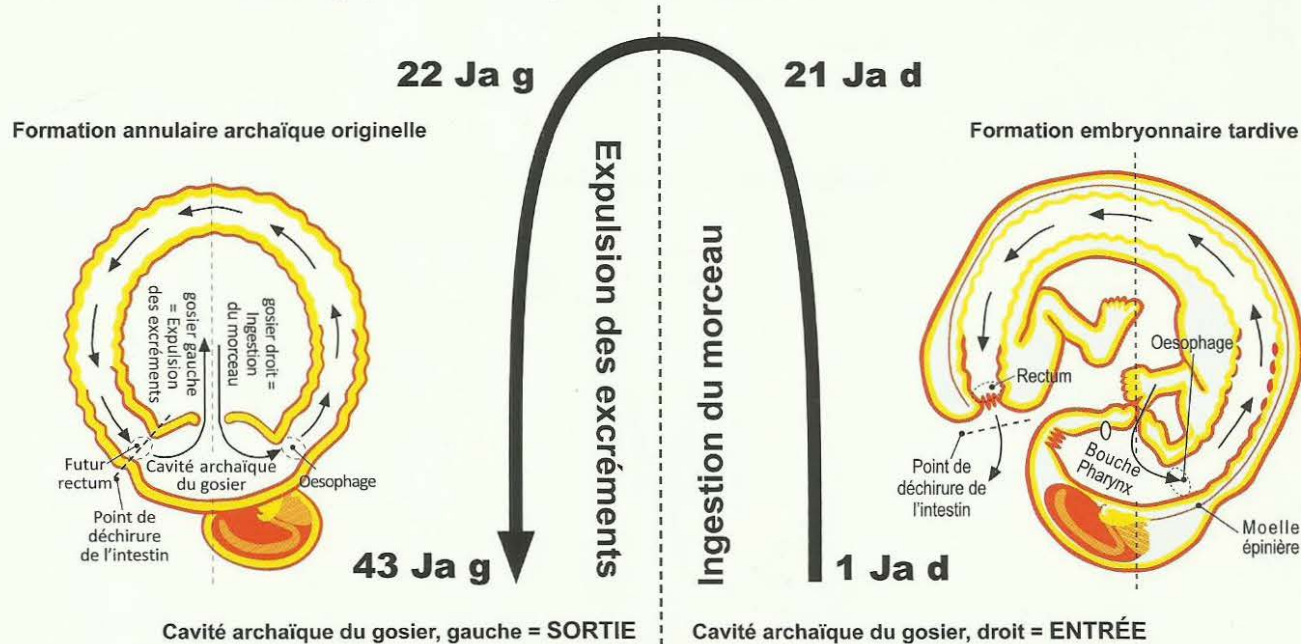
TRONC CEREBRAL

Corrélation non croisée tronc cérébral-organe
Pas de latéralité

FOYERS DE HAMER au tronc cérébral

1. Conflit existentiel, conflit du réfugié, conflit de se sentir seul au monde.
2. Conflits du morceau

Phase ca : adénocarcinome (tumeur : tissu en plus)
CL (conflictolyse) : carcinostase (arrêt de la prolifération cellulaire)
Phase pcl : destruction de la tumeur par bacilles tuberculeux (Tbc).
Microbes : champignons, mycobactéries (Tbc)
Prolifération à partir du DHS, activité en phase pcl (destruction)
Sens biologique : dans la phase active du conflit



Jb

MÉSENCÉPHALE

Corrélation non croisée tronc cérébral-organe (Pas de latéralité)

FOYERS DE HAMER au Mésencéphale (Partie du tronc cérébral)

Musculature lisse

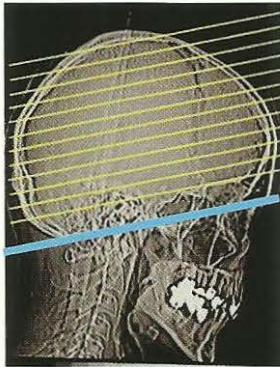
Conflit de l'insuffisance de péristaltisme

Phase ca : prolifération cellulaire localisée des muscles lisses
par ex : intestin, utérus (myome)
CL (conflictolyse) : arrêt de la prolifération cellulaire
Phase pcl : coliques intestinales, coliques utérines...
La prolifération cellulaire localisée des muscles lisses va persister
Sens biologique : dans la phase active du conflit

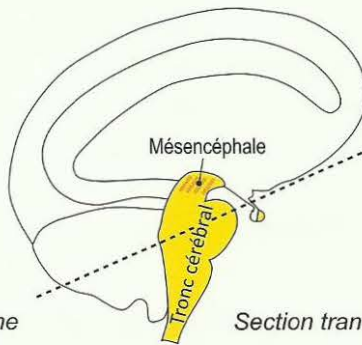
TRONC CEREBRAL

Le tronc cérébral est, certes, la partie la plus archaïque de notre cerveau, mais en même temps, ce n'est pas notre cerveau le plus archaïque. Car le cerveau le plus archaïque est ce que l'on appelle le cerveau organe. Chaque noyau cellulaire était quasiment une partie de ce cerveau organe, comme c'est apparemment encore le cas chez les plantes. Jusque là toutes les fonctions étaient remplies par le cerveau organe.

Notre cerveau crânien est une création géniale de la nature permettant de desservir, en premier lieu, l'intestin et les membranes enveloppantes, chorion (derme), péritoine, plèvre et péricarde, à la manière d'un ordinateur. La tâche dévolue au cerveau crânien était la coordination de fonctions sociales plus élevées.



Scanner standard,
coupe parallèle à la base du crâne

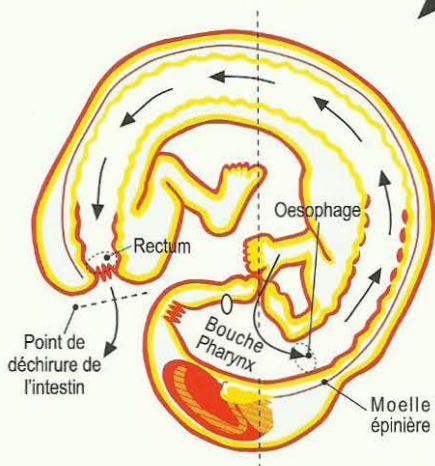
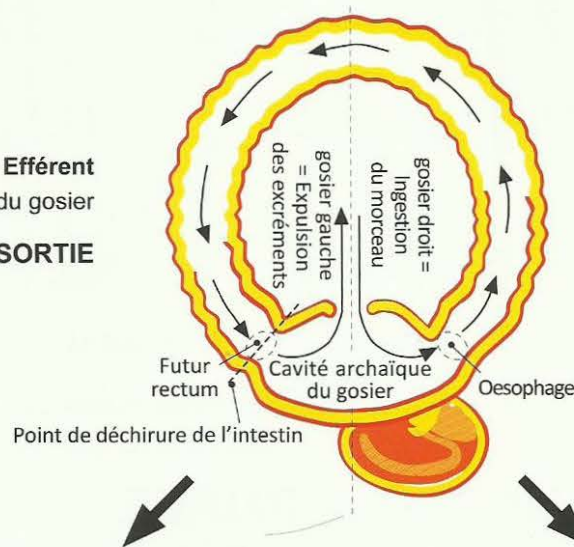


Section transversale du tronc cérébral

Formation annulaire archaïque originelle

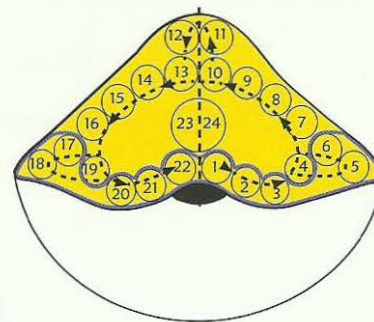
Côté gauche Efférent
de la cavité archaïque du gosier
SORTIE

Côté droit Afférent
de la cavité archaïque du gosier
ENTREE



Formation embryonnaire tardive

Partie GAUCHE
du tronc cérébral qui contrôle
l'élimination
d'excrément
= **SORTIE**
Partie terminale du
tractus gastro intestinal : de l'iléum
jusqu'à l'anūs
(archaïquement
partie gauche de la
cavité du gosier).



Tronc cérébral

Partie DROITE du
tronc cérébral qui
contrôle l'ingestion
du morceau
= **ENTREE**
Partie initiale du
tractus gastro
intestinal : de
la bouche (ar-
chaïquement
partie droite de la
cavité du gosier)
jusqu'à l'iléum.

Corrélation tronc cérébral–organe

Partie GAUCHE du tronc cérébral qui contrôle l'élimination du morceau = **SORTIE**

Partie terminale du tractus gastro intestinal, archaïquement partie gauche de la cavité du gosier.

12 Tubes collecteurs du rein gauche : il est probable qu'à l'origine ils avaient comme fonction principale ou unique l'élimination de l'eau et de l'urée. Aujourd'hui ils ont aussi la fonction de rétention hydrique.

13 Partie inférieure de l'intestin grêle (iléum)

14 Cæcum + appendice + colon ascendant

15 Côlon transverse

16 Côlon descendant

17 Chambre archaïque (choroïde - entéroïde) de l'œil gauche car, à l'origine elle faisait partie de la cavité du gosier = Noyau du nerf optique, ou HH = neurinome optique.

18 Oreille moyenne gauche (à l'origine partie de la cavité du gosier). Noyau du nerf acoustique, ou HH = Neurinome acoustique.

19 Rectum (Sigmoidé)

20 a) Muqueuse (Epithélium à cellules cylindriques) du trigone vésical (triangle formé par les orifices d'entrée de l'uretère et de sortie de l'urètre).
b) Glandes qui produisent le smegma du pénis et du clitoris
a) + b) = archaïquement faisaient partie de la cavité du gosier

21 Alvéoles du poumon gauche : il est probable qu'à l'origine elles avaient comme fonction principale ou unique l'élimination de l'anhydride de carbone (CO_2), et qu'ensuite s'est ajoutée aussi la fonction d'absorber l'oxygène (O_2) (alvéoles : partie de la cavité du gosier).

22 Sub muqueuse (sous l'épithélium pavimenteux) de la partie gauche de la bouche, langue et pharynx, glande de la parotide gauche, glande salivaire de la partie gauche, glande de la thyroïde et parathyroïde gauche, glandes lacrymales de l'œil gauche et partie gauche de l'adénohypophyse, (hypophyse) (tous ces organes faisaient partie de la cavité du gosier)

23 Muqueuse du corps de l'utérus = caduque (partie gauche), trompe gauche de Fallope et partie gauche de la prostate

Partie DROITE du tronc cérébral qui contrôle l'ingestion du morceau = **ENTREE**

Partie supérieure du tractus Gastro intestinal, archaïquement partie droite de la cavité du gosier.

11 Tubes collecteurs du rein droit : il est probable qu'à l'origine ils avaient comme fonction principale ou unique de retenir ou économiser l'eau et l'urée. Aujourd'hui ils ont aussi la fonction d'élimination de l'eau et de l'urée.

10 Partie supérieure de l'intestin grêle (jéjunum)

9 Duodénum

8 Pancréas

7 Foie

6 Chambre archaïque (choroïde - entéroïde) de l'œil droit car, à l'origine elle faisait partie de la cavité du gosier = Noyau du nerf optique, ou HH = neurinome optique.

5 Oreille moyenne droite (à l'origine partie de la cavité du gosier). Noyau du nerf acoustique, ou HH = Neurinome acoustique.

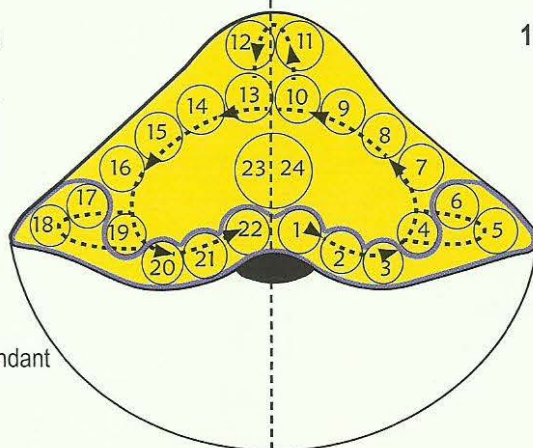
4 Estomac

3 Œsophage tiers inférieur, à l'origine partie de la cavité du gosier

2 Alvéoles du poumon droit : il est probable qu'à l'origine elles avaient comme fonction principale ou unique d'absorber l'oxygène (O_2) et qu'ensuite s'est ajoutée aussi la fonction d'éliminer l'anhydride de carbone (CO_2) (alvéoles : partie de la cavité du gosier).

1 Sub muqueuse (sous l'épithélium pavimenteux) de la partie droite de la bouche, langue et pharynx, glande de la parotide droite, glande salivaire de la partie droite, glande de la thyroïde et parathyroïde droites, glandes lacrymales de l'œil droit et partie droite de l'adénohypophyse (tous ces organes faisaient partie de la cavité du gosier)

24 Muqueuse du corps de l'utérus = caduque (partie droite), trompe droite de Fallope et partie droite de la prostate.



Le tronc cérébral et les organes sous sa dépendance

Comme pour le cerveau organe, la partie la plus archaïque de notre cerveau crânien est le tronc cérébral. Pour l'essentiel, c'est lui qui régit l'ensemble du tractus digestif avec ses appendices (à l'exception des parties ectodermiques qui ont migré plus tardivement). La disposition des relais dans le tronc cérébral reflète l'ordre des organes à l'intérieur du corps. On retrouve l'emplacement des organes dans le tronc cérébral dans le sens contraire des aiguilles d'une montre (comme dans l'anneau archaïque où les début/entrée et fin/sortie étaient une cavité unique dite du gosier) : de l'aire dorso médiane à la latéro droite à la ventro médiane, de la latéro gauche jusqu'à la dorso médiane (cf. schéma du tronc cérébral)

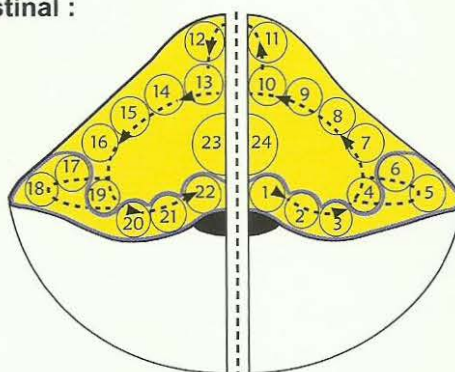
La manifestation de cette innervation du tractus digestif, y compris gosier archaïque (la bouche actuelle) est représentée par les 12 + 1 nerfs, dits crâniens, dont la partie droite devait absorber et faire cheminer le morceau de nourriture et dont le côté gauche devait évacuer le déchet par le gosier commun. Cf. le tableau scientifique des 12 + 1 nerfs cérébraux de la Germanique (édition allemande 2004).

Les relais cérébraux du mésencéphale (la partie crânienne plus externe du tronc cérébral), y compris le relais du parenchyme rénal qui jouxte la substance blanche, sont symétriques mais connectés non croisés avec l'organe.

Organes du tractus gastro intestinal :

Partie GAUCHE du tronc cérébral qui contrôle l'élimination d'excrément = **SORTIE**

Partie terminale du tractus gastro intestinal : de l'ileum jusqu'à l'anus (archaïquement partie gauche de la cavité du gosier).



Partie DROITE du tronc cérébral qui contrôle l'ingestion du morceau = **ENTREE**

Partie initiale du tractus Gastro intestinal : de la bouche (archaïquement partie droite de la cavité du gosier) jusqu'à l'ileum.

Côté gauche = sortie :

tubes collecteurs du rein gauche, iléum, cæcum + appendice, colon ascendant, colon transverse, colon descendant, colon sigmoïde. Îlot de la muqueuse intestinale sous l'épithélium pavimenteux du rectum, Muqueuse vésicale à épithélium cylindrique intestinal du trigone, muqueuse de la trompe de Fallope, muqueuse caduque du corps de l'utérus, prostate, glande de Bartholin, partie dorsale du gland productrice du smegma, du pénis et du clitoris. Alvéoles du poumon gauche et cellules à mucus caliciformes bronchiques gauches, thyroïde et parathyroïde gauche, sub muqueuse de la partie gauche de la bouche, de la langue et du pharynx, oreille moyenne gauche, glande sublinguale gauche, glande de la parotide gauche, glandes lacrymales de l'œil gauche, chambre archaïque de l'œil gauche (choroïde - entéroïde) hypophyse gauche.

Côté droit = entrée :

hypophyse droite, chambre archaïque de l'œil droit (choroïde - entéroïde), glandes lacrymales de l'œil droit, glande de la parotide droite, glande de la sublinguale droite, oreille moyenne droite, sub muqueuse de la partie droite de la bouche, de la langue et du pharynx, glande de la thyroïde et parathyroïde droites, alvéoles du poumon droit et cellules à mucus caliciformes bronchiques droites, 1/3 inférieur de l'œsophage, estomac, duodénum, parenchyme du foie et pancréas, jéjunum. Muqueuse caduque du corps de l'utérus, trompe de Fallope droite et prostate partie droite, tubes des collecteurs du rein droit.

Un exemple concernant les organes symétriques, qui à l'origine faisaient partie de la cavité du gosier, est représenté par l'oreille moyenne (noyau du nerf acoustique) pour lequel le conflit biologique du côté droit est celui de ne pas obtenir une information désirée (morceau d'information auditive), tandis que le conflit biologique du côté gauche est celui de ne pas rejeter une information non désirée (rejet du morceau d'information). L'oreille moyenne droite et l'oreille moyenne gauche faisaient partie toutes les deux de la cavité du gosier, c'est pour cela qu'est maintenue la corrélation non croisée avec les relais cérébraux correspondants.

Au niveau du tronc cérébral, la latéralisation à gauche ou à droite est sans importance.

Pour la musculature lisse de l'intestin et de ses dérivés cf. mésencéphale (la partie supérieure du tronc cérébral).

Ce que l'on appelle tractus gastro intestinal et son appartenance au feuillet embryonnaire

Ce que l'on appelle tractus gastro intestinal est constitué de deux parties : la partie archaïque endodermique et la partie nouvelle ectodermique.

Parties endodermiques (jaune) du tractus gastro intestinal, innervées par le tronc cérébral et non croisées :

Partie DROITE du tronc cérébral qui contrôle l'ingestion du morceau = ENTREE (La partie droite de la bouche, archaïquement partie droite du gosier, et partie supérieure du tractus gastro intestinal).

Partie GAUCHE du tronc cérébral qui contrôle l'élimination du morceau = SORTIE (La partie inférieure du tractus gastro intestinal, actuellement se termine par l'anus).

Phase ca : adénocarcinome (tumeur : tissus en plus)

Phase pcl : destruction de la tumeur par Tbc, caséification et résorption.

Normalement dans le cas d'un SBS des muqueuses intestinales, la musculature lisse adjacente des intestins réagit de manière simultanée.

Phase ca : spasmes locaux et en même temps, le péristaltisme du reste de l'intestin est quasi réduit.

Phase pcl : il peut y avoir des coliques intestinales généralisées « diarrhée ».

Crise épileptoïde/épileptique : « jours froids » apparaissent ainsi qu'à nouveau des spasmes locaux et une plus forte réduction du péristaltisme qu'au moment de la phase ca. Cette interprétation prise pour un iléus intestinal est fausse.

Parties ectodermiques du tractus gastro intestinal (rouge), innervées par le cortex cérébral et croisées :

Phase ca : ulcération de l'épithélium pavimenteux (tissu en moins)

Phase pcl : réparation avec régénération du tissu ulcéré

1 L' épithélium pavimenteux de la bouche, les 2/3 supérieurs de l'oesophage, petite courbure de l'estomac, pylore, bulbe duodénal, voies biliaires, pancréatiques avec îlots de Langerhans et vésicule biliaire, appartiennent également au « tractus gastro intestinal » mais, comme nous l'avons déjà dit, ils ont un épithélium pavimenteux et sont ectodermiques.

Dans le SBS, évolution de la sensibilité suit le « **schéma de l'épithélium pavimenteux du gosier** ».

Phase ca : douleurs

Phase pcl A et B : insensibilité, mais

Crise épileptoïde : douleurs et absence. Quand la musculature striée environnante est également touchée, ce qui est souvent le cas, nous avons une crise épileptique douloureuse (coliques stomacales ou duodénales douloureuses) avec absence.

2 A l'origine, l'épithélium pavimenteux du rectum a migré du gosier dans la partie terminale de l'intestin. Après la déchirure de l'anneau, elle est restée en place, mais avec une nouvelle innervation. A l'origine, les épithélium pavimenteux du col de l'utérus et de la vessie se trouvaient également au niveau du gosier, c'est pourquoi elles ont dû être innervées à nouveau après la déchirure et, de même, l'évolution de la sensibilité dans le SBS qui suivait le schéma de l'épithélium pavimenteux du gosier a dû, elle aussi, être innervée à nouveau suivant le « **schéma de la peau externe** » lors de la nouvelle connexion.

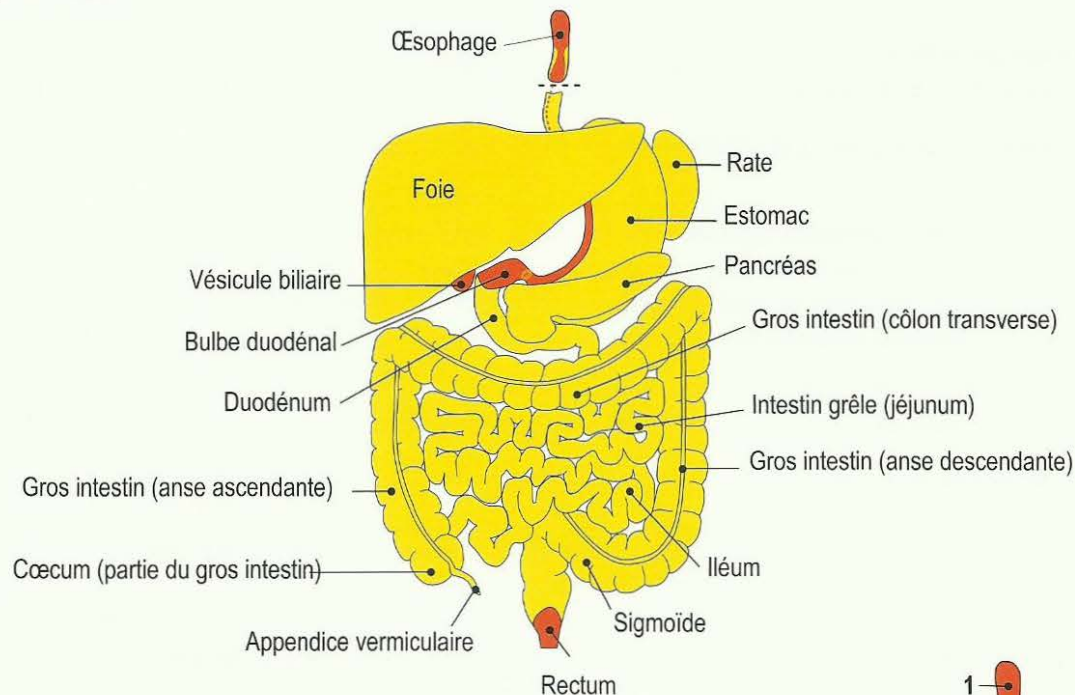
Phase ca : insensibilité

Phase pcl : prurit et douleurs.

Crise épileptoïde : insensibilité sensorielle. Lorsque la musculature striée du rectum est intéressée, ce qui est presque toujours le cas : spasmes épileptiques (spasmes du rectum).

Parties de musculature striée : toutes les parties ectodermiques, en dehors des îlots cellulaires ont leur « musculature » (striée). Il y a deux muscles sphincters très importants : le cardia et le pylore. Tous deux sont innervés à l'envers comme tout le reste de la musculature striée. Ils s'ouvrent dans la sympathicotomie et se referment dans la vagotonie (de même que les sphincters de la vessie, du rectum et du col de l'utérus).

Ce que l'on appelle tractus gastro intestinal et son appartenance au feuillet embryonnaire



1 Œsophage (2/3 supérieurs)

Phase ca : ulcérations

Phase pcl : régénération du tissu ulcéré ; en cas de syndrome : occlusion œsophagienne

2 Il y a souvent des restes de la muqueuse archaïque intestinale dans le tiers moyen ;

Phase ca : adénocarcinome sous l'épithélium pavimenteux.

Phase pcl : destruction cellulaire tuberculeuse, ce qui reste est appelé varices œsophagiennes.

3 Œsophage (1/3 inférieur)

Phase ca : adénocarcinome,

Phase pcl : destruction tumorale par Tbc, ce qui reste est appelé varices œsophagiennes

4 Entrée de l'estomac (cardia)

5 Petite courbure

Phase ca : ulcère de l'estomac avec douleurs,

Phase pcl : Régénération de l'ulcère sans douleur et avec saignement.

Crise épileptoïde/épileptique : saignement de l'ulcère de l'estomac accompagné de deux types de douleurs : à cause du schéma de l'épithélium pavimenteux du gosier en cas de SBS et à cause des spasmes de la musculature striée

6 Grande courbure

Phase ca : adénocarcinome gastrique de type sécrétoire.

Phase Pcl : destruction de la tumeur de l'estomac par Tbc avec sueurs nocturnes.

7 Pylore

8 Bulbe duodénal (1ère partie courte du duodénum)

Phase ca : ulcère duodénal

Phase pcl : régénération du tissu ulcéré (régénération cellulaire)

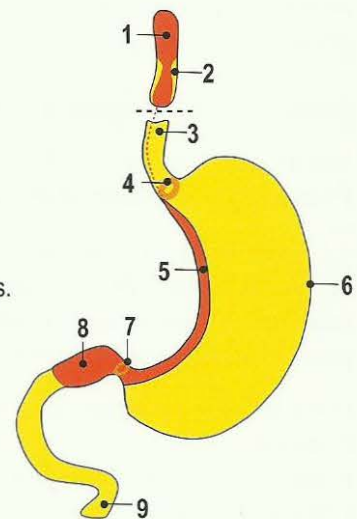
Dans la crise épileptoïde/épileptique : saignement de l'ulcère duodénal accompagné de deux types de douleurs : à cause du schéma de l'épithélium pavimenteux du gosier en cas de SBS et à cause des spasmes de la musculature striée.

Les deux orifices de l'estomac : le cardia (de l'œsophage vers l'estomac) et le pylore (de la sortie de l'estomac vers le duodénum) s'ouvrent dans la sympathicotomie, se referment dans la vagotonie. Tous deux sont constitués de muscles striés, c'est pourquoi le cardia provoque des vomissements dans la crise épileptique / épileptoïde suivant l'ulcère de l'estomac.

9 Duodénum

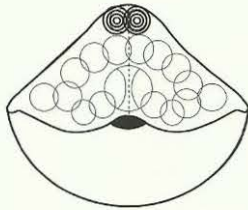
Phase ca : adénocarcinome du duodénum de type résorbant.

Phase Pcl : destruction de l'adénocarcinome par caséification tuberculeuse, destruction cellulaire en vue du retour à la normale.

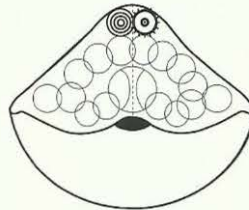


Les constellations du tronc cérébral

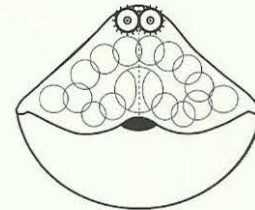
On parle de constellation du tronc cérébral lorsque deux ou plusieurs SBS appartenant aux hémisphères cérébraux gauche et droit, sont actifs en même temps. Mais nous retrouvons à nouveau une constellation semblable dans la crise épileptoïde lorsqu'un SBS est parvenu à la phase pcl. Car la crise épileptoïde, bien qu'étant d'une qualité différente, correspond à peu de choses près à une courte reprise de l'activité conflictuelle. Ensuite, nous avons même une courte constellation passagère lorsque les deux conflits font, par hasard, une crise épileptoïde dans la phase pcl.



1. Deux SBS en phase ca



2. Un SBS en phase ca, un SBS en phase pcl, mais précisément dans la crise épileptoïde



3. Les deux SBS en phase pcl, mais tous deux précisément dans la crise épileptoïde.

☉ Phase ca ☉ Crise épileptique / épileptoïde dans la phase pcl

Ce qui est particulièrement remarquable ici, c'est le sentiment de consternation totale. Un tel patient ne sait plus où il en est. Nous trouvons souvent ce type de constellations lorsque le patient a un adénocarcinome de l'anse sigmoïde (côté gauche du cerveau) et subit en plus un SBS cancéreux au foie (côté droit du cerveau) causé par la peur que la nourriture ne puisse plus passer dans l'intestin. Il est alors totalement consterné au niveau psychique.

Pour la plupart des constellations, nous ne savons pas encore tout ce qui peut se jouer. Dans ce genre de constellation de SBS et d'adénocarcinome, la constellation elle-même, a alors, à nouveau, son propre sens biologique. Mais pour la constellation bilatérale des SBS actifs des tubes collecteurs du rein, nous savons déjà au moins ceci : le patient a deux conflits existentiels du réfugié ou d'abandon.

1. Le patient est totalement consterné.
2. Il y a une oligurie ou une anurie, éventuellement il n'urine presque plus.
3. Il y a une désorientation, aussi bien spatiale que temporelle et partielle au niveau de la reconnaissance des personnes.
4. Les deux globes oculaires sont légèrement dirigés chacun vers un côté (double strabisme divergent).
Il s'agit d'une constellation de deux conflits archaïques datant de l'époque où nos ancêtres « sortirent de l'eau », ou bien furent rejetés sur la rive par une grosse vague, ainsi que des réfugiés. Comme les yeux de nos « ancêtres » ne regardaient sans doute pas vers l'avant (comme c'est le cas aujourd'hui chez les humains et les prédateurs), mais sur les côtés (comme chez les animaux de proie), le strabisme divergent signifiait que l'œil touché, ou les deux dans le cas de la constellation, devaient regarder en arrière, vers la mer, pour s'orienter !

Exemple d'un SBS bilatéral des tubes collecteurs du rein : constellation de désorientation + constellation de consternation, oligurie à anurie (seulement 150 ml).

Dans le cas de phase pcl (phase de réparation) osseuse simultanée, nous observons une sorte de « Syndrome ».

- a. leucémie.
- b. goutte (augmentation de l'acide urique).
- c. urémie (augmentation de la créatinine et de l'urée).

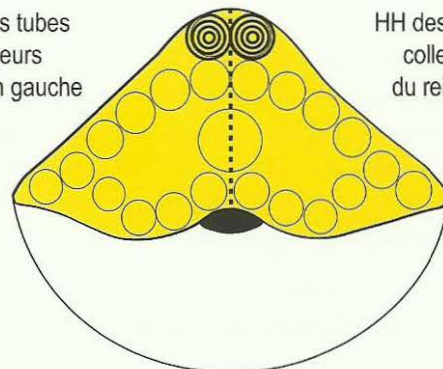
Même la constellation du tronc cérébral est bien-fondée du point de vue biologique en cas d'urgence !

Avec n'importe quelle constellation, on retrouve toujours la consternation typique.

Constellation du tronc cérébral

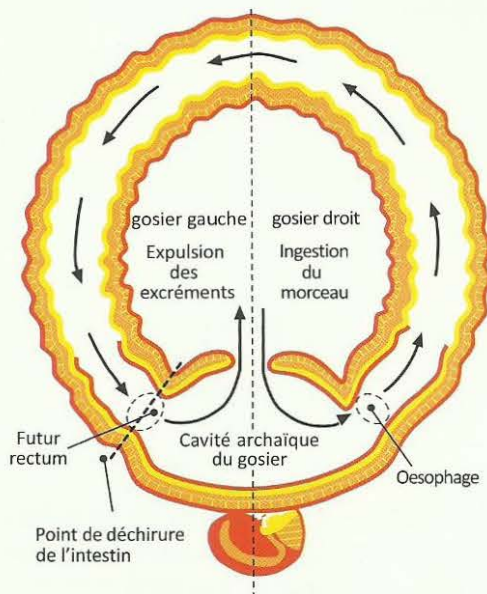
HH des tubes collecteurs du rein gauche

HH des tubes collecteurs du rein droit

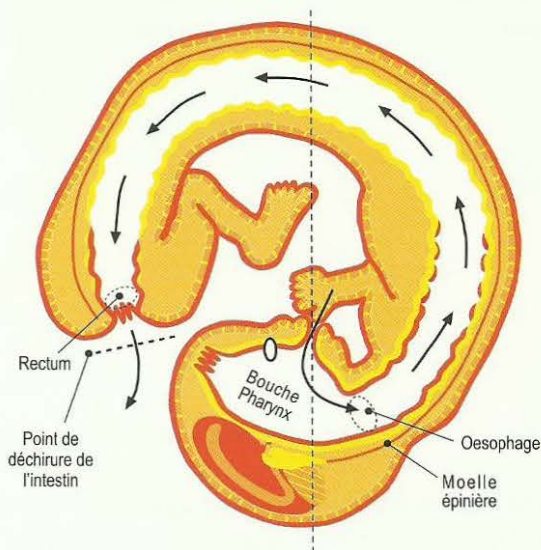


La grande révolution phylogénétique de l'individu : de la formation annulaire archaïque originelle à la formation embryonnaire tardive (la déchirure de l'anneau dans la partie gauche).

Formation annulaire archaïque originelle



Formation embryonnaire tardive



Tout d'abord, il importe que nous comprenions les mécanismes conflictuels archaïques de la période « gosier » de notre évolution.

L'anneau archaïque était essentiellement constitué de tissu intestinal. Le tractus intestinal débutait sur le côté droit du gosier pour l'entrée du morceau et se terminait sur le côté gauche du gosier pour la sortie des excréments.

La forme primitive de l'anneau archaïque pourrait nous faire penser qu'il s'agissait d'un simple processus mécanique. Le morceau devait être introduit par le côté droit du gosier et l'excrément devait être expulsé par le côté gauche. Mais en réalité, il faut se le représenter comme un processus très compliqué, car le morceau de nourriture et l'excrément se retrouvaient tous deux dans la même cavité.

La difficulté venait du fait qu'un morceau de nourriture éliminé "par erreur" était irrémédiablement perdu.

Les conflits possibles pour ce genre de créatures archaïques étaient les suivants : ne pas avoir de morceau en vue (à l'aide de la chambre archaïque de l'œil), le morceau n'a pas été correctement ingéré, il a été éliminé par erreur, il n'a pas été correctement acheminé, il n'a pas été totalement digéré, il n'a pas été correctement éliminé, il a été de nouveau ingéré, par erreur, dans l'anse intestinale introductrice du côté droit.

Pour réguler au mieux ce mécanisme vital, Mère Nature a développé au tronc cérébral un système nerveux extrêmement compliqué (cf. Tableau des 12+1 nerfs crâniens de la « Germanique »).

Ensuite, nous devons nous demander sous quelle forme nous pouvons retrouver ces vieux conflits archaïques dans notre vie quotidienne de civilisés (en effet un morceau n'est plus un morceau de nourriture, mais une maison, un emploi, un héritage ou un bon cheval de course, etc).

La forme annulaire de nos ancêtres génétiques s'est ouverte, devenant la forme embryonnaire actuelle. Suite à cette rupture qui s'est produite à l'extérieur, mais tout près du côté gauche du gosier, s'est formée une nouvelle extrémité du tractus intestinal, le rectum actuel, tandis que la cavité archaïque conservée est devenue la bouche et la gorge actuelles qui sont demeurées au début du tractus intestinal.

De nos jours encore, la muqueuse buccale profonde (située sous la couche de l'épithélium pavimenteux) est innervée des deux côtés par le tronc cérébral :

- le côté droit de la muqueuse buccale profonde est innervé par le côté droit du tronc cérébral et régule la prise du morceau de nourriture, puis son incorporation et sa digestion.

- le côté gauche de la muqueuse buccale profonde est innervé par le côté gauche du tronc cérébral, mais contrairement au gosier archaïque, il n'a plus à réguler l'élimination de l'excrément dont se charge à présent le rectum. D'ailleurs, nous retrouvons aujourd'hui encore cette fonction archaïque d'élimination de l'excrément dans le processus du vomissement.

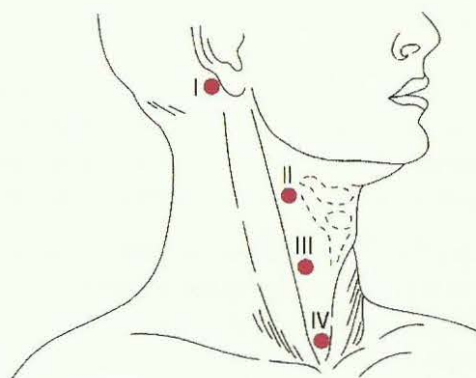
La rupture, cette grande révolution phylogénétique, s'est produite à l'époque où l'épithélium pavimenteux, innervé par le cortex cérébral, avait déjà migré à travers le gosier jusqu'à un certain point dans l'anse droite introductrice, l'œsophage actuel, et jusqu'à 12 cm chez l'adulte par la suite, dans l'anse excrétrice du tractus intestinal, l'actuel rectum. Ainsi, nous ne retrouvons plus que 12 cm d'épithélium pavimenteux à partir de l'anus. Nous observons dans le cortex cérébral, que les relais de cet épithélium pavimenteux du rectum, du vagin, du col et de l'orifice de l'utérus, de la vessie avec les uretères et l'épithélium pavimenteux du bassin (dit de transition), se trouvent exactement à côté des relais des arcs branchiaux (+ dérivés) du gosier archaïque qui étaient déjà rapprochés à l'époque et le sont toujours (cf. en rouge tableau des nerfs crâniens de la Médecine Nouvelle Germanique®).

La preuve exacte de la déchirure de la forme annulaire

Avant l'ouverture de la forme annulaire, la révolution phylogénétique qui donna naissance à la forme embryonnaire, les relations se répartissaient donc de la façon suivante :

a) la glande thyroïde gauche déversait de la thyroxine dans la partie gauche du gosier, c'est-à-dire dans l'actuel rectum. On trouve d'ailleurs dans tous les ouvrages sur la phylogenèse que la thyroïde était, à l'origine, une glande exocrine qui déversait son hormone dans l'intestin, soit de la thyroïde gauche vers l'anse gauche chargée d'évacuer les excréments.

La thyroxine agissait aussi localement en accélérant l'évacuation des excréments. La preuve stricte de cette déchirure est que nous retrouvons encore, de nos jours, les canaux excréteurs (épithélium pavimenteux) de la thyroïde gauche, appelés fistules anales ou mieux fistules para anales.



Position typique des fistules du cou toujours à droite, croquis du lexique médical Psyrembel, 4e édition, page 693

b) la glande thyroïde droite déversait son hormone dans l'anse intestinale droite introductrice. Celle-ci demeurera au niveau du gosier et forme aujourd'hui l'œsophage, c'est-à-dire la partie supérieure du tractus digestif. Comme preuve de la déchirure de la forme annulaire, nous trouvons aujourd'hui encore ce que l'on appelle les « fistules du cou » et toujours sur le côté droit !

Trois particularités :

1. À la suite de la déchirure de la forme annulaire, la thyroïde devint une glande endocrine qui déversait la thyroxine directement dans le sang. Les canaux archaïques thyroïdiens para anaux étaient devenus superflus. Au cours de la nouvelle connexion, ils furent connectés au schéma de la peau externe. Ils provoquent des démangeaisons et des douleurs dans la phase pcl. Le conflit est celui de vouloir se débarrasser rapidement de l'excrément.
2. L'innervation des fistules para rectales est issue de la région frontale droite. Mais comme nous n'avons jamais vu l'organe (arraché), c'est-à-dire les canaux para anaux, je n'en ai pas tenu compte dans le tableau. A l'origine, elles appartenaient aux canaux excréteurs de la thyroïde gauche dans l'anse intestinale excrétrice, juste avant le gosier, donc au schéma de l'épithélium pavimenteux du gosier à l'origine, mais à présent elles appartiennent au schéma de la peau externe, suite à la nouvelle connexion, et leur innervation est issue de la région frontale droite.
3. Le goitre euthyroïdien de l'élargissement kystique des canaux excréteurs de la thyroïde peut toucher les canaux excréteurs de droite, entrée de l'intestin et les « restes » des canaux excréteurs gauches qui ont été arra-

chés. Les kystes des canaux para anaux peuvent s'écouler vers l'extérieur et / ou vers l'intérieur (ce que l'on appelle le cul de sac de Douglas = cavité abdominale). En dernier recours, il y a une possibilité d'écoulement direct vers l'extérieur pour une ascite.

Schéma de la sortie des nerfs crâniens II à XIII du tronc cérébral

Du point de vue embryologique et anatomique, les deux premiers « nerfs crâniens » ne sont pas véritablement des nerfs périphériques, mais, en réalité, des parties du cerveau invaginées. Ils sont aussi partiellement des prolongations de voies nerveuses issues des relais archaïques du tronc cérébral (HH) et des relais corticaux du cerveau qui se trouvent à l'opposé.

Le système sensoriel archaïque de l'intestin innervé par le tronc cérébral est le modèle originel des nerfs olfactif et optique (qui innervent respectivement l'organe olfactif et la chambre optique). Ces deux premiers nerfs crâniens sont chargés d'analyser, à l'aide de la sensorialité intestinale, la qualité du morceau avant son entrée dans le gosier.

Pour ce qui concerne le nerf optique, j'ai découvert que :

Le noyau du nerf optique se trouve sur le côté droit du pont, en position ventrale par rapport au noyau du nerf acoustique. Le nerf optique non croisé va à la chambre optique archaïque droite en cas de SBS avec contenu conflictuel : ex. une image ou une chose (un morceau de lumière) désirable, que nous voulons voir ou capter, mais nous ne le pouvons pas.

Le noyau du nerf optique se trouve sur le côté gauche du pont, en position ventrale par rapport au noyau du nerf acoustique. Le nerf optique non croisé va à la chambre optique archaïque gauche en cas de SBS avec contenu conflictuel : ex. une image ou une chose (un morceau de lumière) non désirable, que nous ne voulons pas voir, ou que nous voulons rejeter, mais nous ne le pouvons pas.

La chambre archaïque de l'œil est la choroïde (plus exactement entéroïde) où, en cas de SBS en phase ca, nous avons une tumeur à croissance étalée.

Dans la phase pcl les nouvelles cellules de la tumeur sont caséifiées, éliminées par la Tbc de l'œil. Pendant cette phase nous pouvons voir les typiques taches « azur » à travers la rétine : c'est le signe irréfutable de la Tbc.

Les 6 qualités des organes du tractus digestif sous la dépendance du tronc cérébral

Pour les organes du tractus digestif innervés par le tronc cérébral, nous connaissons au moins 5 qualités, voire 6 : chacune peut être concernée individuellement selon le DHS et son contenu conflictuel, avec son HH spécifique au tronc cérébral.

1. Qualité sensitive :

Elle permet la reconnaissance des particules de nourriture selon leur composition chimique (graisses, protéines, cellulose, etc.) Sur ce type de conflit « ne pas pouvoir analyser un morceau », on ne sait encore presque rien. Lors d'un DHS dans ce domaine, nous trouvons dans la partie supérieure du tractus digestif, une inversion du mouvement péristaltique intestinal (péristaltisme dans la direction inverse, réflexe pharyngien « vomissements ») et dans la partie inférieure une accélération (diarrhée).

2. Qualité motrice péristaltique (cf. mésencéphale) :

C'est le mouvement péristaltique qui fait progresser le bol alimentaire. La musculature intestinale longitudinale (musculature de dilatation) est essentiellement innervée par le tronc du nerf grand sympathique. La musculature intestinale annulaire est essentiellement innervée par le nerf vague (pont). C'est l'alternance continue de ce rythme (comme dans un moteur à cylindre) qui constitue (avec la production d'air) le mouvement péristaltique typique de l'intestin qui fait progresser le morceau au fur et à mesure (c'est le même principe pour l'iris !). Lors d'un DHS dans ce domaine c'est principalement la musculature longitudinale qui est innervée. Ce qui provoque un allongement de l'intestin (le mouvement circulaire est moins inhibé). Le mouvement péristaltique est fortement ralenti, afin que le morceau puisse être mieux résorbé (tumeur superficielle étalée du type résorbant). Ceci provoque un arrêt partiel de l'intestin, classiquement appelé paralysie intestinale et opéré comme

iléus. L'innervation vagotonique est issue du tronc cérébral (cf. nerf vague), la sympathicotonie vient du tronc du nerf sympathique. Mais en cas de DHS il se produit une sympathicotonie durable : nous ne savons pas encore si, à ce moment-là, seules les impulsions vagotoniques du pont sont supprimées (ce qui fait dominer les impulsions du tronc du grand sympathique) ou si des impulsions sympathicotoniques peuvent également venir du pont modifié par l'adénocarcinome.

3. Qualité sécrétoire :

Elle signifie que le morceau sera réduit, découpé, digéré par la sécrétion de sucs gastriques. Lors d'un DHS dans ce domaine, nous trouvons des adénomes à croissance en chou-fleur, destinés à produire une plus grande quantité de sécrétions à proximité du morceau trop gros.

4. Qualité résorbante :

Elle signifie que les nutriments passeront de l'intestin vers les voies sanguines et lymphatiques. La résorption de l'eau et de l'air en fait également partie. Avec un DHS dans ce domaine, on ne peut faire que des hypothèses. L'eau, par exemple, est résorbée dans le colon, mais nous avons encore à trouver les types de conflits particuliers du programme spécial bien-fondé. Lors d'un DHS dans ce domaine, nous trouvons des adénocarcinomes à croissance étalée du type résorbant (épaississement de la paroi intestinale).

5. Qualité excrétoire :

Cette propriété signifie que l'intestin évacue avec les excréments, les matières toxiques et autres, indésirables dans le sang, qui ne peuvent être éliminées par les reins (les 4 voies d'élimination sont les reins, les intestins, la peau, les poumons). Les produits de destruction sanguine, par ex, sont partiellement éliminés sous forme de sécrétion biliaire.

6. Qualité de la production d'hormones :

Nous trouvons une 6^{ème} qualité, la production d'hormones, tout particulièrement dans les organes régis par le tronc cérébral comme la thyroïde, la somato-hypophyse et l'épiphysse (glande pinéale) et de nombreux organes intestinaux initiaux qui concernent l'ensemble du corps.

Les organes intervenant dans la production d'hormones semblent relever de la phylogénétique plus récente du tronc cérébral, car nous voyons que les hormones ont également un impact sur le fonctionnement des organes relevant des autres feuillets embryonnaires.

Il est vrai que le tronc cérébral est la partie la plus archaïque de notre cerveau. Comme nous le constatons dans l'exemple des alvéoles pulmonaires, qui se sont développées après l'époque des branchies, le tronc cérébral et ses organes évoluent sans cesse. Avec cette évolution, le corps et les organes relevant des autres feuillets embryonnaires sont concernés. C'est ce que nous constatons pour les organes régis par le tronc cérébral produisant des hormones. Je ne puis évaluer aujourd'hui dans quelle mesure les organes régis par le tronc cérébral (foie, tubes collecteurs du rein, intestin, muqueuse de l'utérus) produisent des hormones, que nous ne pouvons classer.

LES NERFS, DITS CRANIENS, DU TRONC CÉRÉBRAL

Parmi les 12 nerfs cérébraux ou crâniens que tous les médecins doivent apprendre, les deux premiers noyaux du tronc cérébral, I. Nervus olfactorius (nerf olfactif) et II. Nervus opticus (nerf optique) « nerf rétinien », sortent du cadre car ils ne sont apparemment que des protusions du cortex tout en ayant également un relais archaïque dans le tronc cérébral. La seconde difficulté se présente lorsque les « noyaux des nerfs du tronc cérébral » innervent en apparence, à quelques détails près, des organes sensibles et moteurs (par ex. la couche d'épithélium pavimenteux de la peau et la musculature volontaire striée) qui relèvent manifestement des missions et des fonctions du cortex. Ceci ne pouvait pas être juste et ne l'est d'ailleurs pas. C'est pourquoi aucun étudiant, ni médecin n'avait jamais pu comprendre correctement ces nerfs dits crâniens. En réalité, ces « noyaux des nerfs du tronc cérébral » accompagnent les fibres nerveuses II à XII, entrelacées après coup, issues à chaque fois du côté opposé du cortex. Ces fibres nerveuses n'ont qu'un rapport indirect avec les noyaux des nerfs archaïques du tronc cérébral, comme, par ex. le système musculaire péristaltique

lisse de la bouche (« du gosier »). Celui-ci était innervé à l'origine par le tronc cérébral et fut complété, plus tard par une majorité d'éléments du système musculaire strié volontaire innervé par l'écorce cérébrale (muscles masticateurs, linguaux, etc.)

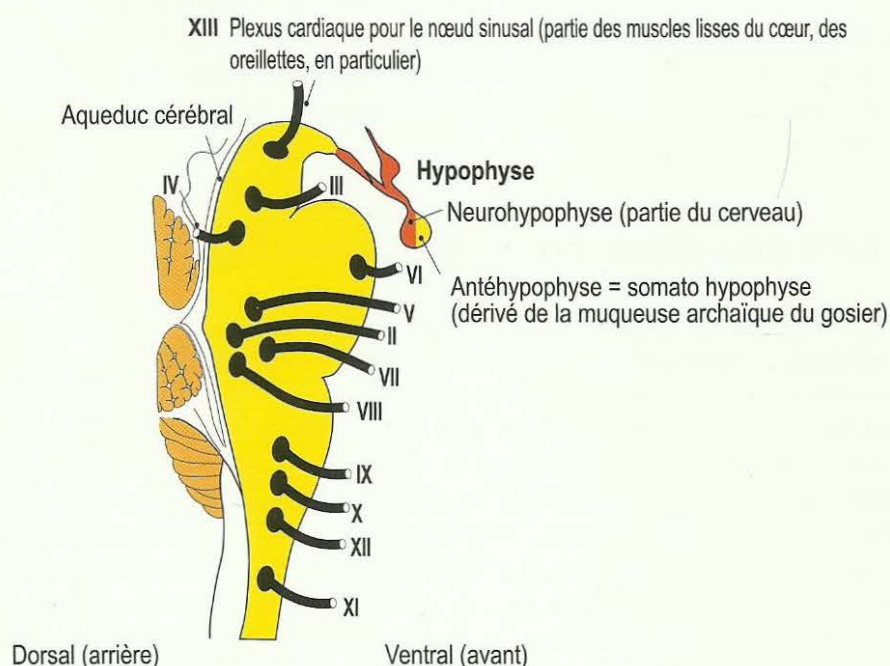
C'est pourquoi une partie des noyaux des nerfs du tronc cérébral a reçu, de manière erronée et juste à la fois, le surnom de « nerfs de l'arc branchial », d'après le segment de l'arc branchial que suivaient ces nerfs dépendant de l'écorce cérébrale, et finalement, personne n'y comprenait plus rien. C'est la raison pour laquelle le noyau du nerf V du tronc cérébral, *nervus trigeminus*, s'appelle aussi, de manière « plus ou moins exacte », « 1^{er} nerf de l'arc branchial », le noyau du nerf VII du tronc cérébral, *nervus facialis*, s'appelle « 2^{ème} nerf de l'arc branchial », le noyau du nerf IX du tronc cérébral, *nervus glossopharyngeus*, s'appelle « 3^{ème} nerf de l'arc branchial », ainsi que le noyau du nerf X du tronc cérébral, *nervus vagus*, s'appelle « 4^{ème}, 5^{ème} (atrophies) et 6^{ème} nerfs de l'arc branchial ». Les portions d'arc branchial de ces noyaux des nerfs du tronc cérébral sont classées parmi les SBS du groupe en rouge (également dans le groupe orange dans la mesure où ils concernent des muscles striés).

La spécificité décisive qui fait que les noyaux des nerfs du tronc cérébral sont disposés par paires de chaque côté, est que la partie droite du gosier et la partie droite du tronc cérébral étaient responsables de l'ingestion du morceau et le sont toujours. Par contre, les parties gauches du gosier et gauches du tronc cérébral étaient et restent responsables de l'élimination du morceau d'excrément. Ces deux fonctions se rejoignent dans le gosier. A cet endroit, le mouvement péristaltique s'effectue, certes, dans la même direction de façon circulaire, mais de manière différente en ce qui concerne la fonction à droite pour l'anse intestinale absorbante et à gauche pour l'anse intestinale excrétrice.

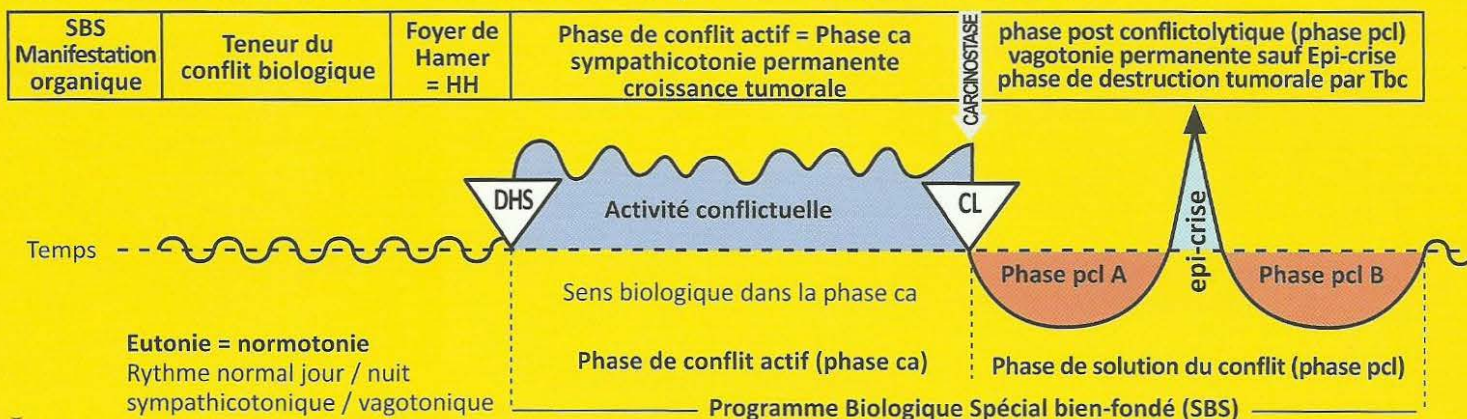
C'est à partir de cette nécessité que se sont développés les nerfs bilatéraux du tronc cérébral qui, à l'époque de l'existence du gosier commun, avaient encore des fonctions opposées. Du côté gauche c'est-à-dire le côté de la fonction d'élimination, se construit la fonction de l'épithélium pavimenteux de la bouche innervé par le cortex cérébral. La fonction, selon le schéma archaïque du tronc cérébral, est toujours de pouvoir ou de vouloir rejeter, en crachant, en vomissant ou en toussant, tout ce qui ne doit pas pénétrer dans la bouche ou dans les bronches, etc. A l'inverse, les adénocarcinomes sous la dépendance du tronc cérébral, destinés à améliorer l'insalivation ou l'ingestion du morceau, n'apparaissent que du côté droit ; et du côté gauche ensuite, lorsque nous ne pouvons pas éliminer un morceau (à l'origine, le morceau d'excrément).

Au regard du XIII^e nerf crânien, le plexus cardiaque dont l'innervation était quasiment inconnue jusqu'à la Médecine Nouvelle Germanique, cf. Tableau des 12 + 1 nerfs crâniens de la Nouvelle Médecine édition allemande 2004.

Schéma de la sortie des nerfs crâniens II à XIII du tronc cérébral



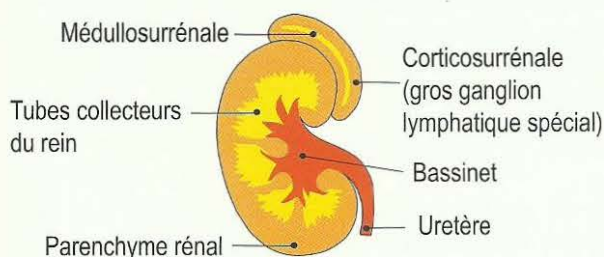
Ja Héli tronç cérébral droit = feuillet embryonnaire interne = endoderme



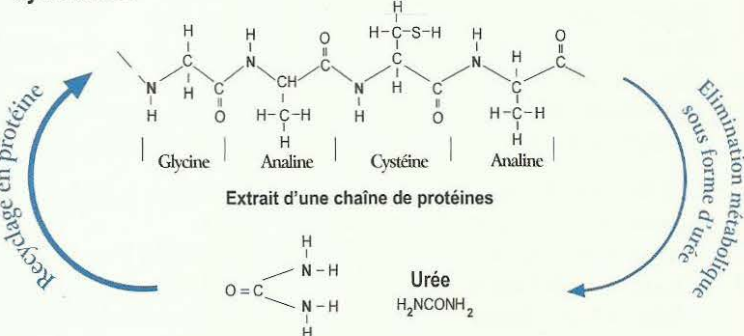
I Ja d

SBS des tubes collecteurs du rein droit: reflux de l'urine isotonique, rétention d'eau, oligurie. = Programme biologique spécial bien-fondé avec DHS initial = choc vécu de façon conflictuelle, inattendue et dans l'isolement.	Conflit existentiel, conflit du réfugié, « avoir tout perdu », « comme après un bombardement », conflit de l'hôpital (peur du côté inhumain), conflit de se sentir seul au monde, délaissé ou mal soigné, conflit de se sentir comme dans un désert (sans eau).	HH dans le tronç cérébral (pont). A droite, Position Ventrale, non croisé.	Sens biologique : garder de l'eau et de l'urine en réserve pour prolonger le temps de survie en l'absence d'eau et de nourriture (sur la berge ou dans le désert). Phase ca : Adénocarcinome compact des tubes entre les calices et le parenchyme rénal des glomérules, de type sécrétoire, à prolifération en chou-fleur, ou adénocarcinome de type résorbant, à prolifération étalée. A l'inverse, lors du conflit avec des liquides, on aura des nécroses du parenchyme rénal puis kystes rénaux. Le conflit actif de rétention d'eau avec adénocarcinome du tube collecteur est très important lorsqu'il se produit simultanément avec la phase pcl d'un autre conflit actif : Syndrome provoquant un œdème abondant dans la région de l'organe touché ! par ex, phase pcl des os = leucémie + Syndrome = goutte, ou épanchement pleural transsudant, ascite transsudant, rhumatisme articulaire aigu, etc. Il se produit la même chose au cerveau avec le HH : auparavant, nous prenions ces foyers de Hamer très œdémateux pour des tumeurs cérébrales. A la solution de ce conflit de rétention d'eau, « l'œdème - tumeur du cerveau » se résorbe très rapidement ! Cette rétention urinaire a un sens biologique. Nous l'appelons urémie et pensions à une « altération » des reins. En réalité, le corps a prévu une réserve d'urée pour le cas d'une longue pénurie alimentaire d'albumine. (Cf. cycle azoté)	Phase pcl : Pour l'adénocarcinome du tube collecteur nous distinguons la phase de réparation et de retour à la normale biologique avec caséification nécrotique tuberculeuse et la phase de réparation et de retour à la normale non biologique sans Tbc. Au cours de la phase de réparation et de retour à la normale non biologique, bien que le conflit soit solutionné, il peut se produire une occlusion de l'orifice du bassinnet, (rein silencieux). L'urémie n'est pas une maladie mortelle, comme nous le pensions auparavant mais elle disparaît spontanément à la solution du conflit existentiel. Même en cas de solution non biologique, autrement dit même en présence d'un adénocarcinome des tubes collecteurs du rein, l'organisme élimine davantage d'urine. Auparavant sur la radiographie, on diagnostiquait une tuberculose rénale au vu des bassinets ou des calices très épaissis, c'est-à-dire qu'il y avait des adénocarcinomes compacts avec caséifications tuberculeuses. Les calices paraissaient épaissis à cause des cavernes.
--	---	--	--	--

Le rein



Cycle azoté



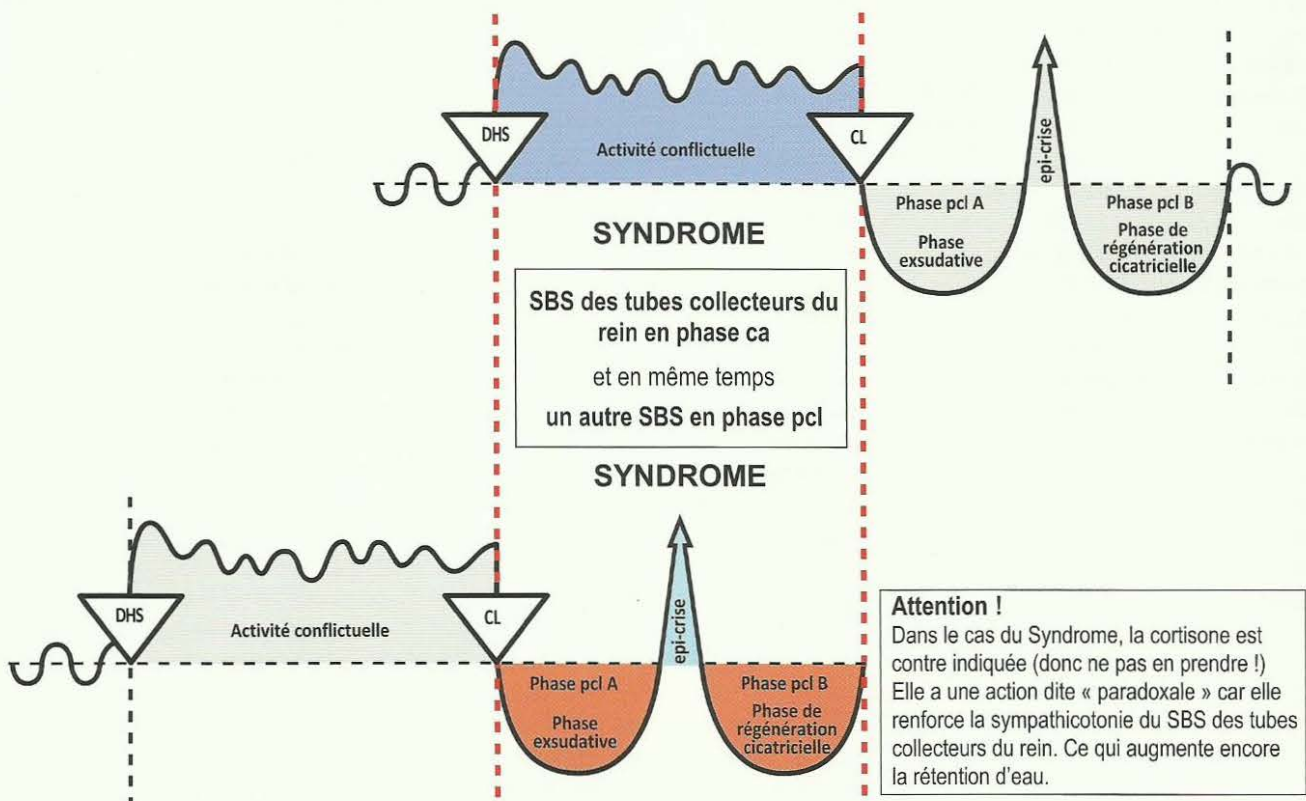
Autrefois nous savions juste que les protéines étaient transformées en urée et éliminées dans les urines. Nous ne savions pas qu'en cas de manque, l'organisme pouvait recycler l'urée en protéines. Dans les périodes de manque, il épargne l'urée en dépôt dans le sang, ce que nous appelons urémie. Nous considérions l'urémie comme une maladie, sans savoir que c'était un programme biologique spécial bien-fondé (SBS).

Syndrome des tubes collecteurs du rein.

A l'inverse de nos représentations antérieures du blocage des reins (urémie) et/ou de la forte rétention d'eau dans tout l'organisme et, plus particulièrement, dans un organe en phase de réparation et de retour à la normale – ce que nous appelons alors Syndrome - la rétention d'eau a son sens biologique. L'organisme rejette quotidiennement au moins 150 à 200 ml (oligurie ou quasi-anurie) qui lui permettent d'éliminer les principales substances urinaires (urémie) même si, dans le même temps, les valeurs de la créatinine s'élèvent à 12-14%. Il y a différents niveaux d'atteinte des reins (urémie) car chaque rein possède trois groupes de calices indépendants qui peuvent être atteints ou non. Avec la Germanique, l'indication de transplantation rénale peut être réduite de 90% lorsque l'on peut agir précisément sur la solution du conflit existentiel fondamental. Même l'élévation de l'urée (créatinine dans le sérum) et des acides uriques dans le sérum (en cas de goutte) a un sens biologique, s'il y a menace de manque d'albumine au niveau alimentaire. En effet, cela permet à l'organisme de recycler à nouveau de l'albumine. .

Schéma du « Syndrome »

SBS des tubes collecteurs du rein en phase ca + un autre SBS en phase pcl.



Programme archaïque très ancien de la plus grande importance biologique !

Peut occasionner des complications massives au niveau de l'organe et du cerveau !

Par ex : Un SBS actif des tubes collecteurs du rein en phase ca peut même réactiver d'anciennes cavernes en cas d'hépatite bénigne. Nous l'appelons alors hépatomégalie = gros foie.

Par ex : Un SBS actif des tubes collecteurs du rein en phase ca + une pleurésie (mésothéliome de la plèvre pcl) = Syndrome = exsudat pleural avec œdème du HH au cervelet (appelé « tumeur du cervelet »).

Par ex : Un SBS actif des tubes collecteurs du rein en phase ca + une ostéolyse des côtes en phase pcl = Syndrome = transsudat pleural + œdème du HH dans la substance blanche (appelé « tumeur du cerveau »).

Par ex : Un SBS actif des tubes collecteurs du rein en phase ca + péritonite (mésothéliome péritonéal pcl) = Syndrome = ascite avec HH au cervelet (appelé « tumeur du cervelet »), ou inversement, par ex : arthrite après ostéolyse dans la région du genou + SBS des tubes collecteurs du rein en phase active = Syndrome = énorme soi disant rhumatisme articulaire (ostéosarcome s'il y a eu ponction) + œdème du HH au niveau de la substance blanche (appelé « tumeur du cerveau »).

Dans le cas du Syndrome (des tubes collecteurs du rein) : toujours, sans exception, en dehors d'une rétention d'eau généralisée raisonnée ou plus importante,

a) la région des organes avec une importante rétention d'eau en phase pcl, par ex. une hépatomégalie au lieu d'une hépatite et b) au cerveau, le foyer de Hamer correspondant, est œdématisé. C'est ce que l'on appelait autrefois « tumeurs cérébrales ».

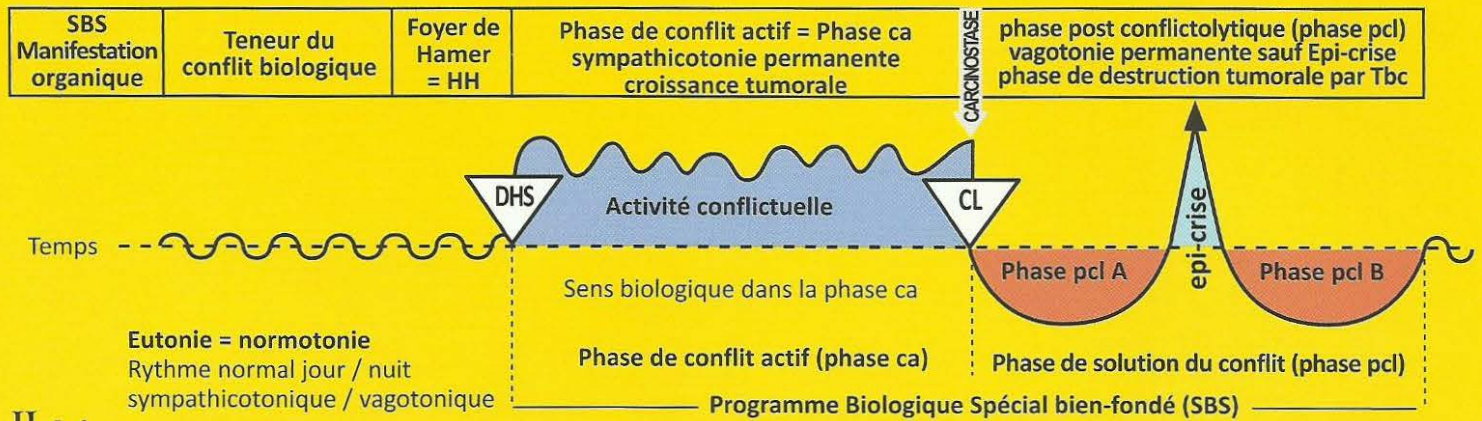
Si le conflit existentiel (SBS des tubes collecteurs du rein en phase ca) est solutionné, c'est-à-dire en phase pcl, alors

a) l'œdème de l'organe se résorbe rapidement,

b) l'œdème cérébral se résorbe rapidement, c'est-à-dire que la soi-disant « tumeur cérébrale » disparaît.

Il ne subsiste qu'une cicatrice gliale inoffensive.

Ja Héli tronç cérébral droit = feuillet embryonnaire interne = endoderme



II Ja d

SBS de la moelle de la glande surrénale, côté droit du corps.	Conflit de gros stress insupportable.	HH au niveau du système nerveux autonome (tronc du nerf grand sympathique), neuroganglion.	Sens biologique: en présence d'une forte situation de stress, apporter une aide précise indispensable. Phase ca : Phéochromocytome, élévation de la noradrénaline et de la dopamine (catécholamine primaire) et augmentation de l'adrénaline (catécholamine secondaire).	Phase pcl : Eventuellement, « apoplexie » de la moelle de la glande surrénale (tuberculose caverneuse).
---	---------------------------------------	--	---	--

I Ja d

SBS du lobe antérieur de l'hypophyse, côté droit.	1. Conflit de ne pas parvenir à saisir un morceau qui est hors d'atteinte, car l'individu est trop petit. 2. Conflit de ne pas pouvoir nourrir l'enfant ou la famille.	HH au tronc cérébral (pont), en position dorsale, à droite.	Sens biologique : a) augmentation de la sécrétion de l'hormone de croissance pour atteindre le morceau situé en hauteur. b) cellules productrices de prolactine : production de prolactine accrue afin de mieux allaiter un enfant ou un partenaire. Phase ca : 1. Adénome de l'hypophyse, adénocarcinome compact à prolifération en chou-fleur, de type sécrétoire, avec augmentation de sécrétion de l'hormone de croissance. Conséquence : croissance réelle chez les enfants, les adolescents ou acromégalie chez les adultes (allongement des extrémités de certains membres). 2. Augmentation de la sécrétion de prolactine. Conséquence : augmentation de la production de lait.	Phase pcl : 1. En présence de champignons et mycobactéries : réduction nécrotique par caséification tuberculeuse de l'adénome du lobe antérieur de l'hypophyse. Le conflit devient sans objet car maintenant, l'individu est assez grand pour atteindre le morceau. 2. Le conflit est devenu sans objet car maintenant, l'enfant et la famille peuvent être suffisamment nourris.
---	---	---	--	--

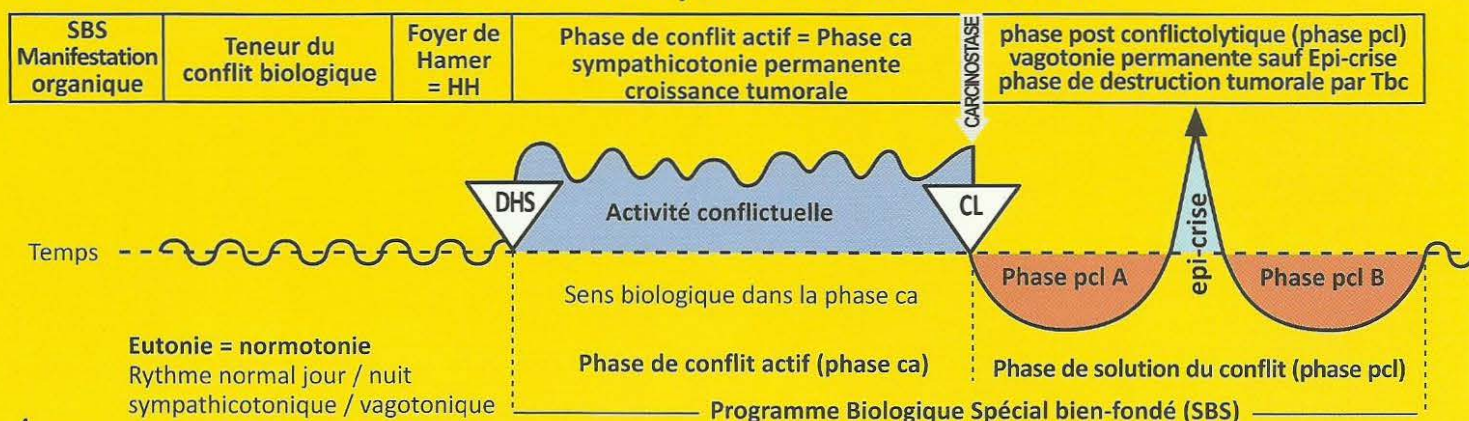
2 Ja d

SBS des végétations adénoïdes de l'arrière gorge (pharynx), côté droit.	Conflit de ne pas parvenir à saisir un morceau de nourriture.	HH au tronc cérébral (pont), en position dorsale, à droite.	Sens biologique : vouloir insaliver un morceau de nourriture, afin de pouvoir l'absorber plus vite. Pouvoir absorber plus rapidement un morceau que l'on désire. Phase ca : Adénocarcinome à prolifération en chou-fleur, de type sécrétoire, appelé « polype » de la région rhinopharyngée, dérivé des restes de la muqueuse archaïque intestinale.	Phase pcl : Caséification tuberculeuse fétide des polypes par des champignons (mycose) ou des mycobactéries ; Tbc des polypes.
--	---	---	---	---

3 Ja d

SBS de la trompe d'Eustache (entre la bouche et l'oreille moyenne), côté droit.	Conflit de ne pas arriver à saisir un morceau (d'information).	HH au tronc cérébral (pont), en position dorsale, à droite.	Sens biologique : vouloir mieux insaliver (un morceau auditif d'information), afin de pouvoir l'absorber plus vite. Pouvoir absorber plus rapidement un morceau que l'on désire. Phase ca : L'adénocarcinome compact à prolifération superficielle, de type résorbant, provoque une obstruction de la trompe d'Eustache : faute d'aération, la membrane du tympan est déprimée et l'audition diminuée.	Phase pcl : Caséification fétide tuberculeuse avec écoulement aussi bien dans la bouche que dans l'oreille moyenne, simulant une otite moyenne, pour autant que la muqueuse de l'oreille moyenne ne soit pas atteinte elle-même.
--	--	---	---	---

Ja Héli tronç cérébral droit = feuillet embryonnaire interne = endoderme



4 Ja d

SBS de l'oreille moyenne, droite.	Conflit de ne pas pouvoir saisir un morceau auditif, plus précisément, une information. Le conflit date de l'époque embryonnaire archaïque, où l'oreille moyenne et la bouche ne formaient qu'un « gosier ».	HH au tronç cérébral (pont), en position dorsale, à droite (noyau du nerf stato acoustique, neurinome acoustique).	<p>Sens biologique : Au cours de la prolifération cellulaire de type résorbant, l'audition archaïque est quasiment améliorée du fait que l'organe auditif archaïque capte plus d'informations acoustiques.</p> <p>Phase ca : L'adénocarcinome à prolifération superficielle de type résorbant ne se développe que modérément dans l'oreille moyenne et la cavité mastoïdienne. Ce sont visiblement les cellules auditives archaïques qui sont touchées. Il peut y avoir une invasion progressive partielle ou totale de l'oreille moyenne, par croissance de la tumeur, même si ce n'est qu'une tumeur de type résorbant (se débarrasser du morceau entendu).</p>	<p>Phase pcl : Otite moyenne suppurée. Réduction de la prolifération cellulaire par caséification tuberculeuse nécrotique à l'aide de champignons ou mycobactéries (Tbc), le plus souvent avec perforation du tympan (écoulement de l'oreille).</p> <p>Le sens de la phase de réparation et de retour à la normale est de ramener l'information acoustique à la normale car le morceau acoustique est évacué et ainsi le conflit est solutionné. Ce que l'on appelait conduction osseuse (diapason mastoïdien) était probablement dû, en grande partie, aux cellules intestinales archaïques de l'oreille moyenne et de la cavité mastoïdienne. La dite otosclérose est certainement le résultat de l'immobilisation par calcification des articulations des osselets.</p>
--	--	--	---	---

5 Ja d

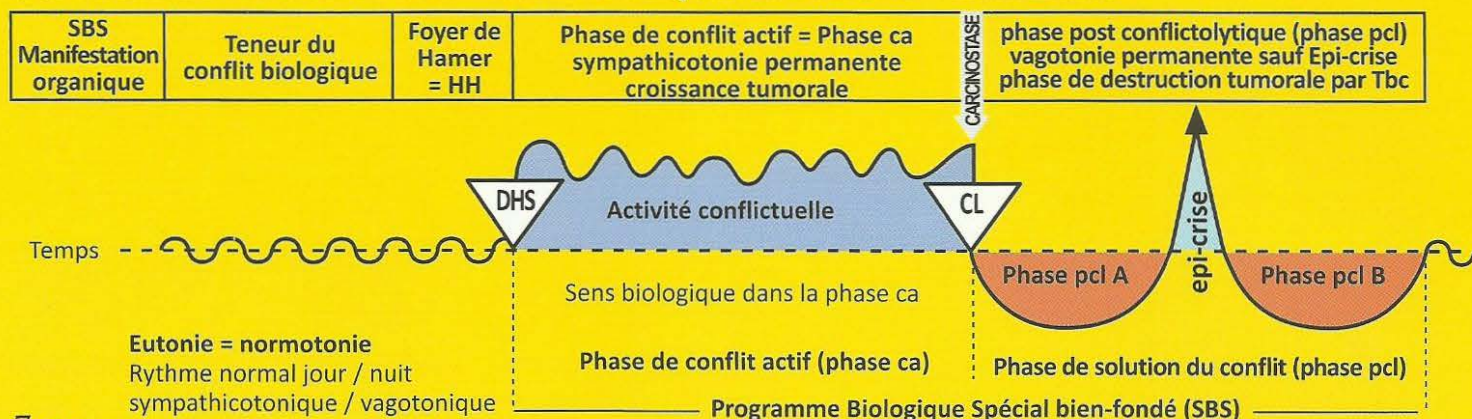
SBS de la glande lacrymale, partie acineuse, côté droit.	Conflit de ne pas pouvoir attraper un morceau de vision car on n'a pas « ouvert les yeux » à temps et donc pas pu voir ni obtenir le morceau.	HH au tronç cérébral (pont), en position dorsale, à droite.	<p>Sens biologique : pouvoir mieux saisir une chose que l'on voudrait avoir vue.</p> <p>Phase ca : Adénocarcinome à prolifération en chou-fleur, de type sécrétoire, de la glande lacrymale.</p>	Phase pcl : En présence de bacilles tuberculeux, dissolution et réduction par caséification de l'adénocarcinome de la glande lacrymale (larmes de pus). En cas de caséification totale (récidives répétées) : mucoviscidose (partie acineuse) de la glande lacrymale avec tarissement du liquide lacrymal.
---	---	---	--	---

6 Ja d

SBS de l'iris, côté droit. (Partie annulaire et rayonnante de la musculature lisse intestinale qui régule la captation du morceau de lumière).	Conflit de ne pas pouvoir obtenir un morceau de lumière ou un morceau visuel convoité.	HH au tronç cérébral (pont), en position médiane ventrale, à droite.	<p>Sens biologique : pouvoir mieux capter le morceau de lumière ou le morceau visuel convoité.</p> <p>Phase ca : Adénocarcinome de l'iris : a) renforcement de la musculature lisse de l'iris. b) pupilles dilatées si le conflit de vouloir capter le morceau de lumière persiste.</p>	Phase pcl : Tuberculose de l'iris, appelée coloboma.
---	--	--	---	---

L'iris appartient à l'entéroïde (choroïde), c'est-à-dire en partie à l'œil archaïque et en partie au gosier archaïque.

Ja Héli tronc cérébral droit = feuillet embryonnaire interne = endoderme



7 Ja d

SBS de la chambre archaïque de l'œil droit = entéroïde , (issue de la muqueuse intestinale du gosier).	Conflit de ne pas pouvoir capter un morceau de vision, capter une image désirée.	HH : Ce que l'on appelle neurinome optique, à droite, au niveau de l'angle du pont de Varole, vers le cervelet ventral.	Sens biologique : pouvoir mieux capter l'image désirée (morceau de vision) grâce à la multiplication des parties acineuses de type résorbant (pouvoir la résorber). Phase ca : Prolifération cellulaire de type résorbant à croissance étalée, principalement. Ce qui provoque un épaississement total ou partiel de la chambre archaïque de l'œil, afin de pouvoir mieux capter le morceau de vision (l'image désirée).	Phase pcl : Comme la chambre archaïque de l'œil droit se situe dans le globe oculaire intra bulbaire, il y a une augmentation de la pression intraoculaire (dans la chambre postérieure de l'œil) = glaucome . Après avoir pu capter le morceau de vision désiré (l'image inopportune), par ex. lorsque le patient revoit enfin l'amie ardemment désirée, il y a une destruction par caséification tuberculeuse de la tumeur à croissance étalée. En conséquence, il y a souvent une augmentation immédiate du glaucome en raison de l'inflammation occasionnée par le processus tuberculeux. Il se produit alors une détérioration provisoire de la vision du patient qui peut le faire paniquer. Ce qui reste après la fin de réparation est appelé à tort « rétinite pigmentaire », qui n'a rien à voir avec la rétine, mais qui est en rapport avec les veines de la choroïde (l'entéroïde).
---	--	--	---	--

Attention : les deux yeux peuvent être touchés en même temps, la plupart du temps avec une intensité différente.
A gauche : par ex. se débarrasser de l'image inopportune des adieux.
A droite : par ex. capter l'image ardemment désirée du retour de l'amie.

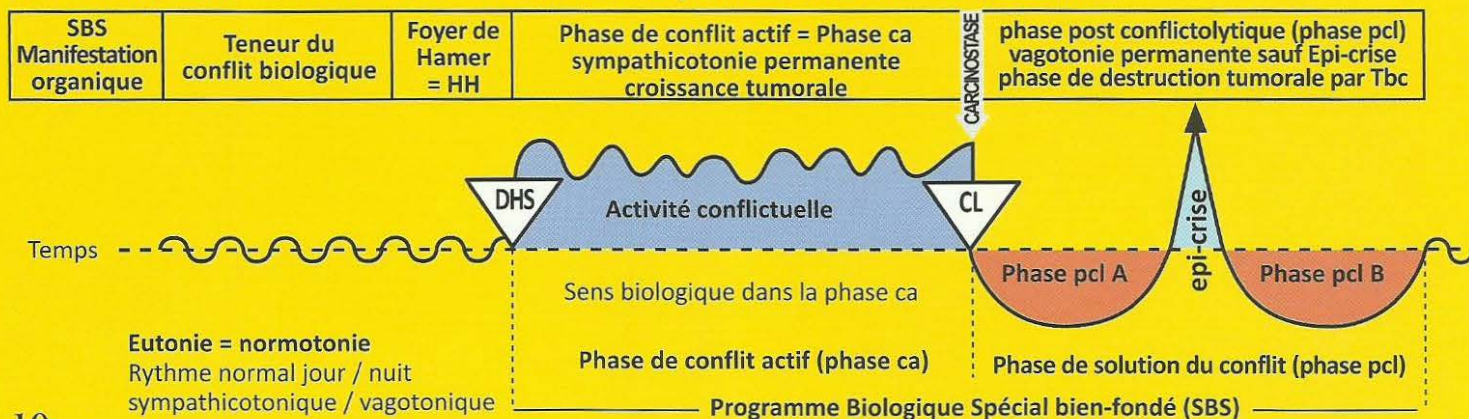
8 Ja d

SBS de l'amygdale, côté droit.	Conflit de ne pas pouvoir avaler un morceau de nourriture en raison d'un manque de sécrétions. Ex : à la dernière minute, rupture du contrat de location pour un logement qui a été fermement réservé, autrement dit, c'est une autre personne qui a attrapé le « morceau » (maison, emploi, etc.) avant nous.	HH au tronc cérébral (pont), en position dorsale, à droite.	Sens biologique : vouloir insaliver un morceau de nourriture pour pouvoir l'absorber plus vite. Pouvoir prendre plus rapidement un morceau que l'on désire. Phase ca : Hyperplasie, hypertrophie de l'amygdale = adénocarcinome compact, à prolifération en chou-fleur, de type sécrétoire.	Phase pcl : Caséification tuberculeuse fétide de l'hyperplasie de l'amygdale, abcès amygdalien par champignons (mycose amygdalienne) ou par mycobactéries (Tbc de l'amygdale). Amygdale enflée, souvent crevassée s'il y a déjà eu plusieurs adénocarcinomes avec caséification tuberculeuse au cours de la phase de réparation et de retour à la normale.
---------------------------------------	--	---	--	--

9 Ja d

SBS de l'épithélium cylindrique intestinal (sub-muqueux) du palais, côté droit.	Conflit d'avoir déjà attrapé un morceau de nourriture et de ne pas pouvoir l'avalier. Ex : une personne croit avoir gagné au Loto, mais son billet a mal été enregistré au bureau de validation.	HH au tronc cérébral (pont), en position dorsale, à droite.	Sens biologique : vouloir insaliver un morceau de nourriture pour pouvoir l'absorber plus vite. Pouvoir prendre plus rapidement un morceau que l'on désire. Phase ca : Adénocarcinome compact, à prolifération en chou-fleur, de type sécrétoire, ou à prolifération superficielle, de type résorbant, des restes de la muqueuse intestinale archaïque (sous l'épithélium pavimenteux de la bouche).	Phase pcl : Réduction et caséification tuberculeuse fétide de la tumeur par des champignons (mycoses) ou des mycobactéries (par ex. Tbc).
--	--	---	---	--

Ja Héli tronç cérébral droit = feuillet embryonnaire interne = endoderme



10 Ja d

SBS de la submuqueuse de la cavité buccale. (couche profonde de l'épithélium pavimenteux), côté droit.	Conflit de ne pas pouvoir attraper le morceau de nourriture. Très fréquent chez les grands malades par exemple qui ne peuvent plus se nourrir correctement, en raison de douleurs.	HH au tronc cérébral (pont), en position dorsale, à droite.	<p>Sens biologique : vouloir insaliver un morceau de nourriture pour pouvoir l'absorber plus vite. Pouvoir prendre plus rapidement un morceau que l'on désire.</p> <p>Phase ca : Adénocarcinome à prolifération superficielle, de type résorbant, sous l'épithélium pavimenteux de la bouche, ce qui le rend d'ailleurs pratiquement invisible.</p>	Phase pcl : C'est ce que l'on appelle « muguet » = phase de réparation et de retour à la normale de la muqueuse intestinale archaïque qui se trouve sous l'épithélium pavimenteux.
--	--	---	---	---

Du point de vue phylogénétique, la cavité buccale dérive de la muqueuse intestinale archaïque qui, à l'heure actuelle, est largement recouverte par l'épithélium pavimenteux.

11 Ja d

SBS de la glande parotide, partie acineuse, côté droit.	Conflit de ne pas pouvoir suffisamment insaliver et attraper le morceau (de nourriture).	HH au tronc cérébral (pont), en position dorsale, à droite.	<p>Sens biologique : vouloir insaliver un morceau de nourriture pour pouvoir l'absorber plus vite. Pouvoir prendre plus rapidement un morceau que l'on désire.</p> <p>Phase ca : Adénocarcinome compact des acini des parotides, à prolifération en chou-fleur, de type sécrétoire, qui produisent la salive.</p>	Phase pcl : Caséification tuberculeuse fétide et réduction de la tumeur par des champignons (mycoses) ou des mycobactéries (par ex. Tbc). En cas de caséification totale des cellules (acini) glandulaires (à la suite de plusieurs récidives et solutions), il se produit une mucoviscidose, c'est-à-dire un tarissement des sérosités de la parotide ou de la sublinguale (salive).
--	--	---	---	--

12 Ja d

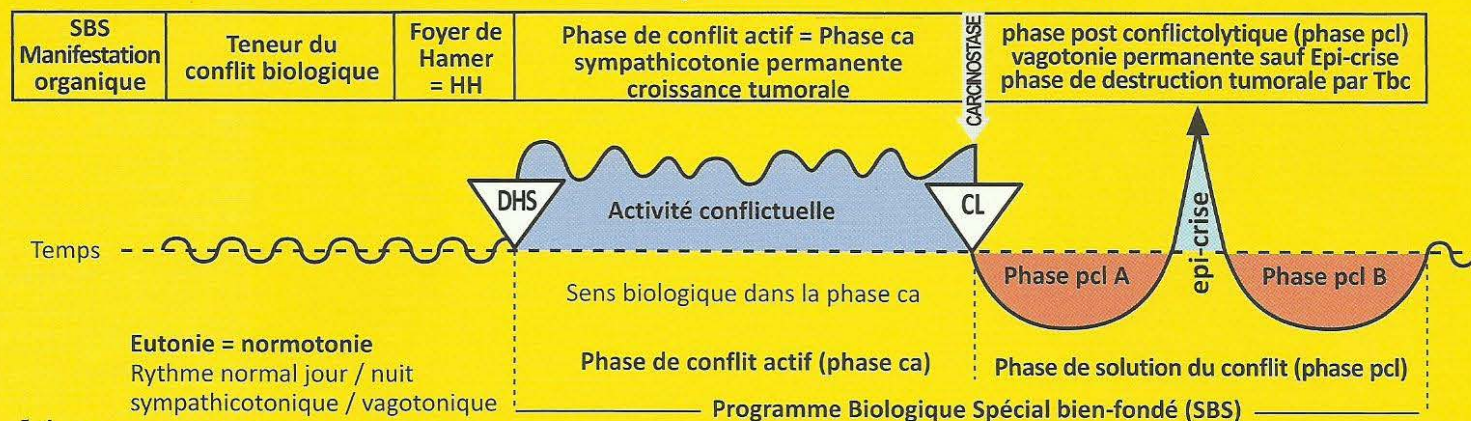
SBS de la glande salivaire sublinguale, partie acineuse, côté droit.	Conflit de ne pas pouvoir attraper le morceau (de nourriture) par insuffisance de salivation.	HH au tronc cérébral (pont), en position dorsale, à droite.	<p>Sens biologique : vouloir insaliver un morceau de nourriture pour pouvoir l'absorber plus vite. Pouvoir prendre plus rapidement un morceau que l'on désire.</p> <p>Phase ca : Adénocarcinome compact des acini de la glande salivaire sublinguale, à prolifération en chou-fleur, de type sécrétoire.</p>	Phase pcl : Réduction et caséification tuberculeuse fétide de la tumeur par des champignons (mycoses) ou des mycobactéries (Tbc, par ex.). Dans le cas d'une caséification totale des cellules glandulaires (acini) suite à une tuberculose (lors de plusieurs récidives et solutions), apparition d'une mucoviscidose.
---	---	---	--	--

13 Ja d

SBS de la glande thyroïde, partie acineuse, côté droit.	Conflit de ne pas pouvoir attraper ou obtenir un morceau (nourriture) convoité, car l'individu n'est pas assez rapide. Par ex : vendeuse qui raffe tous les clients à sa collègue en se présentant plus rapidement à l'entrée.	HH au tronc cérébral (pont), en position dorsale, à droite.	<p>Sens biologique : partie sécrétoire uniquement : élévation du métabolisme par excrétion de thyroxine, afin de pouvoir attraper plus rapidement un morceau convoité.</p> <p>Phase ca : La thyroïde grossit, et les microbes se multiplient. Adénocarcinome compact à prolifération en chou-fleur de type sécrétoire, dit goitre dur avec hyperthyroïdie ou thyrotoxicose (maladie de Basedow). L'hyperthyroïdie augmente le métabolisme et rend l'individu plus rapide.</p>	Phase pcl : La plupart du temps, les nodules durs de la glande thyroïde demeurent et sont encapsulés. Mais normalement, il y a caséification tuberculeuse des nodules si les champignons ou des mycobactéries jouent leur rôle. Ce serait le déroulement biologique normal. Dans le même temps, le taux d'hormones se régularise à nouveau.
--	--	---	---	--

Autrefois les glandes thyroïdes et para thyroïdes étaient des glandes exocrines qui sécrétaient dans l'intestin ; aujourd'hui, ce sont des glandes endocrines qui déversent leurs hormones dans le sang.

Ja Hémi tronc cérébral droit = feuillet embryonnaire interne = endoderme



14 Ja d

SBS de la glande parathyroïde , partie acineuse, côté droit.	Conflit de ne pas pouvoir absorber un morceau désiré. Conflit de ne pas avoir assuré la contraction musculaire = (activité musculaire potentielle), par manque de calcium. C'est pourquoi le morceau désiré n'a pas pu être absorbé en raison du manque de sécrétions (la sécrétion excite le muscle).	HH au tronc cérébral (pont), en position dorsale, à droite.	Sens biologique : élévation du taux de calcium pour améliorer la contraction musculaire, l'absorption du morceau de nourriture, en particulier. Activité de la musculature lisse droite du gosier. Phase ca : Adénocarcinome compact à prolifération en chou-fleur, de type sécrétoire uniquement, appelé goitre dur avec hyperparathyroïdie, due aux parathormones qui régulent le taux de calcium dans le sang.	Phase pcl : La plupart du temps, les nodules durs de la glande parathyroïde demeurent et sont encapsulés. Mais, dans la mesure où des champignons ou des mycobactéries jouent leur rôle, les nodules subissent une caséification tuberculeuse. Ceci serait le déroulement biologique normal. Par ailleurs, le taux de parathormone est augmenté dans le but de produire davantage de calcium dans la phase de réparation d'un conflit de dévalorisation de soi (ex. sportive : genou). Lorsque la solution est terminée, le taux d'hormones se régularise à nouveau.
---	---	---	--	---

Les acini sont des restes de la muqueuse intestinale archaïque. A l'origine la thyroïde et les parathyroïdes étaient des glandes exocrines qui sécrétaient dans l'intestin ; à présent, ce sont des glandes endocrines qui déversent leurs hormones dans le sang.

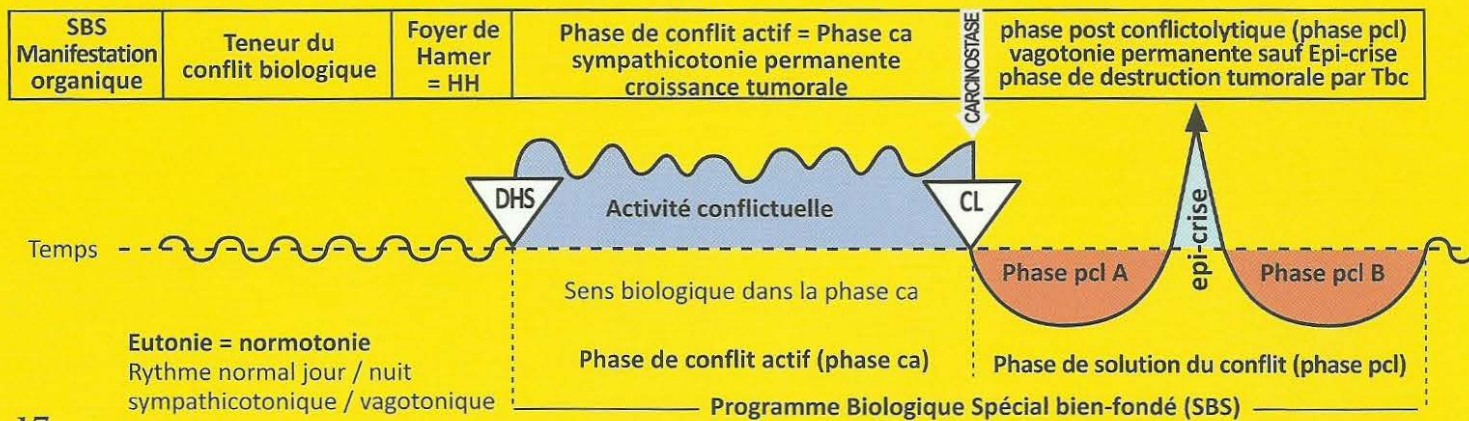
15 Ja d

SBS des cellules à mucus caliciformes des bronches , droites.	Conflit de ne pas pouvoir inspirer le "morceau d'air" O ₂ , par manque de sécrétion, sécheresse bronchique, peur d'étouffer.	HH au tronc cérébral (pont), en position dorsale, à droite.	Sens biologique : augmentation des sécrétions et amélioration du passage du "morceau d'air" (O ₂). Phase ca : Adénocarcinome des cellules à mucus caliciformes bronchiques, issu de la muqueuse intestinale archaïque qui a formé les alvéoles pulmonaires, à prolifération superficielle, de type sécrétoire et probablement de type résorbant. Très rare.	Phase pcl : En présence de mycobactéries : réduction nécrotique caséifiante tuberculeuse des petits adénocarcinomes des cellules à mucus caliciformes bronchiques. En cas de récurrences multiples ou chez le nourrisson, il peut y avoir une destruction totale des cellules à mucus caliciformes. C'est l'origine de la mucoviscidose des bronches.
--	---	---	--	---

16 Ja d

SBS du lobe alvéolaire, poumon droit .	Conflit panique de peur de la mort, le plus souvent à la suite du choc provoqué par le diagnostic. Par ex : « vous avez le cancer et vous ne serez plus là à Noël ! » ou « votre grand mère va mourir ». A l'origine le conflit était de ne pas pouvoir « absorber » un morceau d'air.	HH au tronc cérébral (pont), en position dorsale, à droite.	Sens biologique : type résorbant des alvéoles du poumon droit, archaïquement seulement pour une meilleure résorption de l'oxygène. A l'heure actuelle, il y a aussi élimination du gaz carbonique qui incombait archaïquement aux alvéoles pulmonaires. Phase ca : Adénocarcinomes alvéolaires circulaires à prolifération superficielle de type résorbant, qui se multiplient jusqu'à la solution du conflit de peur de la mort. Foyer solitaire : pour autrui ou pour un animal. Foyers multiples : pour soi-même.	Phase pcl : En présence de mycobactéries : Tbc des poumons = réduction nécrotique caséifiante des foyers pulmonaires circulaires par formation de cavernes (ou parfois enkystement des tumeurs compactes) avec expectorations, sueurs nocturnes, éventuellement crachats sanglants (l'hémoptysie n'est pas grave !). Ce qui reste des cavernes pulmonaires = emphysème pulmonaire.
---	--	---	---	--

Ja Héli tronç cérébral droit = feuillet embryonnaire interne = endoderme



17 Ja d

SBS de l'œsophage (tiers inférieur).	Conflit de ne pas pouvoir avaler le morceau. Il s'agit souvent d'une maison, d'une voiture, ou d'une chose que l'on voudrait incorporer/posséder/acquérir mais ceci devient soudainement impossible.	HH au tronc cérébral (pont), en position latérale, à droite.	<p>Sens biologique :</p> <p>a) type sécrétoire : multiplication cellulaire pour digérer et faire avancer un morceau résistant.</p> <p>b) type résorbant : pour s'assurer de la consistance de l'aliment, comme dans la bouche.</p> <p>Phase ca : Phylogénétiquement, l'ensemble de l'œsophage était tapissé de muqueuse intestinale. Mais depuis les 2/3 supérieurs ont été remplacés par de l'épithélium pavimenteux. Le tiers inférieur fait des adénocarcinomes compacts à prolifération en chou-fleur, de type sécrétoire ou des adénocarcinomes à prolifération superficielle, de type résorbant. Même dans les 2/3 supérieurs, il y a quelques restes de la muqueuse archaïque qui peuvent alors former des adénocarcinomes sub muqueux.</p>	<p>Phase pcl : Réduction nécrotique caséifiante tuberculeuse de la tumeur. La plupart des adénocarcinomes du tiers inférieur de l'œsophage guérissent spontanément par caséification fétide, sans être diagnostiqués. Ce qui reste après la phase de réparation et de retour à la normale est souvent appelé à tort « varices œsophagiennes ». Dans la phase pcl, ces tumeurs de l'œsophage, surtout dans le cas du Syndrome, peuvent provoquer des saignements désagréables qui sont dangereux, car le patient peut, sans s'en rendre compte, saigner à l'intérieur. Naturellement le patient a des suees nocturnes et une grande fatigue. La thérapie (de ce qui est habituellement faussement interprété comme varices œsophagiennes) est jusqu'à présent très difficile. Le patient supportera mieux les complications, s'il sait qu'il s'agit de complications passagères au cours de la phase de réparation et de retour à la normale, et qu'elles cesseront d'elles-mêmes. Il est recommandé d'administrer au patient, pendant quelque temps, des transfusions. Auparavant, certaines complications étaient prises, à tort, pour un signe de cirrhose du foie avec un mauvais pronostic.</p>
---	--	--	--	--

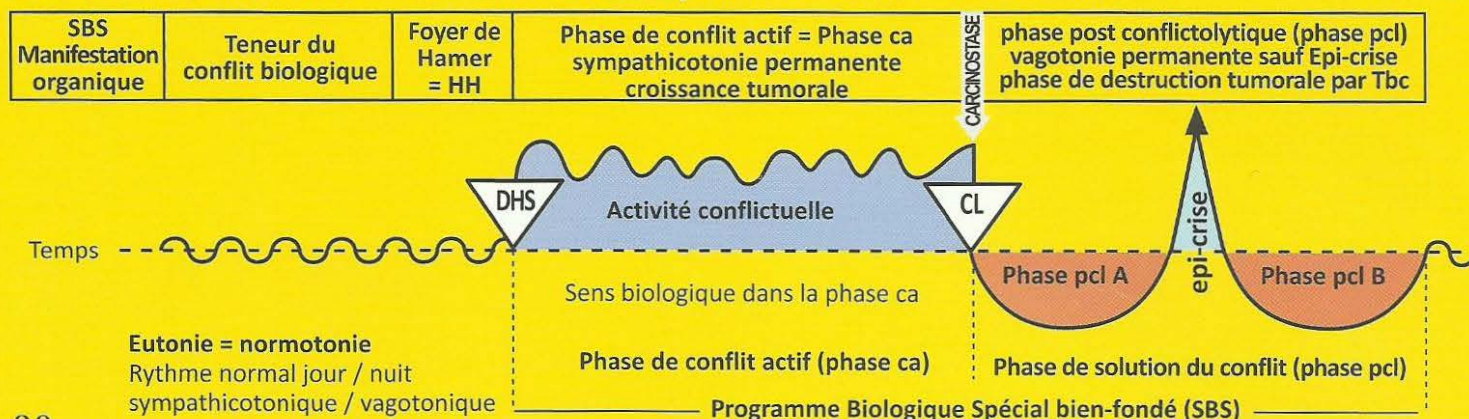
18 Ja d

SBS de l'estomac (sauf petite courbure).	Conflit de ne pas pouvoir digérer un morceau : « ça me reste sur l'estomac ». Contrariété avec des membres de la famille, par ex : souvent en	HH au tronc cérébral (pont), en position latérale, à droite.	<p>Sens biologique : multiplication des cellules de type sécrétoire afin d'augmenter la production de suc digestif, pour pouvoir digérer un morceau.</p> <p>Phase ca : Adénocarcinome compact, de type sécrétoire, à prolifération en chou-fleur, pouvant atteindre la taille d'une tête d'enfant, ainsi qu'un adénocarcinome à croissance superficielle, de type résorbant (appelé épaissement tumoral de la paroi de l'estomac)..</p>	<p>Phase pcl : Réduction nécrotique caséifiante tuberculeuse de la tumeur. Les champignons et mycobactéries (Tbc) sont acido résistants, c'est pourquoi ils peuvent être actifs également dans l'estomac et caséifient la tumeur. Possibilité également de simple enkystement de la tumeur qui peut ensuite rester 40 ans sans manifestation gênante (la plus longue durée connue).</p>
---	---	--	---	--

19 Ja d

SBS du duodénum, sauf bulbe duodénal (cf. colonne rouge de l'ectoderme).	Conflit de ne pas pouvoir digérer le morceau. Contrariété avec des membres de la famille, des collègues de travail, des amis.	HH au tronc cérébral (pont), en position latérale, à droite.	<p>Sens biologique : multiplication des cellules intestinales pour une meilleure résorption de la nourriture.</p> <p>Phase ca : Adénocarcinome compact à prolifération superficielle, de type résorbant, du duodénum et qui fait rarement une occlusion.</p>	<p>Phase pcl : Réduction caséifiante de la tumeur, par les champignons et mycobactéries. Le bacille tuberculeux acido-résistant se charge de réduire la tumeur par caséification.</p>
---	---	--	--	--

Ja Héli tronç cérébral droit = feuillet embryonnaire interne = endoderme



20 Ja d

SBS du foie.	Conflit existentiel de mourir de faim, ou conflit de mourir d'inanition à cause d'un cancer de l'intestin, par ex.	HH au tronç cérébral (pont), en position latérale, à droite.	<p>Sens biologique : pouvoir mieux résorber la nourriture, surtout de type résorbant, mais également de type sécrétoire en partie, afin de pouvoir mieux digérer la nourriture par l'augmentation de la sécrétion biliaire.</p> <p>Phase ca : adénocarcinome à prolifération en chou-fleur, de type sécrétoire, ou plutôt à prolifération sphérique, de type résorbant. Foyers circulaires typiques apparaissant en foncé sur le scanner. Nous faisons la distinction entre un foyer circulaire isolé lors d'un conflit d'inanition pour une autre personne ou un animal, et des foyers circulaires multiples en cas de conflit d'inanition pour soi-même. Ce type de conflit « envahissant » est souvent accompagné d'adénocarcinomes de l'intestin, du foie et du pancréas.</p>	<p>Phase pcl : Peut se manifester de différentes manières :</p> <ol style="list-style-type: none"> 1. Enkystement 2. Réduction nécrotique caséifiante tuberculeuse, par ex. par Tbc, tuberculose du foie. <p>Le foie peut élaborer de nouveaux tissus pour remplacer le parenchyme détruit. Cf. le mythe de Prométhée (à qui un aigle arrache chaque jour un morceau de foie qui a repoussé dès le lendemain).</p>
---------------------	--	--	---	---

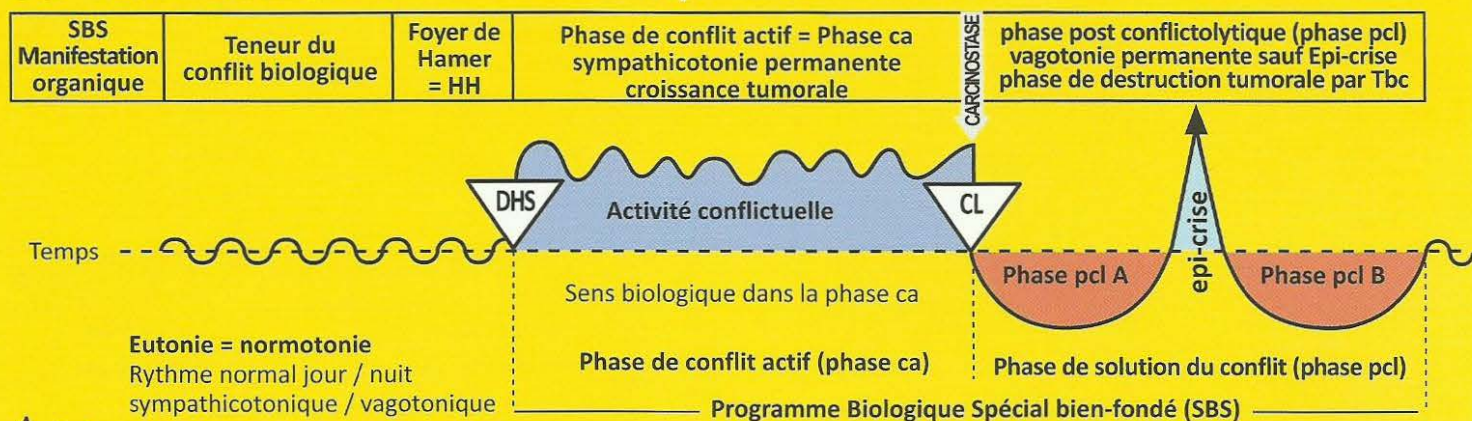
21 Ja d

SBS du pancréas.	Conflit de contrariété avec des membres de la famille, lutte pour obtenir le « morceau », conflits d'héritage. Ex. : une femme a dû abrégé des vacances longuement attendues et planifiées, qu'elle « digérait » déjà. Sa mère se fracture le col du fémur, suite à une chute, alors la fille a dû modifier son projet de vacances.	HH dans le tronç cérébral (pont), en position latérale, à droite.	<p>Sens biologique : type sécrétoire uniquement. Augmentation du tissu et de la sécrétion pancréatique afin d'améliorer la digestion du morceau en déversant une plus grande quantité de suc pancréatique.</p> <p>Phase ca : La plupart des adénocarcinomes pancréatiques à prolifération en chou-fleur, de type sécrétoire, ne sont pas aussi dangereux qu'ils en ont l'air.</p>	<p>Phase pcl : L'adénocarcinome du pancréas présente également deux formes de retour à la normale :</p> <ol style="list-style-type: none"> 1. Par enkystement. 2. Réduction nécrotique par caséification tuberculeuse avec des cavernes pancréatiques. La plupart des adénocarcinomes pancréatiques ne nécessitent pas d'opération, car (après Tbc du pancréas) on peut, en cas de besoin, donner des ferments digestifs substitutifs.
-------------------------	---	---	---	---

22 Ja d

SBS de l'intestin grêle supérieur. (Jéjunum)	Conflit de ne pas pouvoir digérer un morceau, contrariété indigeste. La plupart du temps, le conflit présente en plus l'aspect de mourir de faim.	HH dans le tronç cérébral (pont), en position ventro latérale, à droite.	<p>Sens biologique : résorption du morceau ou de nourriture, comme dans le conflit d'inanition, pour ne pas mourir de faim.</p> <p>Phase ca : Adénocarcinome du jéjunum. Au cerveau, le relais de l'ensemble des 7 m de l'intestin grêle (jéjunum et ileum) était prévu pour 1 m environ. Phylogénétiquement, l'intestin grêle a connu une croissance très rapide en peu de temps. C'est pourquoi l'adénocarcinome de l'intestin grêle à prolifération superficielle de type résorbant est très étendu et ne comporte que quelques couches d'adénome d'épithélium cylindrique intestinal. Il ne se produit donc ici pratiquement jamais d'iléus mécanique par adénocarcinome.</p>	<p>Phase pcl : Morbus Crohn, réduction par nécrose caséifiante tuberculeuse de la tumeur intestinale. Elle peut éventuellement saigner, mais ce n'est pas obligatoire.</p>
---	---	--	---	--

Ja Héli tronc cérébral droit = feuillet embryonnaire interne = endoderme



A Ja d

SBS de l'ovaire et du testicule, côté droit.	Gros conflit de perte, par ex. fils, meilleur ami, personne aimée, même un animal.	HH situé dans la partie crânienne du mésencéphale, à droite (exception !).	Sens biologique : type sécrétoire seulement. Permettre d'obtenir une multiplication archaïque plus rapide. Phase ca : La multiplication cellulaire du tératome est le type de prolifération qu'on observe dans les 3 premiers mois de la grossesse (prolifération cellulaire sympathicotonique, suivant le schéma du cerveau archaïque).	Phase pcl : L'arrêt de la croissance du tératome ne s'effectue que lentement, car chaque tissu embryonnaire est doté de l'« élan de croissance embryonnaire ». (Chez la femme à partir du 4ème mois de grossesse : prolifération cellulaire vagotonique suivant le schéma du cerveau nouveau). Exception : en phase pcl, les mycobactéries peuvent éventuellement réduire le tératome par caséification nécrotique.
--	--	--	---	--

B Ja d

SBS de la trompe utérine (trompe de Fallope), côté droit.	Conflit odieux, semi-génital, avec une personne de sexe masculin : une directrice d'entreprise d'âge mûr apprend que l'un de ses cadres fréquentait des mineures. Pour se débarrasser de lui, elle doit lui verser une forte indemnité.	HH au tronc cérébral (pont), en position ventrale et médiane, à droite.	Sens biologique : augmentation des sécrétions pour pouvoir mieux aider le sperme à progresser vers le haut dans la trompe et ensuite, vers le bas (dans l'utérus) pour favoriser une nouvelle grossesse. Phase ca : Adénocarcinome compact de type sécrétoire. Epaissement de la muqueuse de type sécrétoire étalé pour aider le sperme à progresser vers le haut, puis l'ovule vers le bas (par un mouvement vibratoire de la trompe, de bas en haut pour le sperme et de haut en bas pour l'ovule fécondé).	Phase pcl : Nécrose caséifiante de la tumeur par mycobactéries, écoulement aginal mettant fin à l'obstruction de la trompe. Parfois, écoulement du pus dans la cavité abdominale.
--	---	---	--	--

C Ja d

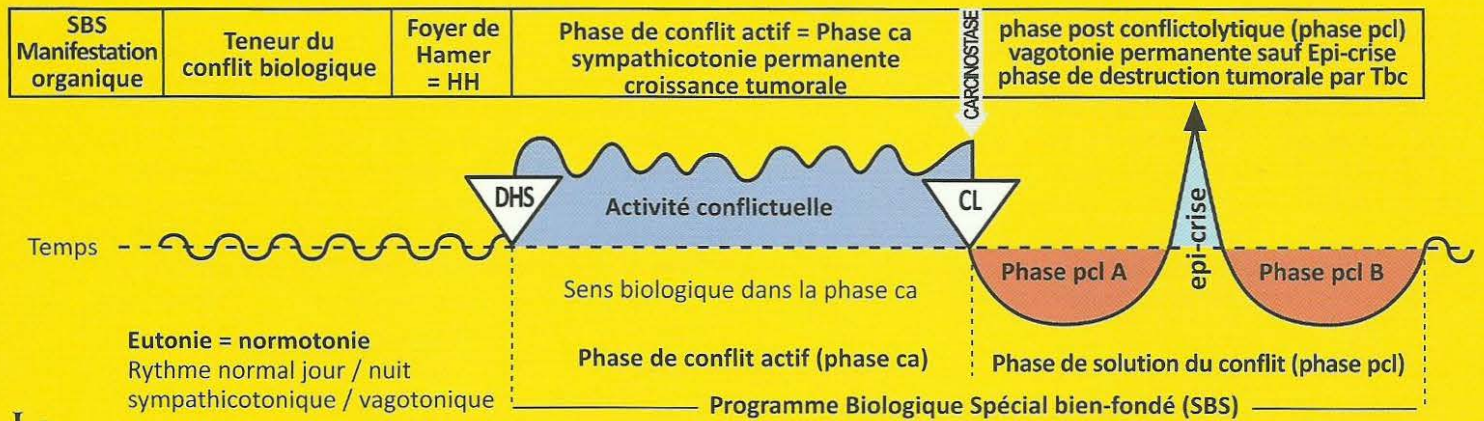
SBS de la muqueuse du corps de l'utérus, côté droit.	1. Conflit odieux, à coloration semi-génitale, souvent avec une personne du sexe masculin. 2. Conflit de perte, en particulier, conflit grand mère/petits-enfants.	HH au milieu du tronc cérébral (pont), à droite.	Sens biologique : a) type sécrétoire : augmentation des sécrétions, même dans la phase de réparation tuberculeuse, pour pouvoir mieux rincer l'utérus (écoulement vaginal). b) type résorbant : produire une meilleure muqueuse, plus épaisse, pour favoriser la nidation de l'ovule. Phase ca : Croissance d'un adénocarcinome compact à prolifération en chou-fleur, de type sécrétoire, dans la cavité utérine ou d'un adénocarcinome à prolifération superficielle, de type résorbant, car l'endomètre de l'utérus est dérivé de la muqueuse intestinale.	Phase pcl : Il y a deux cas de figure : 1. Après la ménopause : nécrose caséifiante de la tumeur. Ecoulement vaginal avec léger saignement éventuel. 2. En pré ménopause ou menstruation normale : la tumeur est évacuée en même temps que la muqueuse avec des saignements très abondants, avec ou sans Tbc.
--	---	--	--	--

D Ja d

SBS de la prostate, côté droit.	Conflit génital odieux.	HH au milieu du tronc cérébral (pont), à droite.	Sens biologique : type sécrétoire uniquement : augmentation de la production de sécrétions pour avoir plus de liquide séminal. Phase ca : Adénocarcinome de la prostate à prolifération en chou-fleur de type sécrétoire. Compression de l'urètre seulement dans environ 5 % des cas.	Phase pcl : Réduction de la tumeur compacte par nécrose caséifiante tuberculeuse ou enkystement.
---	-------------------------	--	--	---

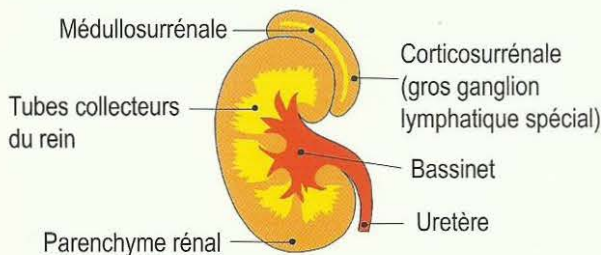
Ex. homme âgé qui ne réagit plus par un conflit de territoire, quitté par son amie plus jeune pour un homme plus jeune.
Ex : un père souhaite que son fils lui donne des petits enfants. Sa prostate va se développer afin de contenir plus de sperme et donc par identité aider son fils à avoir des enfants et lui-même des petits-enfants.

Ja Héli tronç cérébral gauche = feuillet embryonnaire interne = endoderme

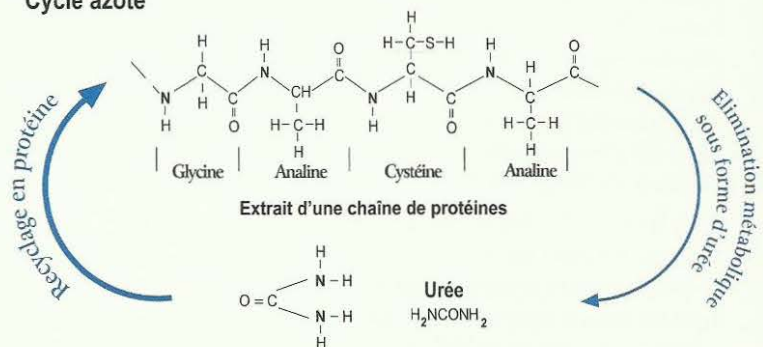


SBS des tubes collecteurs du rein gauche : reflux de l'urine isotonique, rétention d'eau, oligurie. = Programme biologique spécial bien-fondé avec DHS initial = choc vécu de façon conflictuelle, inattendue et dans l'isolement.	Conflit existentiel, conflit du réfugié, « avoir tout perdu », « comme après un bombardement », par ex. peur de l'hôpital inhumain (conflit de l'hôpital), conflit de se sentir seul au monde, délaissé ou mal soigné, conflit de se sentir comme dans un désert (sans eau).	HH dans le tronç cérébral (pont) A gauche, Position Ventrale, non croisé.	Sens biologique : garder l'eau et l'urine en réserve pour prolonger le temps de survie en l'absence d'eau et de nourriture (sur la berge ou dans le désert). Phase ca : Adénocarcinome compact des tubes entre les calices et le parenchyme rénal des glomérules, de type sécrétoire, à prolifération en chou-fleur, ou adénocarcinome de type résorbant, à prolifération étalée. A l'inverse, lors du conflit avec des liquides, on aura des nécroses du parenchyme rénal puis kystes rénaux. Le conflit actif de rétention d'eau avec adénocarcinome du tube collecteur est très important lorsqu'il se produit simultanément avec la phase pcl d'un autre conflit actif : Syndrome provoquant un œdème abondant dans la région de l'organe touché ! par ex, phase pcl des os = leucémie + Syndrome = goutte, ou épanchement pleural transsudant, ascite transsudant, rhumatisme articulaire aigu, etc. Il se produit la même chose au cerveau avec le HH : auparavant, nous prenions ces foyers de Hamer très œdémateux pour des tumeurs cérébrales. A la solution de ce conflit de rétention d'eau, « l'œdème - tumeur du cerveau » se résorbe très rapidement ! Cette rétention urinaire a un sens biologique. Nous l'appelions urémie et pensions à une « altération » des reins. En réalité, le corps a prévu une réserve d'urée pour le cas d'une longue pénurie alimentaire d'albumine. (Cf. cycle azoté)	Phase pcl : Pour l'adénocarcinome du tube collecteur nous distinguons la phase de réparation et de retour à la normale biologique avec caséification nécrotique tuberculeuse et la phase de réparation et de retour à la normale non biologique sans Tbc. Au cours de la phase de réparation et de retour à la normale non biologique, bien que le conflit soit solutionné, il peut se produire une occlusion de l'orifice du bassinnet (rein silencieux). L'urémie n'est pas une maladie mortelle, comme nous le pensions auparavant, mais elle disparaît spontanément à la solution du conflit existentiel. Même en cas de solution non biologique, c'est-à-dire que même en présence de l'adénocarcinome des tubes collecteurs du rein, l'organisme élimine davantage d'urine. Auparavant sur la radiographie, on diagnostiquait une tuberculose rénale au vu des bassinets ou des calices très épaissis, c'est-à-dire qu'il y avait des adénocarcinomes compacts avec caséifications tuberculeuses. Les calices paraissaient épaissis, à cause des cavernes.
--	--	---	--	--

Le rein



Cycle azoté

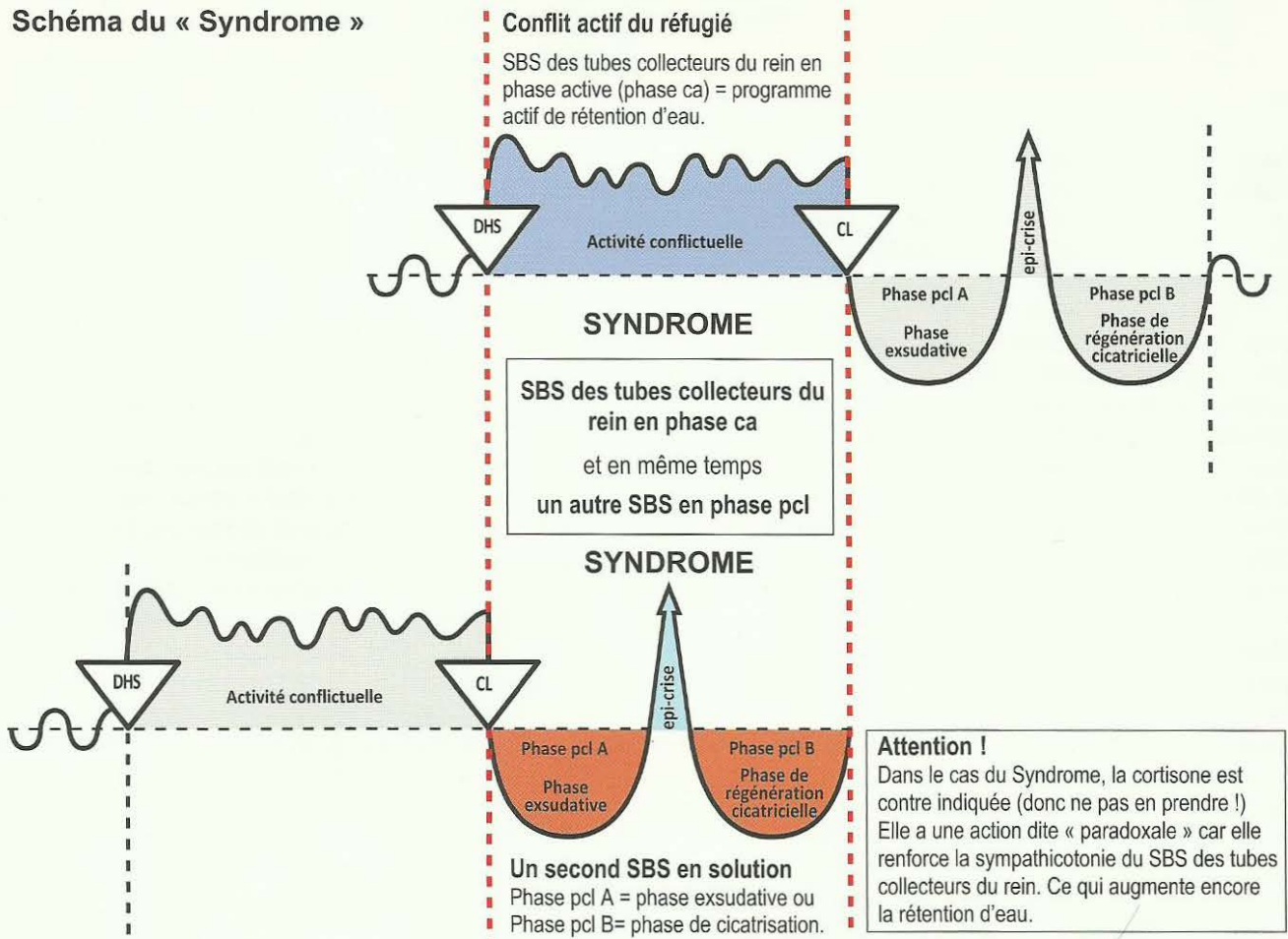


Autrefois nous savions juste que les protéines étaient transformées en urée et éliminées dans les urines. Nous ne savions pas qu'en cas de manque, l'organisme pouvait recycler l'urée en protéines. Dans les périodes de manque, il épargne l'urée en dépôt dans le sang, ce que nous appelons urémie. Nous considérions l'urémie comme une maladie, sans savoir que c'était un programme biologique spécial bien-fondé (SBS).

Syndrome des tubes collecteurs du rein.

A l'inverse de nos représentations antérieures du blocage des reins (urémie) et/ou de la forte rétention d'eau dans tout l'organisme et, plus particulièrement, dans un organe en phase de réparation et de retour à la normale – ce que nous appelons alors Syndrome – la rétention d'eau a son sens biologique. L'organisme rejette quotidiennement au moins 150 à 200 ml (oligurie ou quasi-anurie) qui lui permettent d'éliminer les principales substances urinaires (urémie) même si, dans le même temps, les valeurs de la créatinine s'élèvent à 12-14%. Il y a différents niveaux d'atteinte des reins (urémie) car chaque rein possède trois groupes de calices indépendants qui peuvent être atteints ou non. Avec la Germanique, l'indication de transplantation rénale peut être réduite de 90% lorsque l'on peut agir précisément sur la solution du conflit existentiel fondamental. Même l'élévation de l'urée (créatinine dans le sérum) et des acides uriques dans le sérum (en cas de goutte) a un sens biologique, s'il y a une menace de manque d'albumine au niveau alimentaire. En effet, cela permet à l'organisme de recycler à nouveau de l'albumine. .

Schéma du « Syndrome »



Programme archaïque très ancien de la plus grande importance biologique !

Peut occasionner des complications massives au niveau de l'organe et du cerveau !

Par ex : Un SBS actif des tubes collecteurs du rein en phase ca peut même réactiver d'anciennes cavernes en cas d'hépatite bénigne. Nous l'appelons alors hépatomégalie = gros foie.

Par ex : Un SBS actif des tubes collecteurs du rein en phase ca + une pleurésie (mésothéliome de la plèvre pcl) = Syndrome = exsudat pleural avec œdème du HH au cervelet (appelé « tumeur du cervelet »).

Par ex : Un SBS actif des tubes collecteurs du rein en phase ca + une ostéolyse des côtes en phase pcl = Syndrome = transsudat pleural + œdème du HH dans la substance blanche (appelé « tumeur du cerveau »).

Par ex : Un SBS actif des tubes collecteurs du rein en phase ca + péritonite (mésothéliome péritonéal pcl) = Syndrome = ascite avec HH au cervelet (appelé « tumeur du cervelet »), ou inversement, par ex : arthrite après ostéolyse dans la région du genou + SBS des tubes collecteurs du rein en phase active = Syndrome = énorme soi disant rhumatisme articulaire (ostéosarcome s'il y a eu ponction) + œdème du HH au niveau de la substance blanche (appelé « tumeur du cerveau »).

Dans le cas du Syndrome (des tubes collecteurs du rein) :

toujours, sans exception, en dehors d'une rétention d'eau généralisée raisonnée ou plus importante,

a) la région des organes avec une importante rétention d'eau en phase pcl, par ex. une hépatomégalie au lieu d'une hépatite et

b) au cerveau, le foyer de Hamer correspondant, est œdématisé. C'est ce que l'on appelait autrefois « tumeurs cérébrales ».

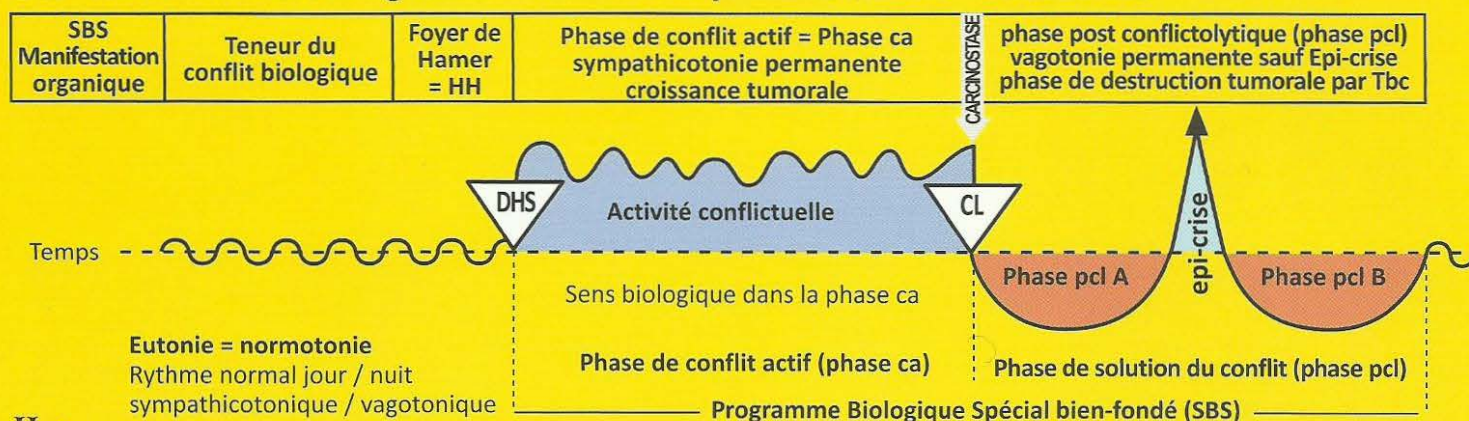
Si le conflit existentiel (SBS des tubes collecteurs du rein en phase ca) est solutionné, c'est-à-dire en phase pcl, alors

a) l'œdème de l'organe se résorbe rapidement,

b) l'œdème cérébral se résorbe rapidement, c'est-à-dire que la soi-disant « tumeur cérébrale » disparaît.

Il ne subsiste qu'une cicatrice gliale inoffensive.

Ja Héli tronc cérébral gauche = feuillet embryonnaire interne = endoderme



II Ja g

SBS de la moelle de la glande surrénale, côté gauche du corps.	Conflit de gros stress insupportable.	HH au niveau du système nerveux autonome (tronc du nerf grand sympathique), neurogangu.	<p>Sens biologique : en présence d'une forte situation de stress, apporter une aide précise indispensable.</p> <p>Phase ca : Phéochromocytome, élévation de la noradrénaline et de la dopamine (catécholamine primaire) et augmentation de l'adrénaline (catécholamine secondaire).</p>	Phase pcl : éventuellement, « apoplexie » de la moelle de la glande surrénale (tuberculose caverneuse).
---	---------------------------------------	---	---	--

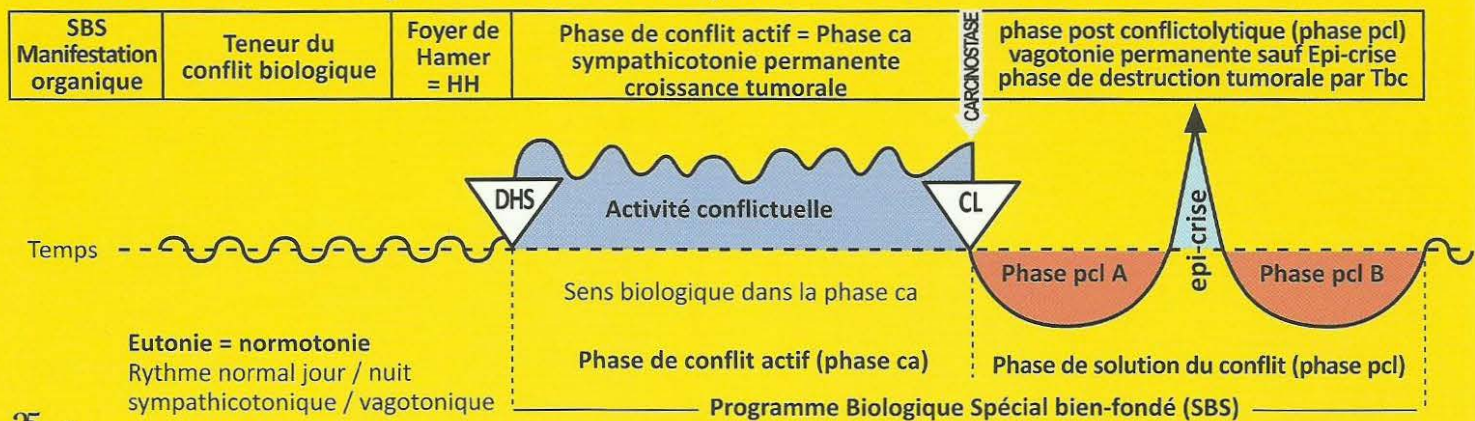
23 Ja g

SBS de l'intestin grêle inférieur (Iléum).	Conflit de ne pouvoir digérer un « morceau », contrariété indigeste, assortie le plus souvent de la peur de mourir de faim au sens large, par ex. la patronne du salon de coiffure doit fermer son deuxième salon, d'abord de façon provisoire, puis définitive, parce que ses meilleures employées, malgré leur promesse de rester, la quittent toujours pour aller travailler pour la concurrence.	HH au tronc cérébral (pont), en position ventro latérale, à gauche.	<p>Sens biologique : pouvoir mieux absorber un morceau déjà avalé.</p> <p>Phase ca : Adénocarcinome de l'iléon. L'ensemble de l'intestin grêle (jéjunum et ileum) d'environ 7 m de long, est régi par un relais cérébral qui était prévu pour environ 1 m. Du point de vue phylogénétique, l'intestin grêle a grandi très rapidement en peu de temps. C'est pourquoi l'adénome à prolifération étalée, de type résorbant de l'intestin grêle est très étiré et ne comporte que quelques couches d'épithélium intestinal à cellules cylindriques. Toutefois, les adénocarcinomes de l'extrémité de l'iléon peuvent continuer à grossir et atteindre quasiment la forme du chou-fleur. Au cours de cette phase qui est asymptomatique nous pensions être guéris, mais en réalité c'était la phase de croissance d'une tumeur.</p>	Phase pcl : Morbus Crohn. Evacuation de très fines « plaques » d'adénome sanglantes, caséifiées par tuberculose, nécrotiques (en présence de mycobactéries tuberculeuses), accompagnées de mucus. Toutefois, il peut y avoir des parties plus épaisses en cas d'« iléite terminale » appelée « Morbus Crohn ». L'évacuation de mucus sanglant et d'épithélium à cellules cylindriques muqueuses, que nous prenions jusqu'ici pour une maladie (M. Crohn) n'a été, à chaque fois, que la phase de réparation et de retour à la normale (avec ou sans Tbc).
---	--	---	---	--

24 Ja g

SBS du cæcum et de l'appendice.	Conflit de contrariété odieuse et indigeste, par ex. enfant qui assiste à une violente scène de ménage avec des coups entre ses parents.	HH au tronc cérébral (pont), en position latérale, à gauche.	<p>Sens biologique :</p> <p>a) type sécrétoire : tumeur à prolifération en chou-fleur. Sécrétion de sucs digestifs pour digérer un morceau de nourriture occlusif et inerte et le faire passer.</p> <p>b) « épaissement de la paroi » à prolifération étalée, de type résorbant : augmentation de la résorption ou de la prise de nourriture (eau, air).</p> <p>Phase ca : L'adénocarcinome de l'appendice à croissance en chou-fleur, de type sécrétoire, provoque facilement une occlusion de l'appendice. Ex. les chèvres désintègrent la cellulose dans l'intestin, ce qui leur permet de digérer, alors que chez les humains (à l'exception du minuscule appendice vermiculaire) la cellulose ne représente quasiment que du ballast, et ne se désintègre que dans l'appendice vermiculaire, entre autres. C'est pourquoi, contrairement à nous, les animaux végétariens comme les chèvres, ont un long appendice vermiculaire.</p>	Phase pcl : Appendicite aiguë ou subaiguë (inflammation de l'appendice). A l'examen histologique précis de l'appendice, on trouvera toujours un adénocarcinome de l'appendice à caséification tuberculeuse. Il n'y a pas d'inflammation de l'appendice sans un adénocarcinome auparavant qui peut conduire à la perforation de l'appendice dans la phase de solution.
--	--	--	--	--

Ja Héli tronç cérébral gauche = feuillet embryonnaire interne = endoderme



25 Ja g

SBS du côlon , (ascendant, transverse, descendant).	Conflit de contrariété odieuse, indigeste. Par ex. une personne injustement accusée d'escroquerie à l'assurance.	HH au tronc cérébral (pont) en position latérale, à gauche.	Sens biologique : a) type sécrétoire : tumeur à prolifération en chou-fleur. Sécrétion de sucs digestifs pour dissoudre et débloquer un morceau de nourriture occlusif. b) type résorbant : « épaissement de la paroi » à croissance étalée, de type résorbant, pour augmenter la résorption de la nourriture (ou de l'eau et de l'air). Phase ca : Adénocarcinome compact à prolifération en chou-fleur de type sécrétoire ou adéno-carcinome superficiel de type résorbant.	Phase pcl : Réduction nécrotique par caséification tuberculeuse (mycose tumorale), éventuellement accompagnée de légers saignements ou Tbc du gros intestin (mycobactéries). Egalement ce que l'on appelle « colite ulcéreuse » = évacuation récidivante chronique de bouts de tumeur plate dans chaque phase de réparation et de retour à la normale, par suite de récives chroniques du même conflit, la plupart du temps.
---	--	---	--	---

26 Ja g

SBS du rectum , (sigmoïde).	Conflit odieux, sournois, ignoble, « conflit de merde ».	HH au tronc cérébral (pont) en position latérale, à gauche.	Sens biologique : a) type sécrétoire : dissolution d'un morceau, même un excrément. b) type résorbant (rare) : résorption d'eau, par ex. Phase ca : Adénocarcinome compact à prolifération en chou-fleur de type sécrétoire ou adénocarcinome superficiel de type résorbant. En cas de tumeur importante : risque d'occlusion intestinale (iléus).	Phase pcl : Réduction nécrotique par caséification tuberculeuse, éventuellement accompagnée de légers saignements (transpiration nocturne sur le matin).
---------------------------------------	--	---	---	---

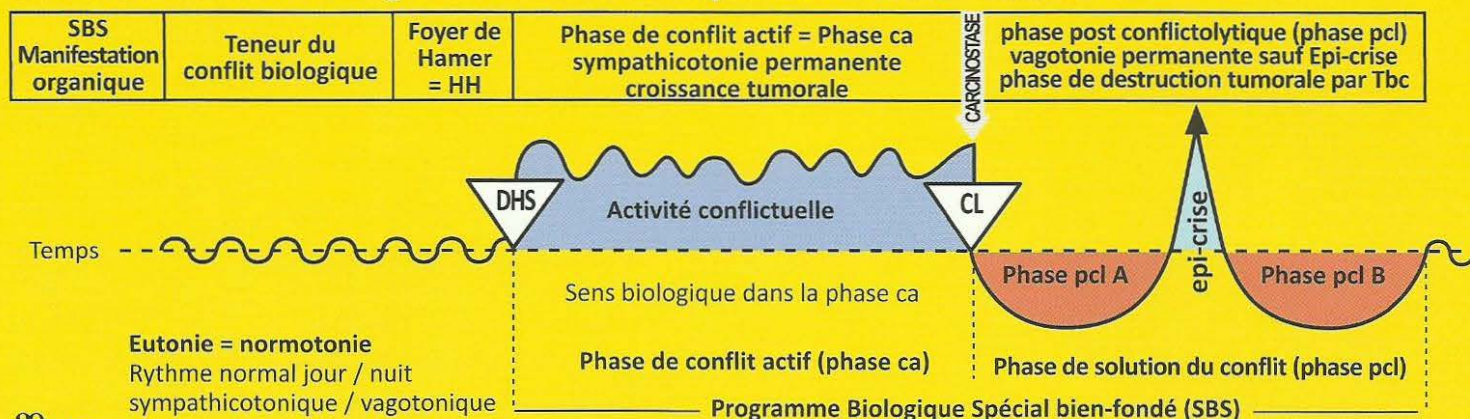
27 Ja g

SBS du rectum supérieur, sub muqueux , (dystopique, appartenant au sigmoïde).	Conflit odieux, « conflit de merde ».	HH au tronc cérébral (pont) en position latérale, à gauche.	Sens biologique : a) type sécrétoire : dissolution d'un morceau, même un excrément. b) type résorbant (rare) : résorption d'eau, par ex. Phase ca : La particularité ici, c'est qu'un adénocarcinome superficiel de type résorbant se développe sous la muqueuse épithéliale du rectum (ectoderme), palpable mais invisible.	Phase pcl : Après la réduction nécrotique caséifiée de la tumeur sous la muqueuse du rectum, apparaît un abcès sub muqueux. Ces abcès sont généralement considérés et décrits comme des soi-disant hémorroïdes.
---	---------------------------------------	---	---	--

28 Ja g

SBS de l'intérieur du nombril	Conflit de ne pas pouvoir évacuer quelque chose. Par ex. une femme en cure remarque chaque matin que son mari bégaye au téléphone, c'est-à-dire qu'il n'a pas encore « évacué » son alcool.	HH au tronc cérébral (pont) en position ventro médiane, à gauche.	Sens biologique : tentative archaïque d'évacuation du contenu de l'ancien cloaque. Phase ca : Adénocarcinome compact à prolifération en chou-fleur de type sécrétoire ou à prolifération superficielle de type résorbant, du « cloaque » phylogénétique.	Phase pcl : Nécrose caséifiante tuberculeuse ou enkystement.
--------------------------------------	---	---	---	---

Ja Héli tronc cérébral gauche = feuillet embryonnaire interne = endoderme



29 Ja g

SBS de la sub muqueuse du trigone de la vessie, (surtout dans le triangle compris entre l'embouchure des uretères et le départ de l'urètre).	Conflit odieux, «saloperie». Par ex. femme enceinte battue par son mari.	HH au tronc cérébral (pont), en position ventro latérale, à gauche.	Sens biologique : a) type sécrétoire : réduction d'une boulette d'albumine dans la vessie, par ex. en cas de tuberculose du tube collecteur du rein. b) type résorbant : possibilité archaïque de résorption de l'urine analogue à celle des tubes collecteurs du rein. Phase ca : Adénocarcinome compact à prolifération en chou-fleur de type sécrétoire ou à prolifération superficielle, de type résorbant (polypes vésicaux), surtout dans le trigone de la vessie.	Phase pcl : Nécrose caséifiante tuberculeuse ou enkystement de la tumeur compacte. « Cystite tuberculeuse purulente ».
---	--	---	---	--

30 Ja g

SBS de la glande à mucus de Bartholin .	Sécheresse vaginale. Conflit de ne pas pouvoir produire suffisamment de mucosités vaginales pour le rapport sexuel.	HH au tronc cérébral (pont), en position latéro dorsale, à gauche.	Sens biologique : produire davantage de mucosités afin de faciliter la pénétration du membre viril. Phase ca : La glande à mucus de Bartholin produit davantage de mucus vaginal parce qu'originellement elle appartient à la muqueuse archaïque intestinale.	Phase pcl : Réduction nécrotique par caséification tuberculeuse de la tumeur de la glande à mucus de Bartholin qui, par la suite, se vide spontanément : écoulement fétide (odeur habituelle du pus tuberculeux).
--	---	--	--	--

31 Ja g

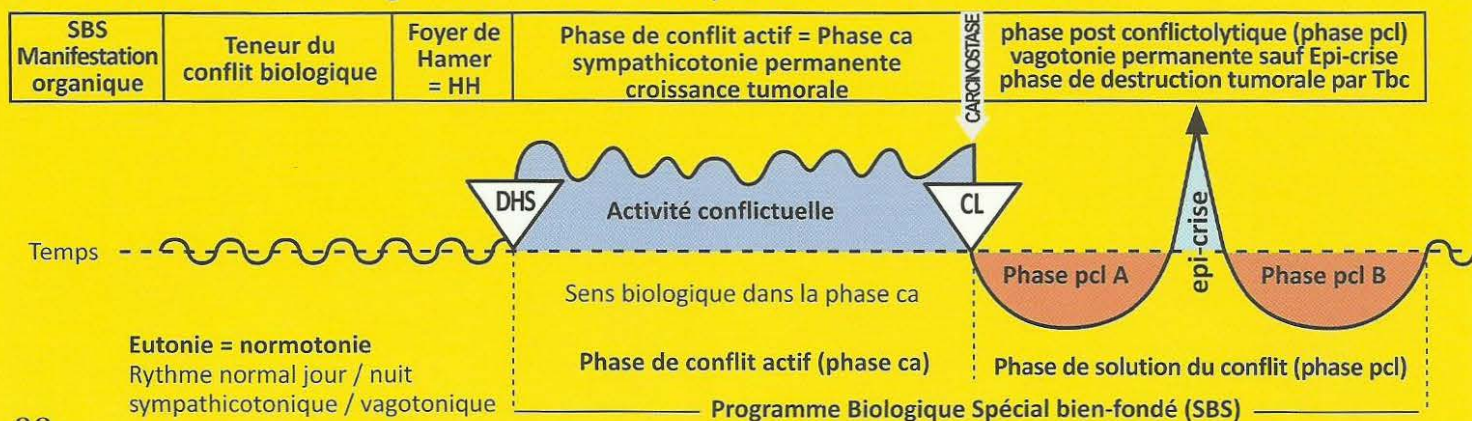
SBS des cellules sécrétrices productrices de smegma du pénis.	Conflit de ne pas pouvoir pénétrer dans un vagin étroit ou sec.	HH au tronc cérébral (pont), en position dorsale médiane, à gauche.	Sens biologique : produire plus de smegma pour améliorer la lubrification du membre viril au cours de l'acte sexuel. Phase ca : Les cellules intestinales phylogénétiques productrices de smegma en produisent davantage.	Phase pcl : Tuberculose humide des cellules productrices à l'intérieur du prépuce (sauf chez musulmans et juifs en raison de la circoncision).
--	---	---	--	---

Commentaire : lorsqu'un patient s'engage sur le rail du smegma lors du DHS d'un conflit de territoire, par ex. cela signifie qu'il a pu sentir l'odeur du smegma de son rival surpris en flagrant délit, par ex. et c'est ainsi que le soi-disant test du SIDA devient positif. Le test du SIDA n'est qu'un test d'allergie, qui ne peut jamais être positif chez les musulmans ni chez les juifs, tant qu'ils n'ont de contacts qu'avec des circoncis, c'est-à-dire des hommes sans smegma. Le SIDA n'est pas une maladie, ce n'est rien qu'un test d'allergie inoffensif qui a été sciemment déclaré de façon erronée comme étant une maladie.

32 Ja d

SBS des cellules à mucus caliciformes des bronches. gauche.	Conflit de ne pas pouvoir expirer le "morceau d'air" CO ₂ , par manque de sécrétion, sécheresse bronchique, peur d'étouffer.	HH au tronc cérébral (pont), en position dorsale, à droite.	Sens biologique : augmentation des sécrétions et amélioration du passage du "morceau d'air"(CO ₂). Phase ca : Adénocarcinome des cellules à mucus caliciformes bronchiques, issu de la muqueuse intestinale archaïque qui a formé les alvéoles pulmonaires, à prolifération superficielle, de type sécrétoire et probablement de type résorbant. Très rare.	Phase pcl : En présence de mycobactéries : réduction nécrotique caséifiante tuberculeuse des petits adénocarcinomes des cellules à mucus caliciformes bronchiques. En cas de récurrences multiples ou chez le nourrisson, il peut y avoir une destruction totale des cellules à mucus caliciformes. C'est l'origine de la mucoviscidose des bronches.
--	---	---	--	--

Ja Héli tronç cérébral gauche = feuillet embryonnaire interne = endoderme



33 Ja g

SBS du lobe alvéolaire, poumon gauche.	Conflit panique de peur de la mort, le plus souvent à la suite du choc provoqué par le diagnostic. Par ex : « vous avez le cancer et vous ne serez plus là à Noël ! » ou « votre grand-mère va mourir. » A l'origine le conflit était de ne pas pouvoir rejeter un morceau d'air.	HH au tronc cérébral (pont), en position dorsale, à gauche	Sens biologique : type sécrétoire des alvéoles du poumon gauche. A l'origine, uniquement destiné à une meilleure élimination du « morceau d'air » (CO ₂). A l'heure actuelle, s'y ajoute l'absorption de l'oxygène qui incombe uniquement aux alvéoles pulmonaires. Phase ca : Adénocarcinomes alvéolaires circulaires à prolifération superficielle, de type sécrétoire qui se multiplient jusqu'à la solution du conflit de peur de la mort. Foyer solitaire : pour autrui ou pour un animal. Plusieurs foyers : pour soi-même.	Phase pcl : En présence de mycobactéries : Tbc des poumons = réduction nécrotique caséifiante des foyers pulmonaires circulaires par formation de cavernes (ou parfois enkystement des tumeurs compactes) avec expectorations, suees nocturnes, éventuellement crachats sanglants (l'hémoptysie n'est pas grave !). Ce qui reste des cavernes pulmonaires = emphysème pulmonaire.
---	--	--	---	---

34 Ja g

SBS de la glande parathyroïde, partie acineuse, côté gauche.	Conflit de ne pas pouvoir cracher quelque chose. Conflit de ne pas avoir assuré la contraction musculaire (activité musculaire potentielle) par manque de calcium. C'est pourquoi le morceau (d'excrément) indésirable n'a pas pu être craché en raison du manque de sécrétions (la sécrétion excite le muscle).	HH au tronc cérébral (pont), en position dorsale, à gauche.	Sens biologique : élévation du taux de calcium pour améliorer la contraction musculaire, chargée de l'excrétion du morceau. Activité de la musculature lisse gauche du gosier. Phase ca : Adénocarcinome compact à prolifération en chou-fleur, de type sécrétoire uniquement, appelé goitre dur avec hyperparathyroïdie, due aux parathormones qui régulent le taux de calcium dans le sang.	Phase pcl : La plupart du temps, les nodules durs de la glande parathyroïde demeurent et sont encapsulés. Mais, dans la mesure où des champignons ou des mycobactéries jouent leur rôle, les nodules subissent une caséification tuberculeuse. Ceci serait le déroulement biologique normal. Par ailleurs, le taux de parathormone est augmenté dans le but de produire davantage de calcium dans la phase de réparation d'un conflit de dévalorisation de soi (ex. sportive : genou). Lorsque la solution est terminée, le taux d'hormones se régularise à nouveau.
---	---	---	---	--

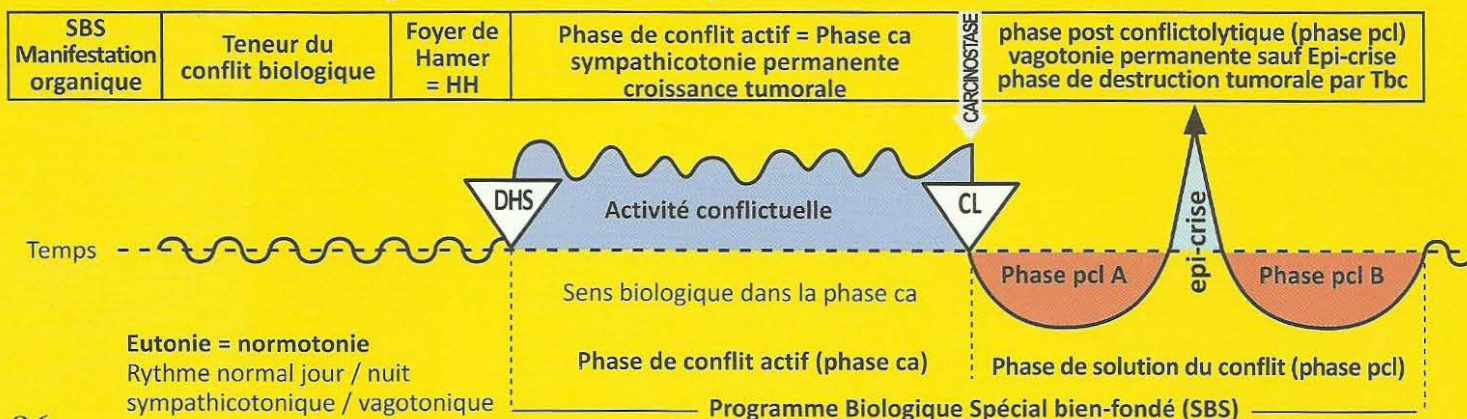
Les acini sont des restes de la muqueuse intestinale archaïque. A l'origine la thyroïde et les parathyroïdes étaient des glandes exocrines qui sécrétaient dans l'intestin ; à présent, ce sont des glandes endocrines qui déversent leurs hormones dans le sang.

35 Ja g

SBS de la glande thyroïde, partie acineuse, côté gauche.	Conflit de ne pas pouvoir se débarrasser assez vite d'une chose (expédier) par manque de sécrétion hormonale dans l'intestin.	HH au tronc cérébral (pont), en position dorsale, à gauche.	Sens biologique : partie sécrétoire uniquement : élévation du métabolisme suite à la libération de thyroxine afin de se débarrasser plus vite d'un morceau indésirable. Phase ca : La thyroïde grossit, et les microbes se multiplient. Adénocarcinome compact à prolifération en chou-fleur de type sécrétoire appelé goitre dur avec hyperthyroïdie ou thyrotoxicose (maladie de Basedow). Elévation du métabolisme par l'hyperthyroïdie et augmentation de la rapidité de l'individu.	Phase pcl : La plupart du temps, les nodules durs de la glande thyroïde demeurent et sont encapsulés. Mais normalement, il y a caséification tuberculeuse des nodules si les champignons ou des mycobactéries jouent leur rôle. Ce serait le déroulement biologique normal. Dans le même temps, le taux d'hormones se régularise à nouveau.
---	---	---	---	--

A l'origine la thyroïde et les parathyroïdes étaient des glandes exocrines qui sécrétaient dans l'intestin ; à présent, ce sont des glandes endocrines qui déversent leurs hormones dans le sang. Exemple : ne pas s'être débarrassé à temps d'actions pourries (ne pas les avoir vendues).

Ja Héli tronc cérébral gauche = feuillet embryonnaire interne = endoderme



36 Ja g

SBS de la glande salivaire sublinguale, partie acineuse, côté gauche.	Conflit archaïque datant de l'époque du gosier. Conflit de ne pas pouvoir suffisamment insaliver et cracher ou bien vomir le morceau d'excrément.	HH au tronc cérébral (pont), en position dorsale, à gauche.	<p>Sens biologique : vouloir mieux insaliver un « morceau d'excrément » pour l'expulser du gosier. Pouvoir mieux vomir un morceau dont on ne veut pas.</p> <p>Phase ca : Adénocarcinome compact des acini de la glande salivaire sublinguale, à prolifération en chou-fleur, de type sécrétoire.</p>	Phase pcl : Réduction et caséification tuberculeuse fétide de la tumeur par des champignons (mycoses) ou des mycobactéries (Tbc, par ex.) Dans le cas d'une caséification totale des cellules glandulaires (acini) suite à une tuberculose (lors de plusieurs récidives et solutions), apparition d'une mucoviscidose.
--	---	---	--	---

À l'époque du gosier archaïque, la salive servait également à faciliter le glissement des excréments hors de l'orifice du gosier. L'excrément était « insalivé », c'est ce qui motive encore le fait de vouloir « cracher » (à l'aide des sécrétions des glandes salivaires) et vomir le morceau d'excrément. Les mucosités et la salive sont une seule et même chose. Comme il n'y a plus de gosier, mais rien qu'une « bouche », le conflit se comprend surtout au sens « figuré » de vouloir cracher et vomir.

37 Ja g

SBS de la glande parotide, partie acineuse, côté gauche.	Conflit archaïque datant de l'époque du gosier. Conflit de ne pas pouvoir suffisamment insaliver et cracher ou bien vomir le morceau d'excrément.	HH au tronc cérébral (pont), en position dorsale, à gauche.	<p>Sens biologique : vouloir mieux insaliver un « morceau d'excrément » pour l'expulser du gosier. Pouvoir mieux vomir un morceau dont on ne veut pas.</p> <p>Phase ca : Adénocarcinome des parotides compact, à prolifération en chou-fleur, de type sécrétoire, des acini qui produisent la salive.</p>	Phase pcl : Réduction et caséification tuberculeuse fétide de la tumeur par des champignons (mycoses) ou des mycobactéries (Tbc, par ex.) En cas de caséification totale des cellules (acini), glandulaires à la suite de plusieurs récidives et solutions, il se produit une mucoviscidose, c'est-à-dire un tarissement des liquides de la parotide ou de la sublinguale (salive).
---	---	---	---	--

38 Ja g

SBS de la sub muqueuse de la cavité buccale, côté gauche. (Couche profonde de l'épithélium pavimenteux).	Conflit archaïque datant de l'époque du gosier. Conflit de ne pas pouvoir suffisamment insaliver et cracher ou bien vomir le morceau d'excrément.	HH au tronc cérébral (pont), en position dorsale, à gauche.	<p>Sens biologique : vouloir mieux insaliver un « morceau d'excrément » pour l'expulser du gosier. Pouvoir mieux vomir un morceau dont on ne veut pas.</p> <p>Phase ca : Adénocarcinome à prolifération étalée, n'atteignant qu'une faible épaisseur, de type résorbant, sous la muqueuse à épithélium pavimenteux de la bouche, ce qui le rend d'ailleurs pratiquement invisible.</p>	Phase pcl : Ce que l'on appelle « muguet » = la phase de réparation et de retour à la normale de la muqueuse intestinale archaïque présente à l'état rudimentaire sous l'épithélium pavimenteux.
---	---	---	--	---

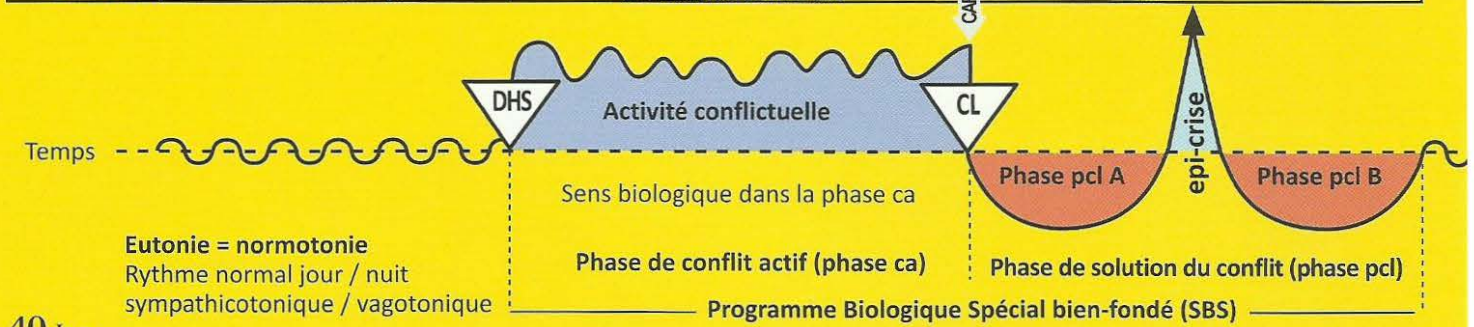
Du point de vue phylogénétique, la muqueuse buccale dérive de la muqueuse intestinale archaïque qui, à l'heure actuelle, est largement recouverte d'épithélium pavimenteux.

39 Ja g

SBS de l'épithélium cylindrique intestinal (sub-muqueux) du palais, côté gauche	Conflit archaïque datant de l'époque du gosier. Conflit de ne pas pouvoir suffisamment insaliver et cracher ou bien vomir le morceau d'excrément.	HH au tronc cérébral (pont), en position dorsale, à gauche.	<p>Sens biologique : vouloir mieux insaliver un « morceau d'excrément » pour l'expulser du gosier. Pouvoir mieux vomir un morceau dont on ne veut pas.</p> <p>Phase ca : Adénocarcinome compact, à prolifération en chou-fleur, de type sécrétoire, ou à prolifération superficielle, de type résorbant, des restes de la muqueuse intestinale archaïque (sous l'épithélium pavimenteux de la bouche).</p>	Phase pcl : Réduction et caséification tuberculeuse fétide de la tumeur par des champignons (mycoses) ou des mycobactéries (Tbc, par ex.).
--	---	---	--	---

Ja Héli tronç cérébral gauche = feuillet embryonnaire interne = endoderme

SBS Manifestation organique	Teneur du conflit biologique	Foyer de Hamer = HH	Phase de conflit actif = Phase ca sympathicotonie permanente croissance tumorale	phase post conflictolytique (phase pcl) vagotonie permanente sauf Epi-crise phase de destruction tumorale par Tbc
-----------------------------------	---------------------------------	---------------------------	--	---



40 Ja g

SBS de l'amygdale, côté gauche.	Conflit archaïque datant de l'époque du gosier. Conflit de ne pas pouvoir suffisamment insaliver et cracher ou bien vomir le morceau d'excrément.	HH au tronc cérébral (pont), en position dorsale, à gauche.	Sens biologique : vouloir mieux insaliver un « morceau d'excrément » pour l'expulser du gosier. Pouvoir mieux vomir un morceau dont on ne veut pas. Phase ca : Hyperplasie, hypertrophie de l'amygdale = adénocarcinome compact, à prolifération en chou-fleur, de type sécrétoire.	Phase pcl : Caséification tuberculeuse fétide de l'hyperplasie de l'amygdale, abcès amygdalien par champignons (mycose amygdalienne) ou par mycobactéries (Tbc de l'amygdale). Amygdale enflée, souvent crevassée s'il y a déjà eu plusieurs adénocarcinomes avec caséification tuberculeuse au cours de la phase de réparation et de retour à la normale.
---	---	---	--	---

41 Ja g

SBS de la chambre archaïque de l'œil gauche = entéroïde, (issue de la muqueuse intestinale du gosier).	Conflit de ne pas pouvoir se débarrasser d'un morceau d'excrément visuel, d'une image inopportune.	HH : Ce que l'on appelle neurinome optique, à gauche, au niveau de l'angle du pont de Varole vers le cervelet ventral	Sens biologique : pouvoir mieux se débarrasser de l'image inopportune (morceau d'excrément visuel) grâce à la multiplication des parties acineuses de type sécrétoire. Phase ca : Prolifération cellulaire de type sécrétoire, principalement. Ce qui provoque un épaississement total ou partiel de la chambre archaïque de l'œil afin de pouvoir mieux se débarrasser du morceau d'excrément visuel (l'image inopportune).	Phase pcl : Comme la chambre archaïque de l'œil gauche se situe dans le globe oculaire intra bulbaire, il y a une augmentation de la pression intra-oculaire (dans la chambre postérieure de l'œil) = glaucome . Après avoir pu éliminer le morceau d'excrément visuel (l'image inopportune), par ex. lorsque le patient n'est plus obligé de revoir une image inopportune il y a une destruction par caséification tuberculeuse de la tumeur sécrétoire. En conséquence, il y a souvent une augmentation immédiate du glaucome en raison de l'inflammation occasionnée par le processus tuberculeux. Il se produit alors une détérioration provisoire de la vision du patient qui peut le faire paniquer. Ce qui reste après la fin de la réparation, est appelé à tort « rétinite pigmentaire » qui n'a rien à voir avec la rétine, mais qui est en rapport avec les veines de la choroïde (l'entéroïde).
--	--	---	---	---

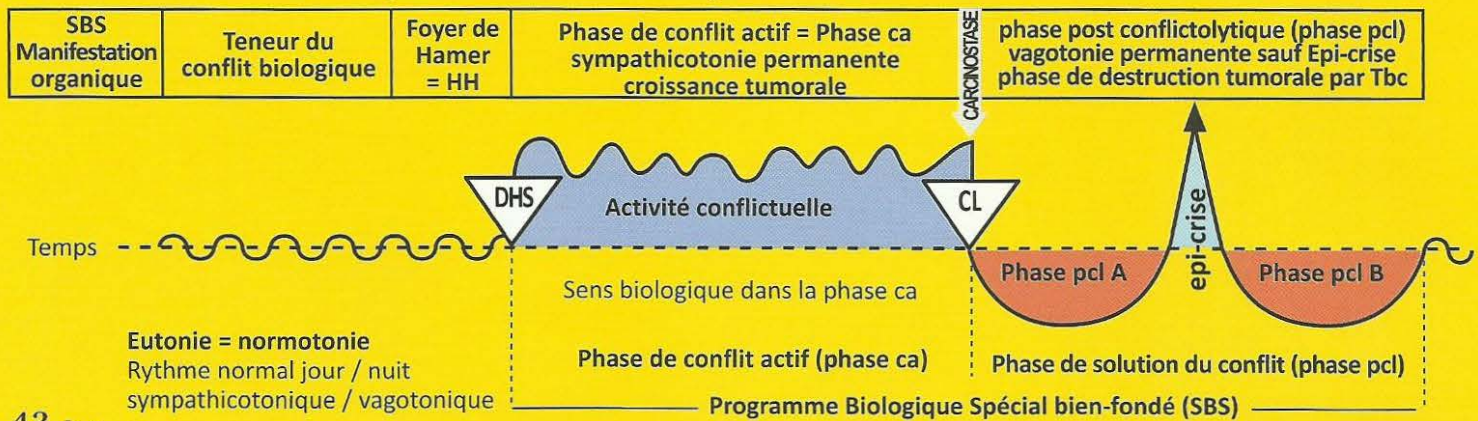
Attention : les deux yeux peuvent être touchés en même temps, la plupart du temps avec une intensité différente.
A gauche : par ex. se débarrasser de l'image inopportune des adieux.
A droite : par ex. capter l'image ardemment désirée du retour de l'amie.

42 Ja g

SBS de l'iris, côté gauche. (Partie du système musculaire intestinal lisse, de forme annulaire et rayonnante, qui régule l'entrée du morceau de lumière).	Conflit de ne pas pouvoir se débarrasser d'un morceau de lumière ou d'un morceau visuel, non désirable.	HH au tronc cérébral (pont), en position média ventrale, à gauche.	Sens biologique : pouvoir mieux se débarrasser d'un morceau de lumière ou d'un morceau visuel, non désirable. Phase ca : Adénocarcinome de l'iris : a) renforcement de la musculature lisse de l'iris. b) pupilles dilatées en cas de conflit durable de se débarrasser du morceau visuel.	Phase pcl : Tuberculose de l'iris, appelée coloboma.
--	---	--	---	---

L'iris appartient à l'entéroïde (choroïde), c'est-à-dire en partie à l'œil archaïque et en partie au gosier archaïque

Ja Héli tronç cérébral gauche = feuillet embryonnaire interne = endoderme



43 Ja g

SBS de la glande lacrymale, partie acineuse, côté gauche.	Conflit de ne pas pouvoir se débarrasser d'une chose qui ne sera pas vue à temps, Ex. un peintre qui ne trouve pas de galerie, ne pourra pas vendre ses toiles car elles ne seront pas vues à temps.	HH au tronç cérébral (pont), en position dorsale, à gauche.	<p>Sens biologique : pouvoir mieux se débarrasser d'une chose que l'on ne veut plus voir.</p> <p>Phase ca : Adénocarcinome à prolifération en chou-fleur, de type sécrétoire, de la glande lacrymale.</p>	<p>Phase pcl : En présence de bacilles tuberculeux, dissolution et réduction par caséification de l'adénocarcinome de la glande lacrymale (larmes de pus). En cas de caséification totale (récidives répétées) : mucoviscidose (partie acineuse) de la glande lacrymale avec tarissement du liquide lacrymal.</p>
--	--	---	---	--

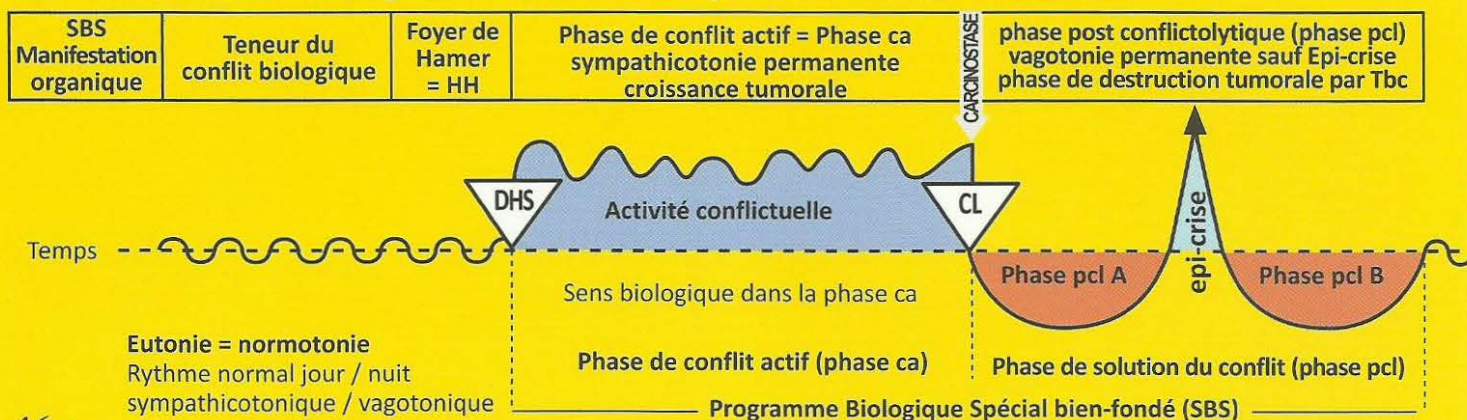
44 Ja g

SBS de l'oreille moyenne, gauche.	Conflit de ne pas pouvoir se débarrasser d'un morceau d'information.	HH au tronç cérébral (pont), en position dorsale, à gauche (noyau du nerf stato acoustique, neurinome acoustique).	<p>Sens biologique : type sécrétoire : vouloir se débarrasser d'un morceau d'information par insalivation.</p> <p>Phase ca : Au cours de la prolifération cellulaire, l'audition archaïque est quasiment améliorée, dans la mesure où un plus grand nombre d'informations acoustiques est captée par l'organe auditif archaïque. L'adénocarcinome à prolifération superficielle de type résorbant ne se développe que modérément dans l'oreille moyenne et la cavité mastoïdienne. Ce sont visiblement les cellules auditives archaïques qui sont touchées. Il peut y avoir une invasion progressive partielle ou totale de l'oreille moyenne, par croissance de la tumeur, même si ce n'est qu'une tumeur de type résorbant (se débarrasser du morceau entendu).</p>	<p>Phase pcl : Otite moyenne suppurée. Réduction de la prolifération cellulaire par caséification tuberculeuse nécrotique à l'aide de champignons ou mycobactéries (Tbc), le plus souvent avec perforation du tympan (écoulement de l'oreille). Ainsi l'information acoustique est ramenée à la normale car le morceau est évacué et le conflit solutionné. Ce que l'on appelait conduction osseuse (diapason de la mastoïde) était sans doute liée, en grande partie, aux cellules intestinales archaïques de l'oreille moyenne et de la cavité mastoïdienne. La dite otosclérose est probablement le résultat de l'immobilisation par calcification des articulations des osselets.</p>
--	--	--	---	--

45 Ja g

SBS de la trompe d'Eustache, (entre la bouche et l'oreille moyenne) côté gauche.	Conflit de ne pas pouvoir se débarrasser d'une information.	HH au tronç cérébral (pont), en position dorsale, à gauche.	<p>Sens biologique : vouloir mieux insaliver un morceau d'information indésirable, afin de l'expulser du gosier (oreille moyenne). Pouvoir mieux vomir un morceau dont on ne veut pas.</p> <p>Phase ca : L'adénocarcinome compact à prolifération superficielle, de type résorbant, provoque une obstruction de la trompe d'Eustache : faute d'aération, la membrane du tympan est déprimée et l'audition diminuée.</p>	<p>Phase pcl : Caséification fétide tuberculeuse avec écoulement aussi bien dans la bouche que dans l'oreille moyenne, simulant une otite moyenne, pour autant que la muqueuse de l'oreille moyenne ne soit pas atteinte elle-même.</p>
---	---	---	---	--

Ja Hémi tronc cérébral gauche = feuillet embryonnaire interne = endoderme



46 Ja g

SBS des végétations adénoïdes de l'arrière gorge, (pharynx) côté gauche.	Conflit de ne pas pouvoir se débarrasser d'un morceau d'excrément.	HH au tronc cérébral (pont), en position dorsale, à gauche.	Sens biologique : mieux vouloir insaliver un « morceau d'excrément » pour l'expulser du gosier (oreille moyenne). Pouvoir mieux vomir un morceau dont on ne veut pas. Phase ca : Adénocarcinome à prolifération en chou-fleur, de type sécrétoire, du nez et de la gorge, appelé « polype », vestige de la muqueuse intestinale archaïque.	Phase pcl : Caséification fétide des polypes par champignons (mycoses) ou mycobactéries (Tbc des polypes).
---	--	---	---	---

47 Ja g

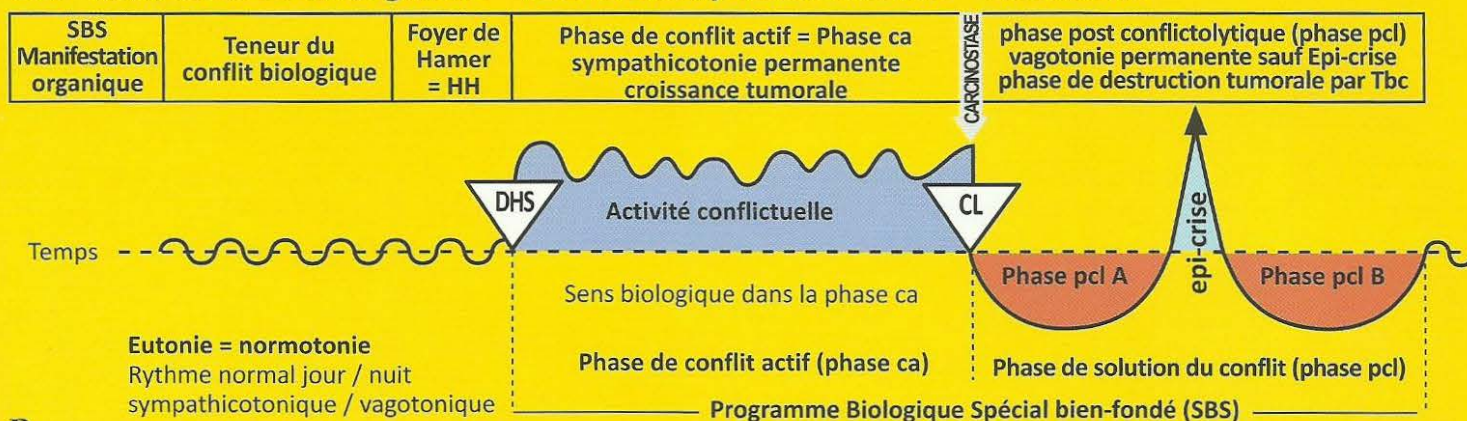
SBS du lobe antérieur de l'hypophyse, côté gauche.	1. Conflit de ne pas pouvoir éliminer le morceau d'excrément, l'ouverture du gosier de l'individu étant trop petite. 2. Conflit de ne pas pouvoir nourrir l'enfant ou la famille.	HH au tronc cérébral (pont), en position dorsale, à gauche.	Sens biologique : a) hormone de croissance pour se débarrasser du morceau situé en hauteur. b) cellules à prolactine : produire plus de prolactine pour pouvoir mieux nourrir un enfant ou un partenaire. Phase ca : 1. Adénome de l'hypophyse, adénocarcinome compact à prolifération en chou-fleur, de type sécrétoire, avec production accrue de l'hormone de croissance. Par conséquent : croissance réelle de l'enfant ou de l'adolescent ou acromégalie (allongement des extrémités de certains membres) chez l'adulte. En cas d'acromégalie, il y a également croissance des lèvres, c'est-à-dire agrandissement du gosier pour pouvoir mieux évacuer le morceau. 2. Production accrue de prolactine par conséquent, augmentation de la production de lait.	Phase pcl : 1. En présence de champignons et mycobactéries : réduction nécrotique par caséification tuberculeuse de l'adénome du lobe antérieur de l'hypophyse. Le conflit devient sans objet car maintenant, l'individu est assez grand pour atteindre le morceau. 2. Le conflit est devenu sans objet car maintenant, l'enfant et la famille peuvent être suffisamment nourris.
---	--	---	---	--

A Ja g

SBS de l'ovaire et du testicule, côté gauche.	Gros conflit de perte, par ex. fils, meilleur ami, personne aimée, même un animal.	HH situé dans la partie crânienne du mésencéphale, à gauche (exception).	Sens biologique : type sécrétoire seulement. Permettre d'obtenir une multiplication archaïque plus rapide. Phase ca : La multiplication cellulaire du tératome est le type de prolifération qu'on observe au cours des 3 premiers mois de la grossesse (prolifération cellulaire sympathicotonique suivant le schéma du cerveau nouveau).	Phase pcl : L'arrêt de la croissance du tératome ne s'effectue que lentement, car chaque tissu embryonnaire est doté de l'« élan de croissance embryonnaire ». (Chez la femme à partir du 4ème mois de grossesse : prolifération cellulaire vagotonique selon le schéma du cerveau nouveau). Exception : en phase pcl, les mycobactéries peuvent éventuellement réduire le tératome par caséification nécrotique.
--	--	--	--	--

Tératome des cellules germinatives (exception) : les ovogonies (ne produisent des ovocytes que dans la période embryonnaire de l'individu) et les spermogonies (produisent des spermatoctytes jusqu'à un âge avancé).

Ja Héli tronç cérébral gauche = feuillet embryonnaire interne = endoderme



B Ja g

SBS de la trompe utérine, (trompe de Fallope) côté gauche.	Conflit odieux, semi-génital, avec une personne de sexe masculin : une directrice d'entreprise d'âge mûr apprend que l'un de ses cadres fréquentait des mineures. Pour se débarrasser de lui, elle doit lui verser une forte indemnité.	HH au tronc cérébral (pont), en position ventrale et médiane, à gauche.	<p>Sens biologique : augmentation des sécrétions pour pouvoir mieux entraîner le sperme dans la trompe utérine puis ensuite vers le corps de l'utérus pour réaliser une nouvelle grossesse.</p> <p>Phase ca : Adénocarcinome compact de la muqueuse de la trompe utérine, de type sécrétoire. Epaississement de la muqueuse à sécrétion étalée pour faciliter le transport du sperme vers le haut et de l'ovule vers le bas (mouvement vibratoire de bas en haut pour le sperme et de haut en bas pour l'ovule. Fécondation dans la trompe utérine).</p>	Phase pcl : Nécrose caséifiante de la tumeur par mycobactéries, écoulement vaginal mettant fin à l'obstruction de la trompe. Parfois, écoulement du pus dans la cavité abdominale.
---	---	---	--	---

C Ja g

SBS du corps de l'utérus, côté gauche.	<p>1. Conflit odieux, à coloration semi-génitale, souvent avec une personne du sexe masculin.</p> <p>2. Conflit de perte, en particulier, conflit grand mère/petits enfants ou conflit de perte d'enfant.</p>	HH au milieu du tronc cérébral (pont), à gauche.	<p>Sens biologique :</p> <p>a) type sécrétoire : augmentation des sécrétions, même dans la phase de réparation tuberculeuse, pour pouvoir mieux rincer l'utérus (écoulement vaginal).</p> <p>b) type résorbant : produire une meilleure muqueuse, plus épaisse pour favoriser la nidation de l'ovule.</p> <p>Phase ca : Croissance d'un adénocarcinome compact à prolifération en chou-fleur, de type sécrétoire, dans la cavité utérine ou d'un adénocarcinome à prolifération superficielle, de type résorbant, car l'endomètre de l'utérus est dérivé de la muqueuse intestinale.</p>	<p>Phase pcl : Il y a deux cas de figure :</p> <p>1. Après la ménopause : nécrose caséifiante de la tumeur. Ecoulement vaginal avec léger saignement éventuel.</p> <p>2. En pré ménopause ou menstruation normale : la tumeur est évacuée en même temps que la muqueuse (caduque) avec des saignements très abondants, avec ou sans Tbc.</p>
---	---	--	--	---

D Ja g

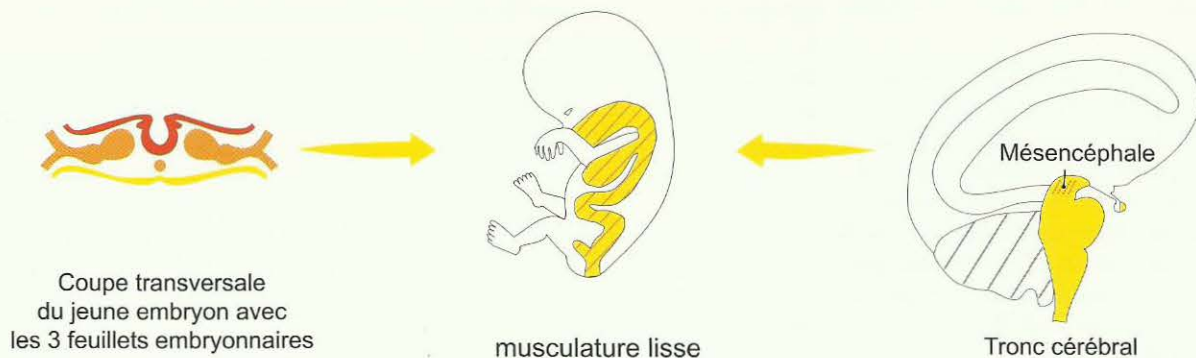SBS de la prostate, côté gauche.	<p>Conflit génital odieux. Ex. homme âgé qui ne réagit plus par un conflit de territoire, quitté par son amie plus jeune pour un homme plus jeune.</p> <p>Ex : un père souhaite que son fils lui donne des petits enfants. Sa prostate va se développer afin de contenir plus de sperme et donc par identité aider son fils à avoir des enfants et lui-même des petits-enfants.</p>	HH au milieu du tronc cérébral (pont), à gauche.	<p>Sens biologique : type sécrétoire uniquement : augmentation de la production de sécrétions pour avoir plus de liquide séminal.</p> <p>Phase ca : Adénocarcinome de la prostate à prolifération en chou-fleur de type sécrétoire. Compression de l'urètre seulement dans 5 % des cas environ.</p>	Phase pcl : Réduction de la tumeur compacte par nécrose caséifiante tuberculeuse ou enkystement.
---	---	--	---	---

MESENCEPHALE

(partie du Tronc cérébral)

La musculature lisse est un tissu d'exception dont le relai est situé dans l'aire de transition entre le tronc cérébral et le mésoderme de la substance blanche cérébrale. (Pas de latéralité).

Schéma des 3 coupes embryonnaires



Les relais des organes ci-dessous sont, au sens strictement anatomique, sous la dépendance du tronc cérébral, en tout cas à proximité immédiate de la transition vers la substance blanche, plus précisément, la partie crânienne la plus externe du tronc cérébral, appelée mésencéphale. Dans cette aire de transition entre le tronc cérébral et le cerveau, entre le cerveau archaïque et la substance blanche, ne se trouvent que des « organes d'exception », les muscles lisses des artères et les muscles de l'intestin, symétriques ou non, des organes, en partie symétriques, comme les muscles de l'utérus et du parenchyme rénal, non croisés entre le relai cérébral et l'organe. Ils réagissent tous, en partie, de manière « mésodermique », c'est-à-dire comme les organes mésodermiques qui ont leur relai dans la substance blanche.

Les muscles archaïques prolifèrent en phase active comme le myome par exemple, mais il n'y a pas de réduction en phase pcl. L'épi-crise de la musculature archaïque lisse est tonique et la musculature striée est clonique, mais en réminiscence archaïque, elle est tonico clonique. Les relais cérébraux symétriques des cellules germinatives que nous trouvons dans la région caudale de cette aire de transition du cerveau, ont une particularité que nous pouvons énoncer ainsi : d'une part, la multiplication des cellules germinatives évolue selon le modèle endodermique (prolifération en phase active) autant dans le cas pathologique (tératome) que dans le déroulement biologique normal (embryon) ; d'autre part, au cours de la grossesse, on observe de la vagotonie à partir du 3e mois, à l'instar de ce que l'on observe dans la phase de réparation mésodermique. (Tératome : cf. A Ja d + g). Les tubes collecteurs des reins se comportent également de manière endodermique (adénocarcinome). Les muscles lisses (par ex. ceux de l'intestin et de l'utérus) se comportent de manière totalement différente des muscles striés.

Muscles lisses :

Relais au mésencéphale dans la phase ca : renforcement spastique à un endroit de l'organe déterminé par le conflit, avec augmentation du volume musculaire dans la phase ca et, en même temps, le reste de l'intestin est à l'arrêt (par ex. le myome de l'utérus).

Autrefois, par ignorance, nous appelions la phase ca des muscles lisses de l'intestin « occlusion intestinale par paralysie ». C'était faux. La paralysie des muscles lisses n'existe pas, sauf par intoxication à la morphine.

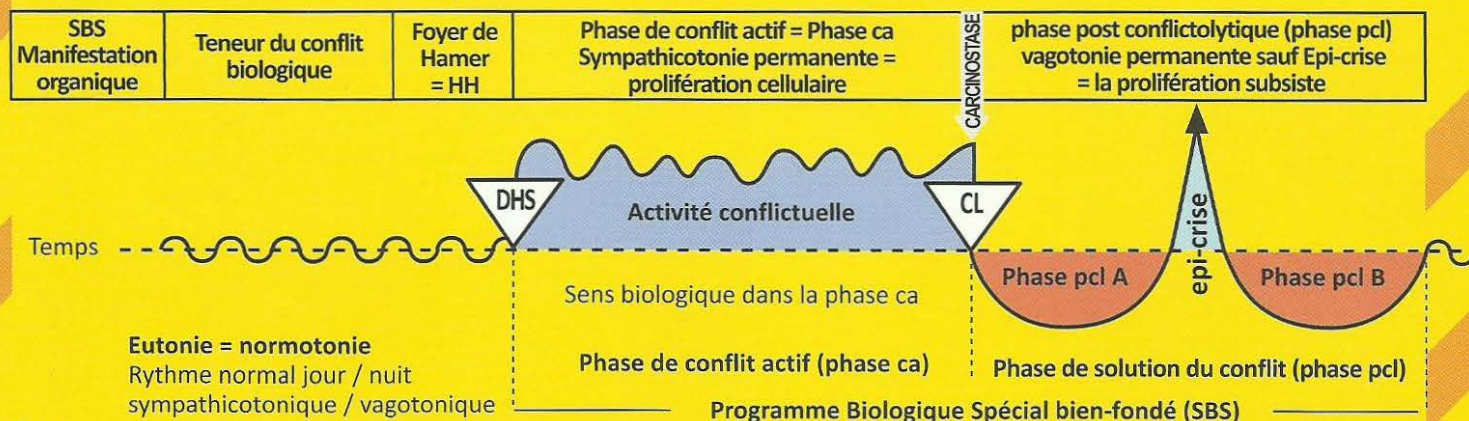
Dans la phase pcl il n'y a pas de réduction du volume musculaire, mais un hyper péristaltisme (colique) de l'ensemble de l'intestin. C'est pourquoi nous avons une sorte de colique différente dans les deux phases.

Phase ca : légère augmentation du tonus de l'ensemble des muscles de l'intestin ; l'augmentation du tonus dans la sympathicotonie signifie en même temps la diminution du péristaltisme clonique du reste de l'intestin.

Phase pcl : augmentation du péristaltisme vagotonique clonique de l'ensemble des muscles de l'intestin, coliques.

Crise épileptique : à nouveau forte augmentation du tonus musculaire local dans la zone de l'adénocarcinome intestinal et arrêt du péristaltisme dans le reste de l'intestin (souvent pris à tort pour une occlusion), ensuite forte augmentation du péristaltisme clonique dans tout l'intestin. La crise épileptique des muscles striés a repris ces composants tonico cloniques ; (cf. crampes toniques et cloniques dans la crise épileptique des muscles striés).

Jb Moitié droite du mésencéphale = Tronc cérébral



1 Jb d

SBS du système musculaire lisse introducteur du tractus intestinal. (cf. schéma du tronc cérébral).	Conflit de ne pouvoir faire progresser un morceau dans l'intestin. Occlusion par paralysie, en apparence seulement.	HH situé au mésencéphale, à droite, appartenant cependant au tronc cérébral.	<p>Sens biologique : pouvoir mieux faire avancer un morceau localement.</p> <p>Phase ca : Hyperpéristaltisme intestinal local avec ralentissement du péristaltisme dans le reste de l'intestin (souvent diagnostiqué à tort comme iléus par paralysie).</p>	Phase pcl : Augmentation du péristaltisme musculaire de l'ensemble de l'intestin (coliques intestinales) comme signe de la phase de réparation et de retour à la normale.
---	---	--	---	--

2 Jb d

SBS du système musculaire du corps de l'utérus, côté droit.	Equivalent de conflit pour que l'œuf fécondé reste dans l'utérus, afin de rester enceinte et pour faciliter la naissance par le renforcement des muscles de l'utérus	HH situé au mésencéphale, à droite, appartenant cependant au tronc cérébral.	<p>Sens biologique : renforcement de la musculature afin que la mère puisse avoir une meilleure gestation par la suite.</p> <p>Phase ca : Dans les trois premiers mois de la grossesse, augmentation du tonus pour maintenir l'œuf fécondé dans le lumen de l'utérus et s'y nidifier. Myome = musculature utérine renforcée.</p>	Phase pcl : Bien qu'il soit à l'origine de type musculaire lisse intestinal, dans les derniers 7 à 10 mois de la grossesse, le muscle utérin réagit dans la vagotonie par la mise au repos de l'utérus, selon le schéma du cerveau. L'utérus est au repos tout au long de la phase pcl exactement de la même manière que la musculature intestinale locale, tandis que tout le reste de l'intestin augmente son péristaltisme. Ce n'est que dans la crise épileptoïde
--	--	--	---	--

Du point de vue phylogénétique, il y avait autrefois deux utérus, comme on le voit encore de nos jours chez certains animaux. (sympathicotonie) qu'apparaît un fort péristaltisme que nous appelons douleurs. Tout l'ensemble du processus représente ce que nous appelons l'accouchement.

3 Jb d

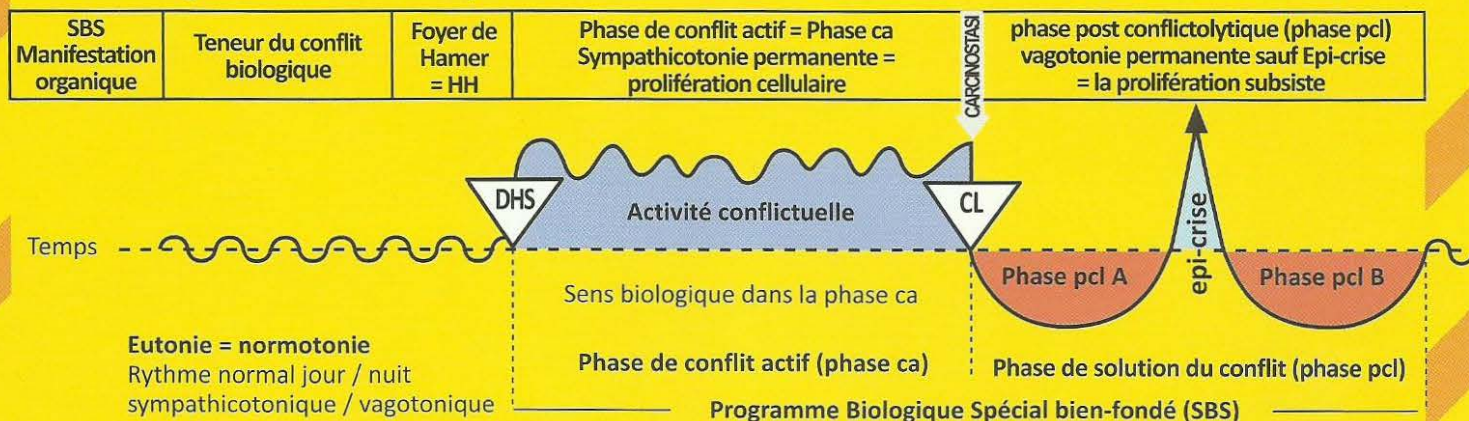
SBS de la partie de la musculature lisse du cœur gauche. Exception : cœur gauche en raison de la rotation du cœur.	Conflit de ne pas pouvoir faire circuler suffisamment de sang avec les muscles lisses péristaltiques de l'oreillette du cœur. La progression de type péristaltique du flux sanguin est insuffisante.	HH situé au mésencéphale, à droite, appartenant cependant au tronc cérébral.	<p>Sens biologique : renforcement de la musculature cardiaque afin de pouvoir améliorer une fonction cardiaque précise</p> <p>Phase ca : Augmentation de la contraction musculaire locale (juste limitée à une zone localisée).</p>	Phase pcl : Augmentation de la contraction musculaire de la partie gauche de la musculature lisse du cœur (en raison de la rotation phylogénétique du cœur). En théorie, les parties restantes des muscles lisses du cœur sont immobilisées. En réalité se sont les muscles lisses du cœur (surtout ceux de l'oreillette) qui sont le plus souvent touchés.
--	--	--	---	--

On retrouve aussi le renforcement de la musculature cardiaque dans le conflit de la musculature striée du cœur qui occasionne la nécrose du myocarde dans la phase active, mais dont le sens biologique réside dans le fait qu'à la fin de la phase de réparation et de retour à la normale, le muscle cardiaque soit plus fort et plus apte à fonctionner qu'auparavant. La musculature lisse est comparable au réseau de fils synthétiques d'une chaussette de laine.

4 Jb d

SBS de la partie du système musculaire lisse des vaisseaux sanguins. (artères et veines) côté droit.	Conflit en rapport avec la nécessité du renforcement de la paroi vasculaire.	HH situé dans le mésencéphale du même côté, à droite.	<p>Sens biologique : en même temps que la nécrose de la tunique interne des vaisseaux, combinaison bien fondée du feuillet embryonnaire réalisant un épaississement des muscles lisses.</p> <p>Phase ca : La couche de muscles lisses s'épaissit au cours de la nécrose des parois vasculaires et empêche ainsi une perforation des vaisseaux.</p>	Phase pcl : Réparation de la nécrose des parois vasculaires (athéro ou artériosclérose). Les muscles vasculaires lisses qui avaient épaissi le restent.
--	--	---	--	--

Jb Moitié gauche du mésencéphale = Tronc cérébral



1 Jb g

SBS du système musculaire lisse excréteur du tractus intestinal. (cf. schéma du tronc cérébral).	Conflit de ne pouvoir faire progresser un morceau dans l'intestin. Occlusion par paralysie, en apparence seulement.	HH situé au mésencéphale, à gauche, appartenant cependant au tronc cérébral.	<p>Sens biologique : pouvoir mieux faire avancer un morceau localement.</p> <p>Phase ca : Hyperpéristaltisme intestinal local avec ralentissement du péristaltisme dans le reste de l'intestin (souvent diagnostiqué à tort comme iléus par paralysie).</p>	Phase pcl : Augmentation du péristaltisme musculaire de l'ensemble de l'intestin (coliques intestinales) comme signe de la phase de réparation et de retour à la normale.
---	---	--	---	--

2 Jb g

SBS du système musculaire de l'utérus, côté gauche.	Equivalent de conflit pour que l'œuf fécondé reste dans l'utérus, afin de rester enceinte et pour faciliter la naissance par le renforcement des muscles de l'utérus.	HH situé au mésencéphale, à gauche, appartenant cependant au tronc cérébral.	<p>Sens biologique : renforcement de la musculature afin que la mère puisse avoir une meilleure gestation par la suite.</p> <p>Phase ca : Dans les trois premiers mois de la grossesse, augmentation du tonus pour maintenir l'œuf fécondé dans le lumen de l'utérus et s'y nidifier. Myome = musculature utérine renforcée.</p>	Phase pcl : Bien qu'il soit à l'origine de type musculaire lisse intestinal, dans les derniers sept mois de la grossesse, le muscle utérin réagit dans la vagotonie par la mise au repos de l'utérus, selon le schéma du cerveau. L'utérus est au repos tout au long de la phase pcl exactement de la même manière que la musculature intestinale locale, tandis que tout le reste de l'intestin augmente son péristaltisme. Ce n'est que dans la crise épileptoïde (sympathicotonie) qu'apparaît un fort péristaltisme que nous appelons douleurs. C'est tout l'ensemble du processus que nous appelons l'accouchement.
--	---	--	---	---

Du point de vue de l'évolution, il y avait autrefois deux utérus, comme on le voit encore de nos jours chez certains animaux.

3 Jb g

SBS de la partie de la musculature lisse du cœur droit. Exception : cœur droit en raison de la rotation du cœur.	Conflit de ne pas pouvoir faire circuler suffisamment de sang avec les muscles lisses péristaltiques de l'oreillette du cœur. La progression de type péristaltique du flux sanguin est insuffisante.	HH situé au mésencéphale, à gauche, appartenant cependant au tronc cérébral.	<p>Sens biologique : renforcement de la musculature cardiaque afin de pouvoir améliorer une fonction cardiaque précise.</p> <p>Phase ca : Augmentation de la contraction musculaire locale (juste limitée à une zone localisée).</p>	Phase pcl : Augmentation de la contraction musculaire de la partie droite de la musculature lisse du cœur (en raison de la rotation phylogénétique du cœur). En théorie, les parties restantes des muscles lisses du cœur sont immobilisées. En réalité se sont les muscles lisses du cœur (surtout ceux de l'oreillette) qui sont le plus souvent touchés.
---	--	--	--	--

On retrouve aussi le renforcement de la musculature cardiaque dans le conflit de la musculature striée du cœur qui occasionne la nécrose du myocarde dans la phase active, mais dont le sens biologique réside dans le fait qu'à la fin de la phase de réparation et de retour à la normale, le muscle cardiaque soit plus fort et plus apte à fonctionner qu'auparavant. La musculature lisse est comparable au réseau de fils synthétiques d'une chaussette de laine.

4 Jb g

SBS de la partie du système musculaire lisse des vaisseaux sanguins (artères et veines) côté gauche.	Conflit en rapport avec la nécessité du renforcement de la paroi vasculaire.	HH situé dans le mésencéphale du même côté, à gauche.	<p>Sens biologique : en même temps que la nécrose de la tunique interne des vaisseaux, combinaison bien fondée du feuillet embryonnaire réalisant un épaississement des muscles lisses.</p> <p>Phase ca : La couche de muscles lisses s'épaissit au cours de la nécrose des parois vasculaires et empêche ainsi une perforation des vaisseaux.</p>	Phase pcl : Réparation de la nécrose des parois vasculaires (athéro ou artériosclérose). Les muscles vasculaires lisses qui avaient épaissi le restent.
---	--	---	--	--

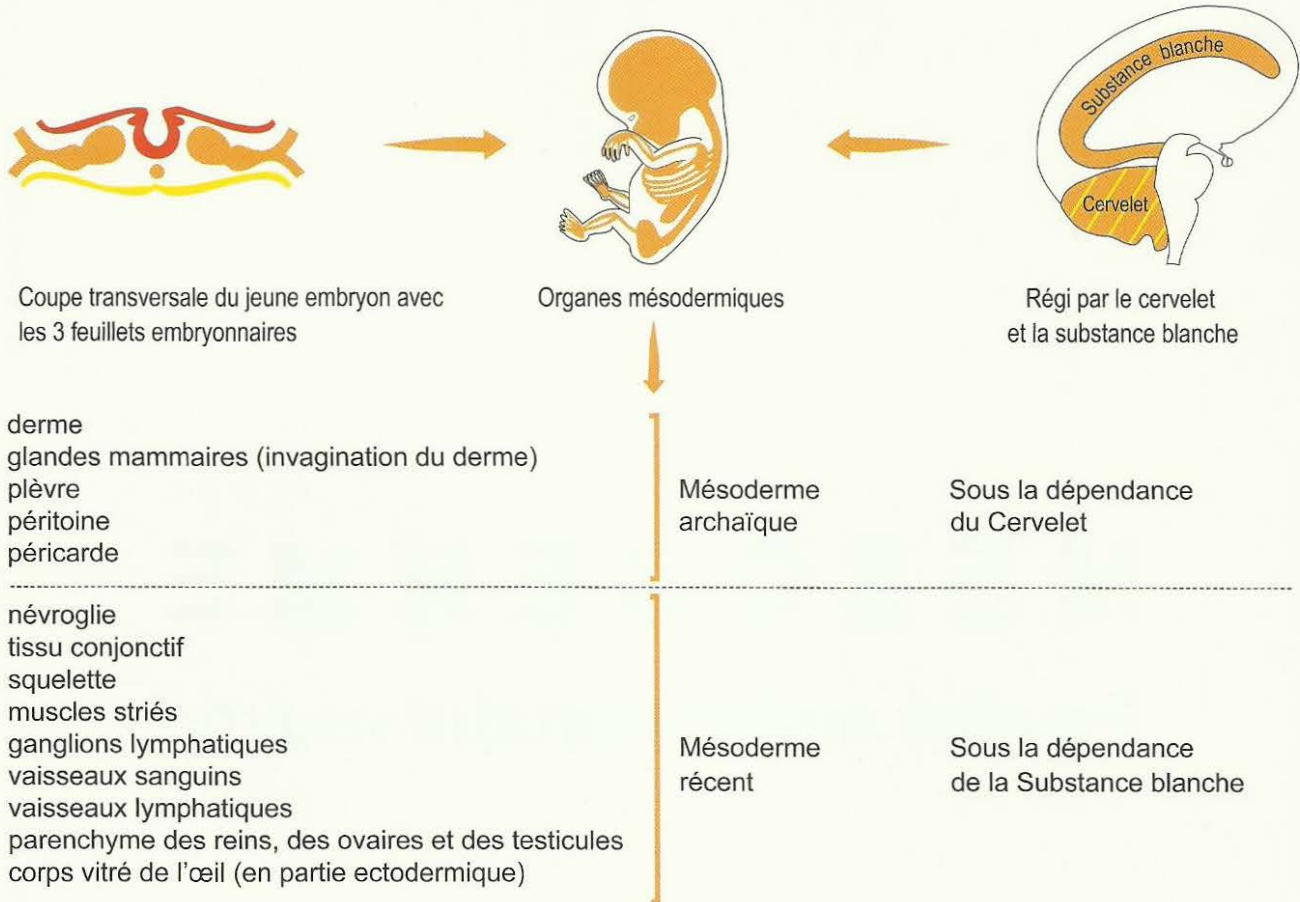
M E S O D E R M E

Feuillet embryonnaire moyen

M E S O D E R M E

Feuillet embryonnaire moyen

Corrélation croisée Cervelet-organe (Latéralité déterminante)



Latéralité

La latéralité prend tout son sens à partir du cervelet. C'est pourquoi la corrélation croisée du cerveau à l'organe est valable pour tous les relais du cervelet et de l'ensemble du grand cerveau. Pourtant le cervelet et le cerveau se différencient à nouveau l'un de l'autre, bien que la latéralité soit valable de la même manière pour tous deux. Au cervelet, suivant leur appartenance, les conflits sont strictement relatifs à la teneur conflictuelle en rapport avec l'organe. C'est-à-dire que les hémisphères du cervelet sont liés chaque fois à la thématique du conflit. Chez une droitière, un conflit de souci mère/enfant s'inscrit toujours en position latérale droite et concerne les glandes mammaires du sein gauche. Si la patiente subit un autre conflit de souci mère/enfant à cause d'un autre enfant ou un conflit de souci mère/fille pour sa mère, ces deux conflits s'inscriront à leur tour également dans le même relais en tant que Foyers de Hamer.

Même si elle subit deux autres conflits d'attaque contre le côté gauche de l'abdomen ou de la poitrine (mésothéliome péritonéal ou pleural), tout ceci s'inscrira dans l'hémisphère droit du cervelet qui présentera alors 5 Foyers de Hamer actifs en forme de cible de tir, mais par contre, il n'y en aura pas un seul dans l'hémisphère gauche. Lorsque deux conflits se sont inscrits dans deux hémisphères différents du cervelet, nous parlons de « constellation schizophrénique du cervelet ». Ce qui provoque une lourde perturbation de l'émotivité conduisant à un délire paranoïde, sans altération des capacités de la pensée formelle logique. Par ex. : « je me sens comme si j'étais éteint, je me sens totalement vide, je n'ai plus de sentiments ».

Ce genre de choses serait également possible au niveau de la substance blanche. Ici le contenu conflictuel et le rapport à l'organe sont toujours sans ambiguïté, c'est-à-dire liés à la thématique du conflit.

MESODERME

Feuillet embryonnaire moyen

Oa

CERVELET

Corrélation croisée Cervelet-organe (Latéralité déterminante)

FOYERS DE HAMER au Cervelet

Conflits d'atteinte à l'intégrité

- Phase ca :** carcinome adénoïde (tumeur : tissu en plus).
- CL (conflictolyse) :** carcinostase (arrêt de la prolifération cellulaire)
- Phase pcl :** destruction de la tumeur par bacilles tuberculeux (Tbc).
- Microbes :** mycobactéries (bacilles tuberculeux =Tbc), champignons
Prolifération à partir du DHS, activité en phase pcl (destruction)
- Sens biologique :** dans la phase active du conflit

Ob

SUBSTANCE BLANCHE

Corrélation croisée Substance blanche-organe (Latéralité déterminante)

FOYERS DE HAMER dans la Substance blanche

Conflits de dévalorisation de soi

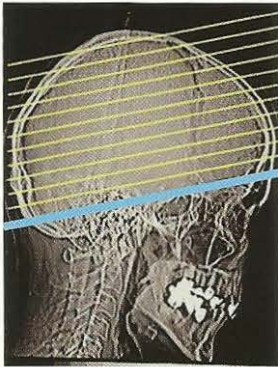
- Phase ca :** nécrose (tissu en moins).
- CL (conflictolyse) :** arrêt de la nécrose
- Phase pcl :** régénération de la nécrose (tissu en plus : à la fin, il y a plus de tissu qu'auparavant).
- Microbes :** bactéries, prolifération à partir de la conflictolyse, activité dans la phase pcl.
- Sens biologique :** à la fin de la phase pcl (groupe de luxe).

CERVELET

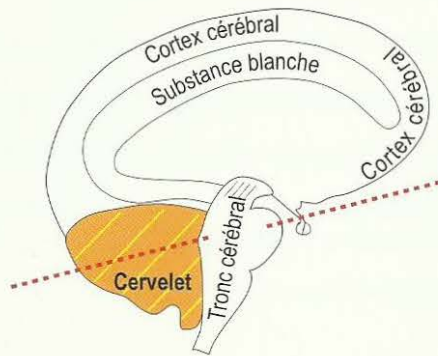
Corrélation croisée cervelet-organe (Latéralité déterminante)

Foyers de Hamer (HH) au Cervelet

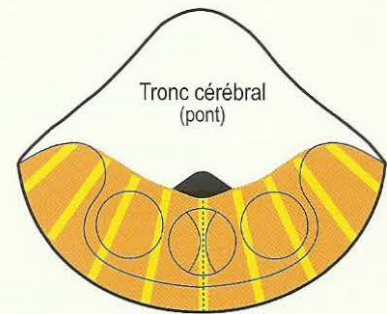
Conflits d'atteinte à l'intégrité



Scanner standard du cerveau
parallèle à la base du crâne



Coupe standard de scanner
parallèle à la base du crâne



Cervelet

Coupe transversale du cerveau,
comme sur le schéma de gauche,
parallèle à la base du crâne

Organe :

derme
glandes mammaires (invagination du derme)
plèvre
péritoine
péricarde

Mésoderme
archaïque

Sous la dépendance du Cervelet

Formation histologique :

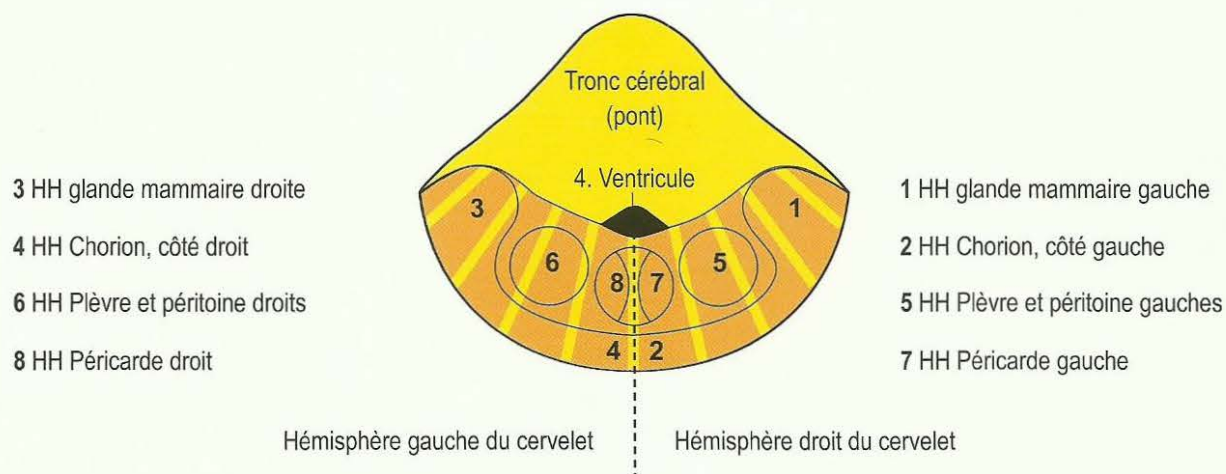
- a) tumeurs compactes adénoïdes, en chou-fleur, du type sécrétoire.
- b) tumeurs à croissance étalée, du type résorbant.

Microbes :

Phase ca : Les champignons et mycobactéries comme la tuberculose (Tbc), conformément au feuillet embryonnaire, se développent en phase de conflit actif.

Phase pcl : En cas de tumeurs des organes mésodermiques sous la dépendance du cervelet, les nouvelles proliférations cellulaires sont détruites par caséification nécrotique à l'aide de champignons et de mycobactéries (par ex. Tbc) dans la phase de réparation et de retour à la normale vagotonique. Ce qui n'a pas été détruit à la fin de la phase de réparation et de retour à la normale va rester.

Corrélation cervelet-organe



Le schéma du cervelet nous montre l'autre partie du cerveau archaïque (tronc cérébral + cervelet).

Les organes qui s'y trouvent : le derme (chorion), la plèvre, le péritoine et le péricarde, se comportent, en principe, comme les organes régis par le tronc cérébral. Ces tumeurs sont appelées carcinomes adénoïdes. Elles ont également leur sens biologique dans la phase ca. Au cours de la phase pcl, elles sont détruites de façon biologique, accompagnées de sueurs nocturnes, grâce à la présence de mycobactéries, s'il y en avait au moment du DHS. Pour les 3 autres sortes d'enveloppes, sauf pour le chorion, se pose toujours un gros problème dans la phase pcl, s'il y a en même temps un Syndrome, c'est-à-dire un SBS de conflit actif des collecteurs du rein (rétention d'eau et / ou d'urée). Se remplissent alors de liquide cellulaire tuberculeux le côté touché de la plèvre (épanchement pleural exsudatif), le péritoine (épanchement péritonéal exsudatif = ascite), le péricarde (épanchement péricardique exsudatif).

Ces processus sont redoutés et pourraient être rapidement solutionnés par la résolution du conflit de rétention d'eau, mais font souvent des complications. Le point commun aux différentes enveloppes est que leur SBS est destiné à les renforcer contre une attaque de l'extérieur, qu'elle soit réelle ou imaginaire.

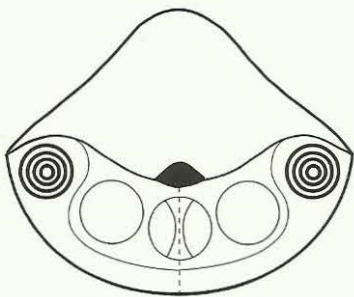
Les constellations du cervelet

Lorsqu'il y a un Foyer de Hamer actif dans chaque hémisphère cérébelleux, nous parlons d'une constellation schizophrénique du cervelet, en ne perdant pas de vue, naturellement, qu'une telle constellation a un sens biologique. Par exemple, lorsque le sein droit est atteint par un cancer des glandes mammaires et le sein gauche aussi, nous sommes en présence du type de constellation schizophrénique du cervelet suivant : les patients se sentent « comme éteints », « comme morts », « comme pétrifiés » du point de vue émotionnel (ce que l'on appelle la constellation asociale).

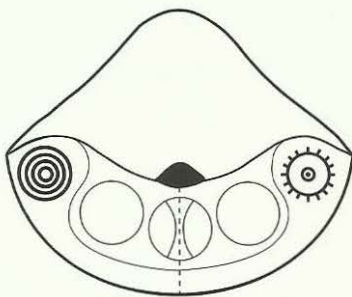
Jusqu'à présent, nous considérons cet état d'âme comme une sorte de dépression et la plupart des patients étaient placés dans des cliniques psychiatriques.

Naturellement, nous observons également une courte constellation, même si elle n'est que passagère, lorsque le SBS fait une crise épileptoïde d'un côté, tandis que l'autre côté est en conflit actif ou si, par hasard, les deux côtés font une crise épileptoïde, car la crise épileptoïde correspond bien à une courte activité conflictuelle au cours de la phase pcl.

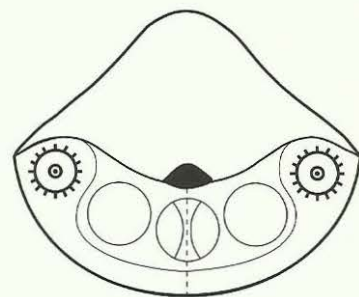
Les différentes sortes de constellations du Cervelet



1. Deux SBS en phase ca



2. Un SBS en phase ca, un SBS en phase pcl, mais précisément dans la crise épileptoïde



3. Les deux SBS en phase pcl, mais tous deux précisément dans la crise épileptoïde.



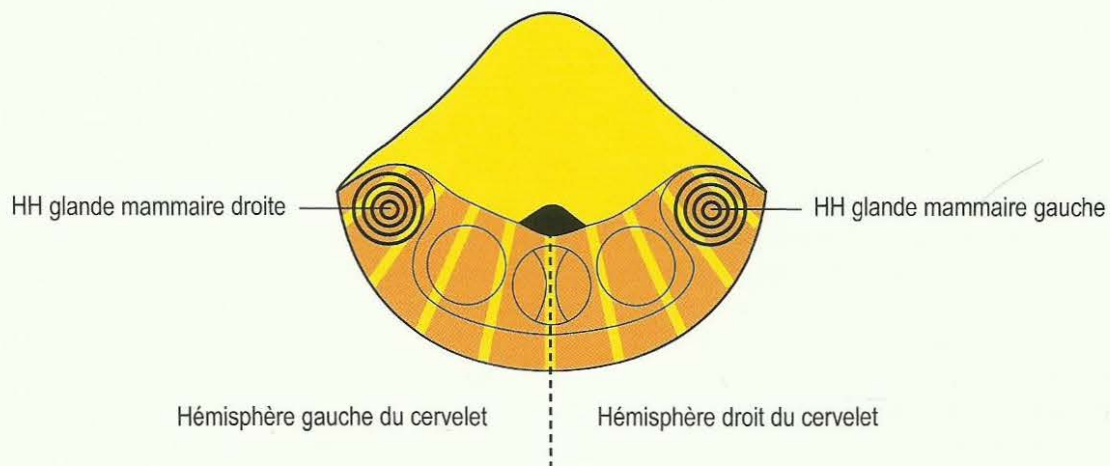
Phase ca



Crise épileptique / épileptoïde dans la phase pcl

Exemple du constellation du cervelet

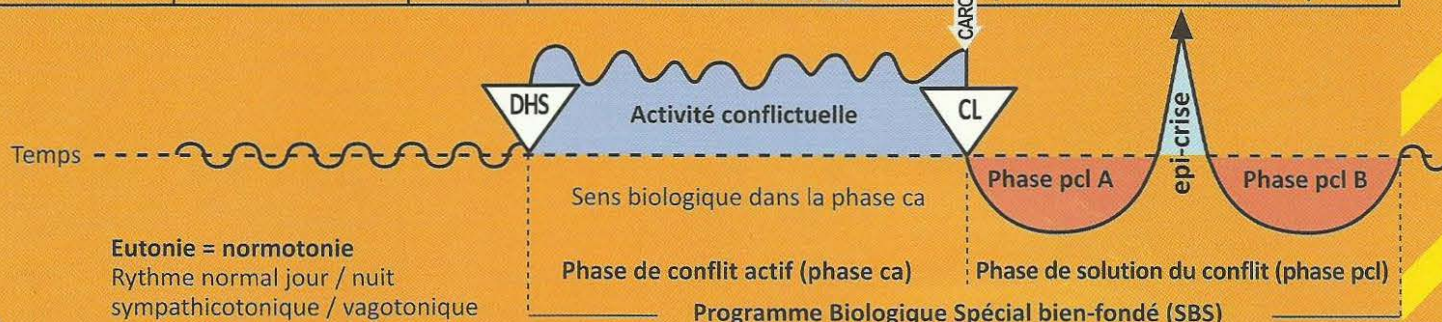
carcinome adénoïde des glandes mammaires droite et gauche



Chute émotionnelle, « émotionnellement mort », « comme éteint », comportement asocial.
Même la constellation du cervelet est bien-fondée du point de vue biologique, en cas de nécessité.

Oa Hémisphère droit du cervelet = feuillet embryonnaire moyen = mésoderme cérébelleux

SBS Manifestation organique	Teneur du conflit biologique	Foyer de Hamer = HH	Phase de conflit actif = Phase ca sympathicotonie permanente croissance tumorale	CARCINOSTASE	Phase post conflictolytique (phase pcl) vagotonie permanente sauf Epi-crise phase de réduction tumorale par Tbc
-----------------------------------	---------------------------------	---------------------------	--	--------------	---



I Oa d

<p>a) SBS du chorio cutané (derme), côté gauche du corps.</p> <p>b) zona unilatéral ou bilatéral. Mélanome en ceinture = Herpès Zoster, côté gauche du corps.</p> <p>c) SBS de la glande sudoripare, (chorion cutané), côté gauche du corps.</p> <p>d) SBS de la glande sébacée, (chorion cutané), côté gauche du corps.</p>	<p>a) conflit de souillure, atteinte à l'intégrité, conflit de se sentir défiguré ou déformé, par ex. après ablation du sein. Souillures au sens propre ou figuré, par ex. « espèce de saleté, espèce de porc ! ».</p> <p>b) conflit de souillure ou de défiguration au niveau de la ceinture ou demi ceinture, par ex. une mère apprend que sa fille est lesbienne, se sent par conséquent souillée lorsque celle-ci l'embrasse.</p> <p>c) petits conflits de souillure au niveau du visage, en particulier à la puberté.</p> <p>d) conflit de dessèchement de la peau (la fourrure).</p>	<p>a) HH dans la partie dorsale et latérale droit du cervelet.</p> <p>b) Idem ci-dessus</p> <p>c) Idem ci-dessus</p> <p>d) Idem ci-dessus</p>	<p>Sens biologique : consolidation du chorion (derme) archaïque qui, au début de son évolution, n'était pas encore recouvert par l'épithélium pavimenteux.</p> <p>Phase ca :</p> <p>a) carcinome adénoïde du chorio = carcinome adénoïde du derme. Croissance d'un mélanome compact lorsque le naevus est inclus ou d'un mélanome amélanotique (sans pigment) lorsque ce n'est pas le cas. Le mélanome est quasiment une protection contre l'atteinte à l'intégrité.</p> <p>b) le zona avec de petites tumeurs amélanotiques sous l'épiderme se développe le long d'un ou plusieurs segments.</p> <p>c) pendant la phase ca, les boutons d'acné deviennent des petites tumeurs amélanotiques compactes (carcinome adénoïde).</p> <p>d) carcinome adénoïde « comédon » (points noirs).</p>	<p>Phase pcl :</p> <p>a) réduction fétide par, nécrose caséifiante tuberculeuse, par champignons, mycobactéries ou à l'aide de bactéries. Ne devient fétide qu'en cas d'effraction de l'épithélium pavimenteux qui le recouvre (appelé tuberculose dermique, identique à la lèpre). Il n'y a plus d'autre prolifération cellulaire.</p> <p>b) douleur : s'il y a rupture de l'épiderme (zona ouvert), le processus peut devenir fétide (appelé tuberculose dermique, identique à la lèpre).</p> <p>c) acné vulgaire = Tbc des glandes sudoripares. Les boutons d'acné subissent une nécrose caséifiante sous l'action des bactéries (petits abcès) et peuvent alors être exprimés.</p> <p>d) Tbc fétide des glandes sébacées.</p>
---	--	---	---	--

Epiderme (ectoderme régi par le cortex cérébral)

Evolution de la sensibilité au cours du SBS d'après le « schéma de la peau externe »

Phase ca : ulcérations de l'épiderme (perte cellulaire)

1. Couche externe ou superficielle de l'épiderme : neurodermitis

2. Couche interne ou profonde de l'épiderme :

a) vitiligo = dépigmentation de l'épiderme, taches blanches

b) alopecie = chute des cheveux.

Phase pcl : régénération des tissus ulcérés accompagnée de rougeur, prurit (démangeaisons), inflammation et douleur. Les cheveux repoussent.

Crise épileptoïde : absence sans douleur (insensibilité)

Phase ca + phase pcl : Récidives très rapides = psoriasis vulgaris

Chorion (derme) (mésoderme sous la dépendance du cervelet)

Phase ca : Sans pigmentation = mélanome amélanotique

Avec pigmentation = mélanome mélanotique

Phase pcl : Tuberculose sous cutanée (lèpre)

1. Glande sudoripare

Phase ca : carcinome adénoïde

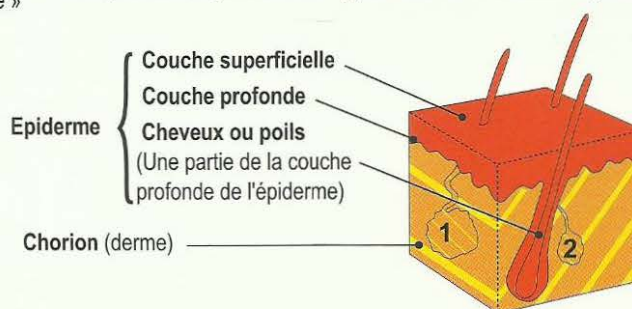
Phase pcl : acné vulgaire. (Tbc des glandes sudoripares)

2. Glande sébacée

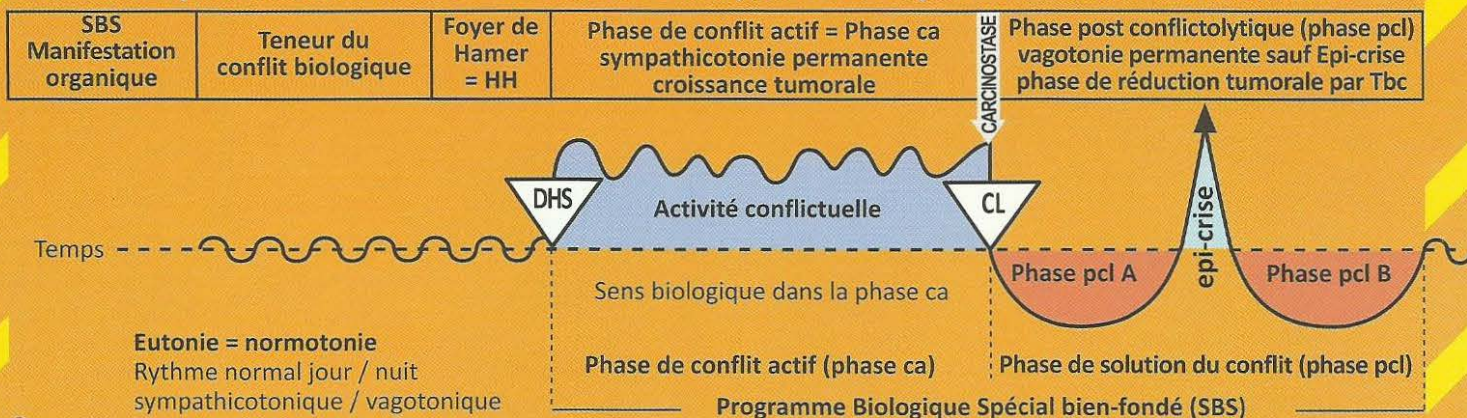
Phase ca : carcinome adénoïde (points noirs)

Phase pcl : Tuberculose fétide des glandes sébacées (Tbc)

Coupe de la peau avec appartenance au feuillet embryonnaire



Oa Hémisphère droit du cervelet = feuillet embryonnaire moyen = mésoderme cérébelleux



2 Oa d

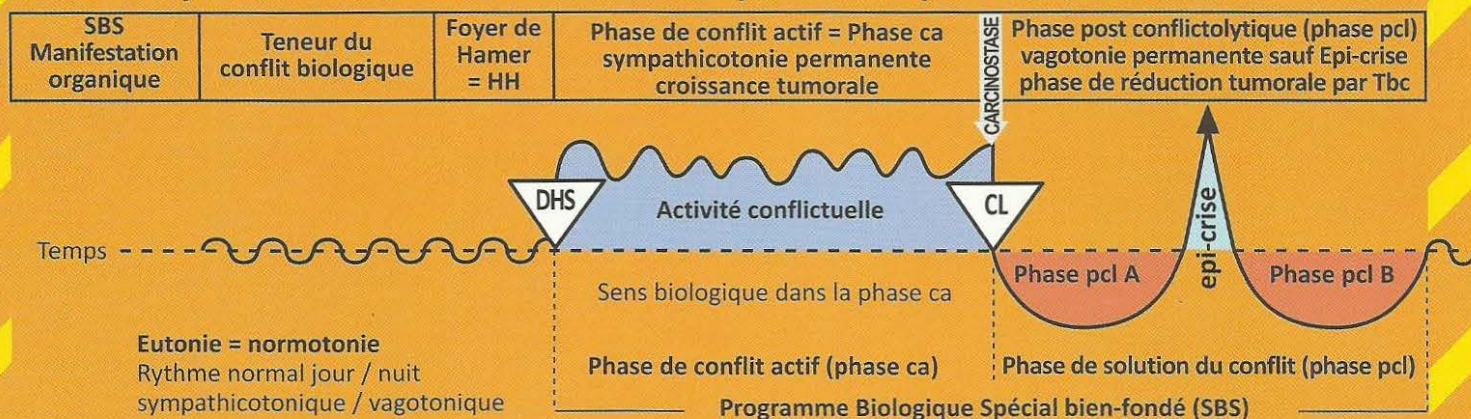
SBS du neurofibrome ou mieux gliome périphérique.	<p>Conflit de contact. Le contact est ressenti comme désagréable et inopportun. C'est le contraire du conflit de séparation, mais affectant le même organe.</p> <p>Conflit de douleur : le « conflit de contact » le plus douloureux est le conflit de la douleur. En cas de douleur subite (par ex. coup sur la tête) l'organisme peut « déconnecter » la sensibilité périphérique. La douleur disparaît instantanément, ainsi que la sensibilité.</p>	HH situé au relais du cervelet pour le chorion, en position dorsale et latérale, à droite.	<p>Sens biologique : bloquer une information sensitive.</p> <p>Phase ca : (exception) les neurofibromes se développent au cours de la phase ca. Ce phénomène est exceptionnel à plusieurs égards. Normalement, ce tissu conjonctif (mésodermique) se développe en phase pcl, mais les neurofibromes se développent en phase ca et les formations névrogiales prolifèrent en phase pcl. Jusqu'à présent un grand nombre d'hypothèses ont été émises sur l'origine tissulaire de la névrogie (leucocytes, monocytes, lymphocytes, tissu conjonctif, etc.) Il s'agit, en l'occurrence, de nerfs c'est pourquoi, il n'y a qu'une prolifération de névrogie. La sensibilité peut être partiellement ou totalement suspendue (anesthésie), bien que le processus de réceptivité des excitations cutanées ne soit pas perturbé.</p> <p>Exception ! Perte de sensibilité : Le stimulus sensitif (sensibilité profonde du cervelet) est bien ressenti comme auparavant à la périphérie, mais il n'est pas transmis, il est pour ainsi dire « avalé » par les neurofibromes.</p>	<p>Phase pcl : Plusieurs cas de figure sont possibles :</p> <ol style="list-style-type: none"> 1. Les neurofibromes restent en place et ne constituent plus de gêne au bien-être. 2. Les neurofibromes se transforment en abcès sous l'action des bactéries (liquide sébacé). Ils sont alors appelés kystes sébacés. Ils peuvent ensuite être extirpés totalement (avec leur capsule) par voie chirurgicale. <p>Immédiatement après la conflictolyse, la sensibilité est rétablie. Tout d'abord sous forme d'hypersensibilité puis sous forme de sensibilité normale.</p> <p>Ce que l'on appelle kystes sébacés au niveau de la tête sont des neurofibromes caséifiés (par Tbc et bactéries).</p>
--	---	--	---	--

L'excroissance des gaines nerveuses constitue une sorte de sas destiné à bloquer les stimulations sensorielles de la périphérie et les empêcher de parvenir jusqu'au cerveau. Perte de sensibilité. Histologiquement le gliome est rattaché au mésoderme, il se comporte comme un tissu dépendant du tronc cérébral. Mais sa fonction est à demi orientée vers l'ectoderme : c'est pourquoi ces neurofibromes sont en réalité un phénomène combinatoire.

3 Oa d

SBS de la glande mammaire, sein gauche.	<p>1. Chez la gauchère : Conflit de souci ou de querelle avec le partenaire. Conflit non sexuel.</p> <p>2. Chez la droitère : Conflit mère/enfant, ou mère/fille, ou conflit du nid.</p> <p>Exemples : Un enfant lâche la main de sa mère, passe sous une voiture, se retrouve à l'hôpital entre la vie et la mort. La mère se fait des reproches. Ou une femme se voit</p>	HH au cervelet en position latérale droite.	<p>Sens biologique : lors du conflit de souci avec l'enfant ou le partenaire, multiplication des glandes galactophores (tumeur mammaire) afin que l'enfant ou le partenaire puissent recevoir plus de lait et guérir plus rapidement.</p> <p>Phase ca : Formation d'un nodule compact d'autant plus gros que le conflit a duré longtemps. Le sein est du chorion cutané invaginé (derme) et la tumeur ressemble au mélanome amélanotique.</p>	<p>Phase pcl : La prolifération cellulaire cesse. Le nodule s'enkyste (phase de réparation non biologique = sans tuberculose) ou se caséifie de manière tuberculeuse sous l'action des mycobactéries sous la peau intacte sans effraction. Il s'entoure d'un peu d'œdème, ne devient douloureux qu'à la fin de la phase de retour à la normale (rétraction cicatricielle). Ces douleurs correspondent à la profonde douleur cérébelleuse de la peau.</p> <p>Tumeur ouverte : la phase de réparation et de retour à la normale suit un cours totalement différent dans le cas d'une caséification tuberculeuse consécutive à l'ouverture de la tumeur sur l'extérieur :</p>
--	--	---	---	--

Oa Hémisphère droit du cervelet = feuillet embryonnaire moyen = mésoderme cérébelleux



brusquement congé-
diée de son logement
(son nid), toutes ses
affaires (tout ce qu'elle
possède) se retrouvent
dans la rue.

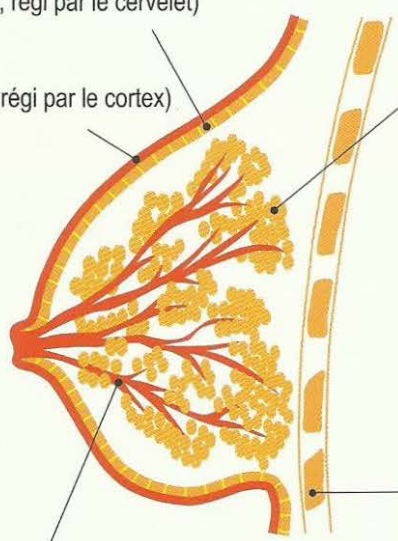
ponction de la tumeur, par ex. Il se produit
alors une réduction nécrotique caséifiante
fétide avec excrétion très nauséabonde
durant un certain temps, ce qui représente
une gêne très importante chez la femme.
L'inflammation du sein, ainsi que l'excrétion
de liquide peut augmenter de façon
considérable, s'il y a en même temps un
adénocarcinome des tubes collecteurs lié
à un conflit du réfugié ou existentiel
(Syndrome). Tuberculose du sein ouvert,
identique à la lèpre.

Carcinome adénoïde des glandes galactophores = chorion cutané invaginé, ou cancer mammaire du sein gauche.
Chez les mammifères = cancer de la crête mammaire gauche (du thorax à l'abdomen).

Le sein et ses différentes parties avec leurs appartenances aux feuillets embryonnaires

Chorion
(mésoderme, régi par le cervelet)

Epiderme
(ectoderme, régi par le cortex)



Glandes mammaires (mésoderme, régi par le cervelet)

Phase ca : du point de vue médical, carcinome mammaire adénoïde, appelé cancer du sein. Nodule compact, d'autant plus grand que le conflit a duré longtemps. A la solution du conflit, la croissance cellulaires'arrête.

Phase pcl : 2 possibilités

- a) le nodule s'enkyste et va rester (réparation non biologique)
- b) le nodule subit une caséification tuberculeuse (produit par des mycobactéries) sous la peau intacte. Il s'entoure d'un peu d'œdème, devient douloureux jusqu'à la fin de la phase de réparation et il ne reste ensuite qu'une caverne, c'est-à-dire un creux à l'intérieur du sein (réparation biologique).

L'inflammation du sein et la production de sécrétions aqueuses peuvent augmenter s'il y a, en même temps, un adénocarcinome des tubes collecteurs du rein avec un conflit du réfugié ou un conflit existentiel (**Syndrome**).

Côtes (mésoderme régi par la substance blanche)

Canaux galactophores (ectoderme, régi par le cortex)

Phase ca : ulcérations des canaux galactophores.

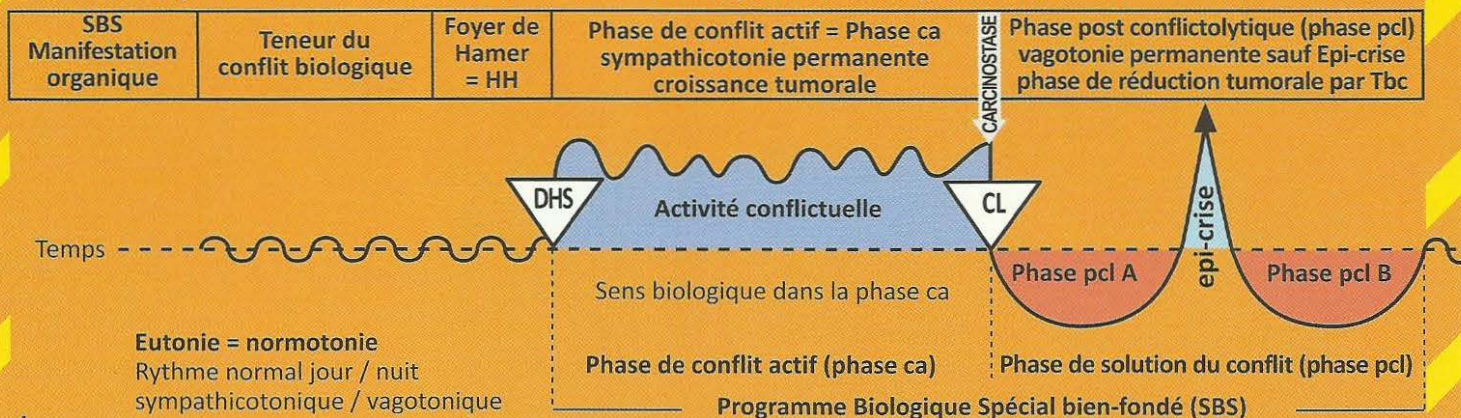
Phase pcl : régénération de l'épithélium pavimenteux ulcéré avec inflammation.

Dans le cas de SBS, la sensibilité des canaux galactophores suit le « schéma de la peau externe » c'est-à-dire :

Phase ca : diminution de la sensibilité, qui peut intéresser la peau externe du sein ou la mamelle (insensibilité de la peau dans l'aire spécifique).

Phase pcl : la sensibilité revient et peut provoquer une irritation ; on peut parler d'hypersensibilité (hyperesthésie). Il y a complication en cas de Syndrome.

Oa Hémisphère droit du cervelet = feuillet embryonnaire moyen = mésoderme cérébelleux



4 Oa d

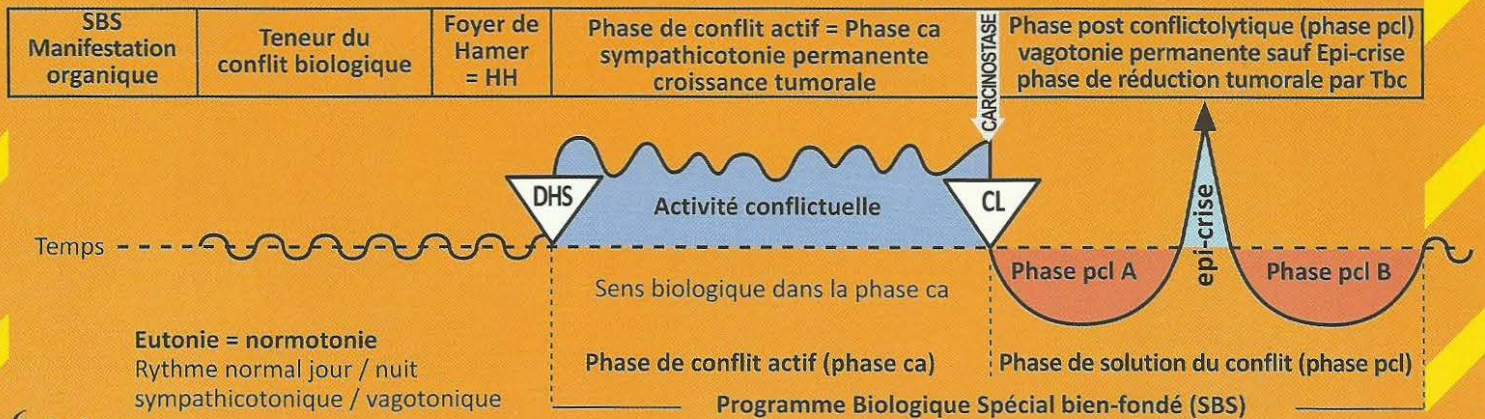
SBS du péricarde gauche.	Conflit d'attaque contre le cœur, choc ou coup de couteau par ex. Par association psychique également : « vous avez une maladie de cœur » ou l'impression subjective : « je suis malade du cœur », en cas d'angine de poitrine, d'infarctus, de tachycardie, etc.	HH au cervelet médian à droite.	<p>Sens biologique : épaississement du péricarde pour le protéger d'un DHS ou d'un danger contre le péricarde (piqûre ou coup), même imaginaire : « tu es malade du cœur ».</p> <p>Phase ca : mésothéliome du péricarde à croissance tantôt superficielle, tantôt sous forme de plus grosses tumeurs compactes (rare). Lorsqu'on parvenait à le découvrir, le mésothéliome du péricarde était souvent pris pour une « métastase ».</p> <p>De très nombreux infarctus constituent en même temps le DHS du mésothéliome du péricarde.</p>	<p>Phase pcl : le mésothéliome du péricarde était autrefois aussi méconnu que les causes de l'épanchement du péricarde, presque toujours appelé à tort « insuffisance cardiaque ». Ceci est généralement une nouvelle récurrence de conflit pour un nouveau mésothéliome du péricarde. Parfois le péricarde est cloisonné au milieu. C'est pourquoi on peut avoir un épanchement péricardique à gauche ou à droite. Lorsque le péricarde n'est pas cloisonné, il y a un épanchement péricardique circulaire ou tamponnade. La tamponnade péricardique est l'une des causes de décès (iatrogènes) les plus fréquentes. Lorsque la Tbc joue son rôle on trouve des restes de dépôts calcaires. Nous distinguons l'épanchement péri-cardique exsudatif ou épanchement péri-cardique dont il est question ici, de ce que l'on appelle l'épanchement péricardique transsudatif qui peut transpirer au travers du périoste autant dans la plèvre que dans le péricarde (cf. dans la phase de réparation et de retour à la normale des ostéolyses osseuses des côtes ou du sternum).</p>
---------------------------------	---	---------------------------------	---	--

5 Oa d

SBS de la plèvre gauche.	Conflit d'attaque contre la cavité thoracique, par ex : « vous avez une tumeur au poumon qu'il faut opérer » ou le chirurgien dit : « nous allons devoir ouvrir votre thorax pour l'atteindre ». Il peut y avoir eu une attaque réelle que l'on a subie (coup, piqûre) ou une attaque sous forme de menace ou une attaque imaginaire (ex : une opération).	HH dans la partie latéro-médiane droite du cervelet. La plèvre et le péritoine ont leur relais au même endroit du cervelet et peuvent difficilement être différenciés.	<p>Sens biologique : épaississement de la plèvre pour se protéger d'une piqûre ou d'un coup, même imaginaires : « vous avez une tumeur au poumon ».</p> <p>Phase ca : les mésothéliomes compacts de la plèvre peuvent s'étendre superficiellement ou former des grandes tumeurs compactes isolées, selon le ressenti de l'attaque. Lors du DHS, si le patient voit une « tumeur » à gauche sur la radio du poumon, il aura par la suite, le mésothéliome et l'épanchement pleural à gauche, alors que la tumeur (par ex. carcinome des bronches) se trouvait en réalité à droite.</p>	<p>Phase pcl : épanchement pleural. Les difficultés respiratoires (dyspnée) ne se produisent qu'en cas de gros épanchement, dues pour une part à l'épanchement lui-même, et d'autre part, à l'œdème cérébral. L'épanchement pleural est augmenté et ressenti de façon d'autant plus dramatique, s'il y a, par ex, un conflit du réfugié ou existentiel actif en même temps. Sans Syndrome la plupart des épanchements pleuraux, aussi bien exsudatifs que transsudatifs n'auraient pas ou très peu d'expression clinique. C'est tout particulièrement le cas, par ex, dans l'épanchement pleural transsudatif avec Syndrome, qui devrait plutôt être appelé « goutte » (cf. la phase de réparation des ostéolyses osseuses ou leucémie). Lorsque la Tbc joue son rôle on trouve des restes de dépôts calcaires. L'épanchement péricardique est ressenti d'autant plus dramatiquement s'il y a un conflit du réfugié actif en même temps (Syndrome) par exemple.</p>
---------------------------------	--	--	---	--

Nous distinguons une plèvre pariétale qui tapisse l'intérieur du thorax et une plèvre viscérale qui entoure les lobes du poumon.

Oa Hémisphère droit du cervelet = feuillet embryonnaire moyen = mésoderme cérébelleux



6 Oa d

SBS du péritoine, côté gauche.	Conflit d'attaque contre la cavité abdominale, par ex. « vous avez une tumeur au foie, ou à l'intestin, que nous devons opérer » ! (ouvrir l'abdomen). Ceci est ressenti comme une attaque contre l'intégrité de l'abdomen. Même au sens figuré, une parole méchante ou une vexation, par ex. peuvent être ressentis comme des coups à l'abdomen.	HH situé dans la région latérale médiane droite du cervelet. La localisation au cervelet est la même pour le péritoine et la plèvre qui étaient à l'origine un seul organe avant que le diaphragme ne soit intercalé entre eux comme « couche séparative ».	<p>Sens biologique : épaississement du péritoine pour prévenir une piqûre ou un coup attendu, même imaginaires, comme : « vous avez un cancer qu'il faut opérer d'urgence » !</p> <p>Phase ca : après le DHS, croissance de petits ou de gros nodules compacts, appelés mésothéliomes, selon que la personne touchée se sente attaquée en entier ou en un point précis. L'emplacement du mésothéliome n'a rien à voir avec l'emplacement d'une tumeur préexistante, mais seulement avec l'endroit où le patient a ressenti l'attaque.</p> <p>Les reins se trouvent en position rétro péritonéale, mais le péritoine qui se trouve devant les reins semble avoir aussi une couche de mésothélium postérieur (en cas de mésothéliome). En ce qui concerne l'ascite transsudative, qui apparaît lors de la phase de réparation et de retour à la normale des ostéolyses, on aura la leucémie et, si elle est associée à un conflit du réfugié, on aura la goutte. C'est la raison pour laquelle la thérapie recommande de solutionner d'abord le conflit existentiel ou du réfugié, c'est-à-dire le conflit de se sentir seul au monde, afin que l'ascite soit réduite de moitié ou plus. Le rétro péritoine (c'est-à-dire la partie arrière du péritoine) peut être le siège d'une ascite, dite rénale. Le rein « baigne » alors dans l'ascite ou se trouve entouré d'un tissu péritonéal saturé de liquide qui peut être également du liquide d'ascite (cf. également les dépôts calcaires à la suite de la tuberculose péritonéale autour du rein).</p>	<p>Phase pcl : ascite. Les mésothéliomes sont réduits par nécrose caséifiante (phase de réparation et de retour à la normale biologique) ou enkystés (phase de réparation et de retour à la normale non biologique) ou les deux. Le sens de l'ascite est d'éviter que, durant ce processus, les intestins ne fassent des adhérences et une occlusion. L'intestin « baigne » dans l'ascite.</p> <p>Attention : autant que possible, éviter de ponctionner. L'ascite (écoulement péritonéal) est d'autant plus important s'il y a présence simultanée d'un conflit actif du réfugié (Syndrome).</p> <p>Lorsque la Tbc joue son rôle on trouve des restes de dépôts calcaires.</p>
---------------------------------------	---	---	---	---

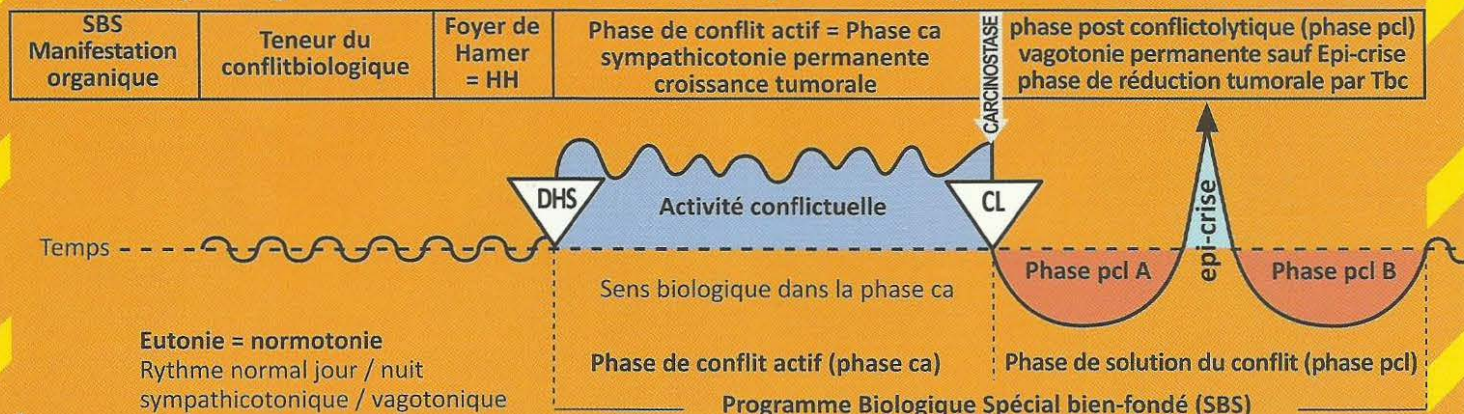
Nous distinguons le péritoine pariétal qui tapisse la cavité abdominale du péritoine viscéral qui, lui, enveloppe les organes individuellement. Il y a aussi les organes rétro péritonéaux, comme les reins et le pancréas.

7 Oa d

SBS du grand épiploon, (péritoine viscéral) côté gauche.	Conflit abdominal odieux. Par ex : tumeur à l'abdomen.	HH situé latéralement à droite au cervelet.	<p>Sens biologique :</p> <p>a) type sécrétoire, sécrétion de liquide lubrifiant pour les viscères abdominaux (ascite) dans le cas le plus extrême, dialyse péritonéale.</p> <p>b) un mécanisme tactile qui entoure une zone enflammée et l'enkyste (abcès froid).</p> <p>Phase ca : adénome compact à croissance en chou-fleur, appelé mésothéliome, du type sécrétoire ou adénome à prolifération superficielle, du type résorbant, dans la région du grand épiploon.</p>	Phase pcl : réduction nécrotique caséifiante tuberculeuse, souvent accompagnée d'adhérences.
---	--	---	--	---

L'épiploon est une partie du péritoine qui a également une fonction exsudative et résorbante (dialyse péritonéale) et une motilité, ce qui lui permet d'entourer de façon ciblée un foyer inflammatoire (appendice perforé) pour l'isoler (abcès local).

Oa Hémisphère gauche du cervelet = feuillet embryonnaire moyen = mésoderme cérébelleux



I Oa g

a) SBS du chorien cutané (derme), côté droit du corps.	a) conflit de souillure, atteinte à l'intégrité, conflit de se sentir défiguré ou déformé, par ex. après ablation du sein. Souillures au sens propre ou figuré, par ex. « espèce de saleté, espèce de porc ! ».	a) HH dans la partie dorsale et latérale gauche du cervelet.	Sens biologique : consolidation du chorien (derme) archaïque qui, au début de son évolution, n'était pas encore recouvert par l'épithélium pavimenteux. Phase ca : a) carcinome adénoïde du chorien = carcinome adénoïde du derme. Croissance d'un mélanome compact lorsque le naevus est inclus ou d'un mélanome amélanotique (sans pigment) lorsque ce n'est pas le cas. Le mélanome est quasiment une protection contre l'atteinte à l'intégrité.	Phase pcl : a) réduction fétide par, nécrose caséifiante tuberculeuse, par champignons, mycobactéries ou à l'aide de bactéries. Ne devient fétide qu'en cas d'effraction de l'épithélium pavimenteux qui le recouvre (appelé tuberculose dermique, identique à la lèpre). Il n'y a plus d'autre prolifération cellulaire.
b) zona unilatéral ou bilatéral. Mélanome en ceinture = Herpès Zoster, côté droit du corps.	b) conflit de souillure ou de défiguration au niveau de la ceinture ou demi ceinture, par ex. une mère apprend que sa fille est lesbienne, se sent par conséquent souillée lorsque celle-ci l'embrasse.	b) Idem ci-dessus	b) le zona avec de petites tumeurs amélanotiques sous l'épiderme se développe le long d'un ou plusieurs segments.	b) douleur : s'il y a rupture de l'épiderme (zona ouvert), le processus peut devenir fétide (appelé tuberculose dermique, identique à la lèpre).
c) SBS de la glande sudoripare, (chorion cutané), côté droit du corps.	c) petits conflits de souillure au niveau du visage, en particulier à la puberté.	c) Idem ci-dessus	c) pendant la phase ca, les boutons d'acné deviennent des petites tumeurs amélanotiques compactes (carcinome adénoïde).	c) acné vulgaire = Tbc des glandes sudoripares. Les boutons d'acné subissent une nécrose caséifiante sous l'action des bactéries (petits abcès) et peuvent alors être exprimés.
d) SBS de la glande sébacée, (chorion cutané), côté droit du corps.	d) conflit de dessèchement de la peau (la fourrure).	d) Idem ci-dessus	d) carcinome adénoïde « comédon » (points noirs).	d) Tbc fétide des glandes sébacées.

Epiderme (ectoderme régi par le cortex cérébral)

Evolution de la sensibilité au cours du SBS d'après le « schéma de la peau externe »

Phase ca : ulcérations de l'épiderme (perte cellulaire)

1. Couche externe ou superficielle de l'épiderme : neurodermitis

2. Couche interne ou profonde de l'épiderme :

a) vitiligo = dépigmentation de l'épiderme, taches blanches

b) alopecie = chute des cheveux.

Phase pcl : régénération des tissus ulcérés accompagnée de rougeur, prurit (démangeaisons), inflammation et douleur. Les cheveux repoussent.

Crise épileptoïde : absence sans douleur (insensibilité)

Phase ca + phase pcl : Récidives très rapides = psoriasis vulgaris

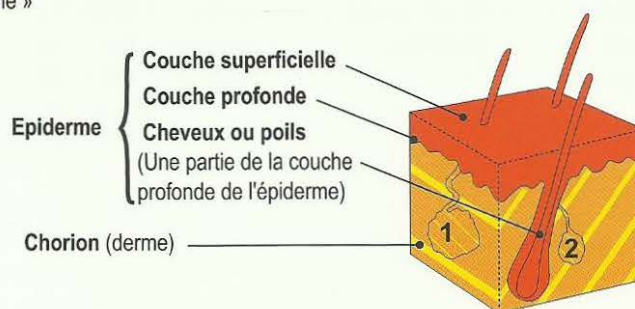
Chorien (derme) (mésoderme sous la dépendance du cervelet)

Phase ca : Sans pigmentation = mélanome amélanotique

Avec pigmentation = mélanome mélanotique

Phase pcl : Tuberculose sous cutanée (lèpre)

Coupe de la peau avec appartenance au feuillet embryonnaire



1. Glande sudoripare

Phase ca : carcinome adénoïde

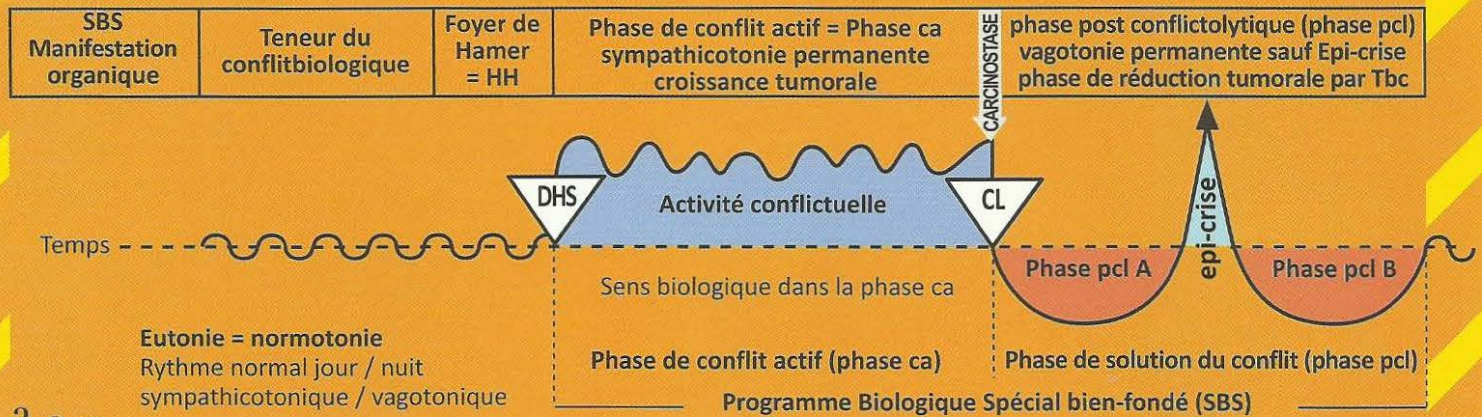
Phase pcl : acné vulgaire. (Tbc des glandes sudoripares)

2. Glande sébacée

Phase ca : carcinome adénoïde (points noirs)

Phase pcl : Tuberculose fétide des glandes sébacées (Tbc)

Oa Hémisphère gauche du cervelet = feuillet embryonnaire moyen = mésoderme cérébelleux



2 Oa g

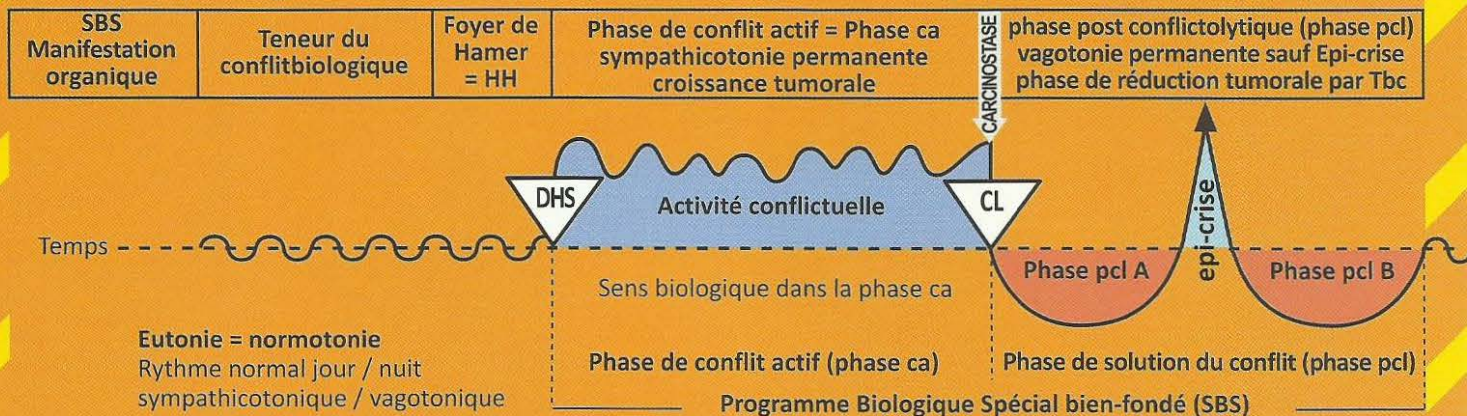
SBS du neurofibrome ou mieux, gliome périphérique.	<p>Conflit de contact : Le contact est ressenti comme désagréable et inopportun. C'est le contraire du conflit de séparation, mais affectant le même organe.</p> <p>Conflit de douleur : le « conflit de contact » le plus douloureux est le conflit de la douleur. En cas de douleur subite (par ex. coup sur la tête) l'organisme peut « déconnecter » la sensibilité périphérique. La douleur disparaît instantanément, ainsi que la sensibilité.</p>	HH situé au relais du cervelet pour le chorion en position dorsale et latérale, à gauche.	<p>Sens biologique : bloquer une information sensorielle.</p> <p>Phase ca : (exception) les neurofibromes se développent au cours de la phase ca. Ce phénomène est exceptionnel à plusieurs égards. Normalement, ce tissu conjonctif (mésodermique) se développe en phase pcl, mais les neurofibromes se développent en phase ca et les formations névrogliales prolifèrent en phase pcl. Jusqu'à présent un grand nombre d'hypothèses ont été émises sur l'origine tissulaire de la névroglie (leucocytes, monocytes, lymphocytes, tissu conjonctif, etc.) Il s'agit, en l'occurrence de nerfs c'est pourquoi, il n'y a qu'une prolifération de névroglie. La sensibilité peut être partiellement ou totalement suspendue (anesthésie), bien que le processus de réceptivité des excitations cutanées ne soit pas perturbé. Exception ! Perte de sensibilité : Le stimulus sensitif (sensibilité profonde du cervelet) est bien ressenti comme auparavant à la périphérie, mais il n'est pas transmis, il est pour ainsi dire « avalé » par les neurofibromes.</p>	<p>Phase pcl : plusieurs cas de figure sont possibles :</p> <ol style="list-style-type: none"> 1. Les neurofibromes restent en place et ne constituent plus de gêne au bien-être. 2. Les neurofibromes se transforment en abcès sous l'action des bactéries (liquide sébacé). Ils sont alors appelés kystes sébacés. Ils peuvent ensuite être extirpés totalement (avec leur capsule) par voie chirurgicale. <p>Immédiatement après la conflictolyse, la sensibilité est rétablie. Tout d'abord sous forme d'hypersensibilité puis sous forme de sensibilité normale. Ce que l'on appelle kystes sébacés au niveau de la tête sont des neurofibromes caséifiés (par Tbc et bactéries).</p>
---	--	---	--	---

L'excroissance des gaines nerveuses constitue une sorte de sas destiné à bloquer les stimulations sensorielles de la périphérie et les empêcher de parvenir jusqu'au cerveau. Perte de sensibilité. Histologiquement le gliome est rattaché au mésoderme, mais il se comporte comme un tissu dépendant du tronc cérébral. Sa fonction est à demi orientée vers l'ectoderme : c'est pourquoi ces neurofibromes constituent, en fait, un phénomène combinatoire.

3 Oa g

SBS de la glande mammaire, sein droit.	<p>1. Chez la gauchère : Conflit mère/enfant, ou mère/fille, ou conflit du nid.</p> <p>Exemples : Un enfant lâche la main de sa mère, passe sous une voiture, se retrouve à l'hôpital entre la vie et la mort. La mère se fait des reproches. Ou une femme se voit brusquement congédiée de son logement (son nid), toutes ses</p>	HH au cervelet en position latérale gauche.	<p>Sens biologique : lors du conflit de souci avec l'enfant ou le partenaire, multiplication des glandes galactophores (tumeur mammaire) afin que l'enfant ou le partenaire puissent recevoir plus de lait et guérir plus rapidement.</p> <p>Phase ca : formation d'un nodule compact d'autant plus gros que le conflit a duré longtemps. Le sein est du chorion cutané invaginé (derme) et la tumeur ressemble au mélanome amélanotique.</p>	<p>Phase pcl : la prolifération cellulaire cesse. Le nodule s'enkyste (réparation et retour à la normale non biologique = sans tuberculose) ou se caséifie de manière tuberculeuse sous l'action des mycobactéries, sous la peau intacte sans effraction. Il ne fait plus de mitoses, s'entoure d'un peu d'œdème durant la phase de réparation et de retour à la normale, ne devient douloureux qu'à la fin la phase de réparation et de retour à la normale (rétraction cicatricielle). Ces douleurs correspondant à la profonde douleur cérébelleuse de la peau.</p> <p>Tumeur ouverte : la phase de réparation et de retour à la normale suit un cours to-</p>
--	--	---	---	---

Oa Hémisphère gauche du cervelet = feuillet embryonnaire moyen = mésoderme cérébelleux



affaires (tout ce qu'elle possède) se retrouvent dans la rue. 2. Chez la droitrière : Conflit de souci ou de querelle avec le partenaire. Conflit non sexuel.		talement différent dans le cas d'une caséification tuberculeuse consécutive à l'ouverture de la tumeur sur l'extérieur : ponction de la tumeur, par ex. Il se produit alors une réduction nécrotique caséifiante fétide avec excréation très nauséabonde durant un certain temps, ce qui représente une gêne très importante chez la femme. L'inflammation du sein, ainsi que l'excrétion de liquide peut augmenter de façon considérable, s'il y a en même temps un adénocarcinome des tubes collecteurs lié à un conflit du réfugié ou existentiel (Syndrome). Tuberculose du sein ouvert, identique à la lèpre.
Carcinome adénoïde des glandes galactophores = chorion cutané invaginé, ou cancer mammaire du sein gauche. Chez les mammifères = cancer de la crête mammaire gauche (du thorax à l'abdomen).		

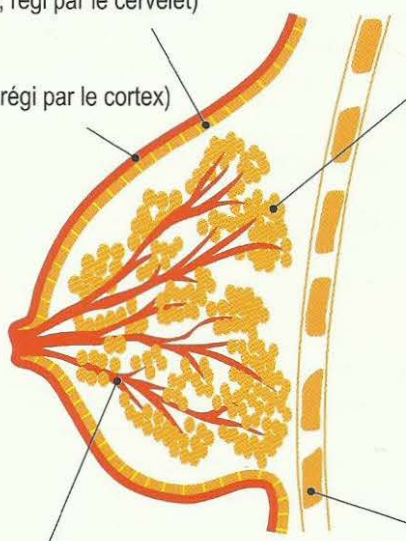
Le sein et ses différentes parties avec leurs appartenances aux feuillets embryonnaires

Chorion

(mésoderme, régi par le cervelet)

Epiderme

(ectoderme, régi par le cortex)



Glandes mammaires (mésoderme, régi par le cervelet)

Phase ca : du point de vue médical, carcinome mammaire adénoïde, appelé cancer du sein. Nodule compact, d'autant plus grand que le conflit a duré longtemps. A la solution du conflit, la croissance cellulaire s'arrête.

Phase pcl : 2 possibilités

- a) le nodule s'encyste et va rester (réparation non biologique)
- b) le nodule subit une caséification tuberculeuse (produit par des mycobactéries) sous la peau intacte. Il s'entoure d'un peu d'œdème, devient douloureux jusqu'à la fin de la phase de réparation et il ne reste ensuite qu'une caverne, c'est-à-dire un creux à l'intérieur du sein (réparation biologique).

L'inflammation du sein et la production de sécrétions aqueuses peuvent augmenter s'il y a, en même temps, un adénocarcinome des tubes collecteurs du sein avec un conflit du réfugié ou un conflit existentiel (**Syndrome**).

Côtes (mésoderme régi par la substance blanche)

Canals galactophores (ectoderme, régi par le cortex)

Phase ca : ulcérations des canaux galactophores.

Phase pcl : régénération de l'épithélium pavimenteux ulcéré avec inflammation.

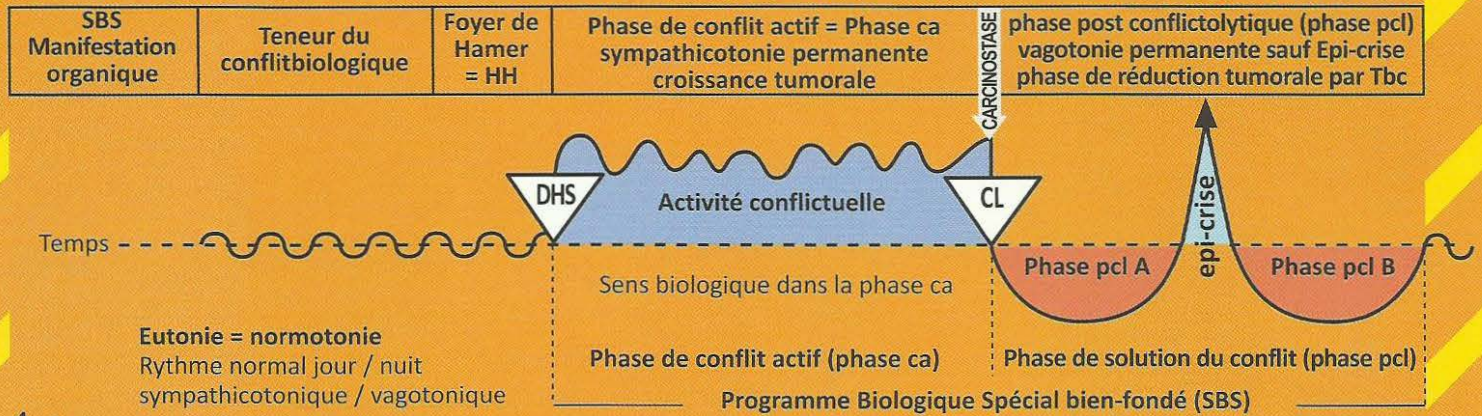
Dans le cas de SBS, la sensibilité des canaux galactophores suit le « schéma de la peau externe » c'est-à-dire,

Phase ca : diminution de la sensibilité, qui peut intéresser la peau externe du sein ou la mamelle (insensibilité de la peau dans l'aire spécifique).

Phase pcl : la sensibilité revient et peut provoquer une irritation ; on peut parler d'hypersensibilité (hyperesthésie).

Il y a complication en cas de Syndrome.

Oa Hémisphère gauche du cervelet = feuillet embryonnaire moyen = mésoderme cérébelleux



4 Oa g

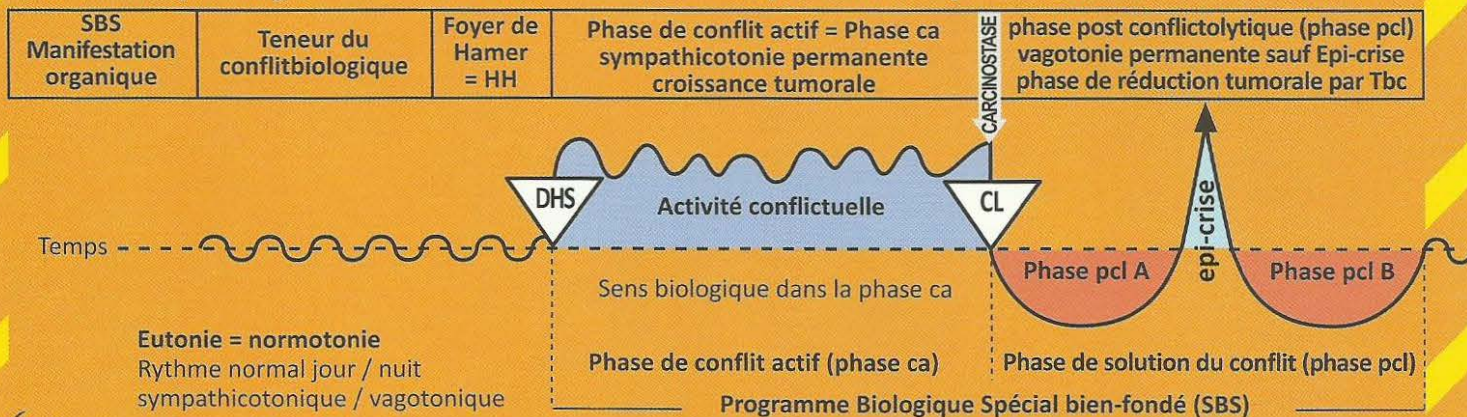
SBS du péricarde, droit.	Conflit d'attaque contre le cœur, choc ou coup de couteau par ex. Par association psychique également : « vous avez une maladie de cœur » ou l'impression subjective : « je suis malade du cœur », en cas d'angine de poitrine, d'infarctus, de tachycardie, etc.	HH au cervelet médian à gauche.	<p>Sens biologique : épaississement du péricarde pour le protéger d'un DHS ou d'un danger contre le péricarde (piqûre ou coup), même imaginaire : « tu es malade du cœur ».</p> <p>Phase ca : mésothéliome du péricarde à croissance tantôt superficielle, tantôt sous forme de plus grosses tumeurs compactes (rare). Lorsqu'on parvenait à le découvrir, le mésothéliome du péricarde était souvent pris pour une « métastase ». De très nombreux infarctus causent en même temps le DHS du mésothéliome du péricarde.</p> <p>transsudatif qui peut transpirer au travers du périoste autant dans la plèvre que dans le péricarde (cf. dans la phase de réparation et de retour à la normale des ostéolyses osseuses des côtes ou du sternum). L'épanchement péricardique est ressenti d'autant plus dramatiquement s'il y a un conflit du réfugié actif en même temps (Syndrome) par exemple.</p>	Phase pcl : le mésothéliome du péricarde était autrefois aussi méconnu que les causes de l'épanchement du péricarde, presque toujours appelé à tort « insuffisance cardiaque ». Ceci est généralement une nouvelle récurrence de conflit pour un nouveau mésothéliome du péricarde. Parfois, le péricarde est cloisonné au milieu. C'est pourquoi on peut avoir un épanchement péricardique à gauche ou à droite. Lorsque le péricarde n'est pas cloisonné, il y a un épanchement péricardique circulaire ou tamponnade. La tamponnade péricardique est l'une des causes de décès (iatrogènes) les plus fréquentes. Lorsque la Tbc joue son rôle on trouve des restes de dépôts calcaires. Nous distinguons l'épanchement péricardique exsudatif ou épanchement péricardique dont il est question ici, de ce que l'on appelle l'épanchement péricardique
---------------------------------	---	---------------------------------	--	---

5 Oa g

SBS de la plèvre, droite.	Conflit d'attaque contre la cavité thoracique, par ex : « vous avez une tumeur au poumon qu'il faut opérer » ou le chirurgien dit : « nous allons devoir ouvrir votre thorax pour l'atteindre ». Il peut y avoir eu une attaque réelle que l'on a subie (coup, piquûre) ou une attaque sous forme de menace, ou encore une attaque imaginaire (par ex : une opération).	HH dans la partie latéro-médiane gauche du cervelet. La plèvre et le péritoine ont leur relais au même endroit du cervelet et peuvent difficilement être différenciés.	<p>Sens biologique : épaississement de la plèvre pour se protéger d'un coup ou d'une piquûre, même imaginaires : « vous avez une tumeur au poumon ».</p> <p>Phase ca : les mésothéliomes compacts de la plèvre peuvent s'étendre superficiellement ou former des grandes tumeurs compactes isolées, selon le ressenti de l'attaque. Lors du DHS, si le patient voit une « tumeur » à gauche sur la radio du poumon, il aura par la suite, le mésothéliome et l'épanchement pleural à gauche, alors que la tumeur (par ex. carcinome des bronches) se trouvait en réalité à droite.</p>	Phase pcl : épanchement pleural. Les difficultés respiratoires (dyspnée) ne se produisent qu'en cas de gros épanchement, dues pour une part à l'épanchement lui-même, et d'autre part, à l'œdème cérébral. L'épanchement pleural est augmenté et ressenti de façon d'autant plus dramatique, s'il y a, par ex, un conflit du réfugié ou existentiel actif en même temps. Sans Syndrome la plupart des épanchements pleuraux, aussi bien exsudatifs que transsudatifs n'auraient pas ou très peu d'expression clinique. C'est tout particulièrement le cas, par ex, dans l'épanchement pleural transsudatif avec Syndrome, qui devrait plutôt être appelé « goutte » (cf. la phase de réparation des ostéolyses osseuses ou leucémie). Lorsque la Tbc joue son rôle on trouve des restes de dépôts calcaires.
----------------------------------	---	--	--	---

Nous distinguons une plèvre pariétale qui tapisse l'intérieur du thorax et une plèvre viscérale qui entoure les lobes du poumon.

Oa Hémisphère gauche du cervelet = feuillet embryonnaire moyen = mésoderme cérébelleux



6 Oa g

SBS du péritoine, coté droit.	Conflit d'attaque contre la cavité abdominale, par ex. « vous avez une tumeur au foie, ou à l'intestin, que nous devons opérer » ! (ouvrir l'abdomen). Ceci est ressenti comme une attaque contre l'intégrité de l'abdomen. Même au sens figuré, une parole méchante ou une vexation, par ex. peuvent être ressentis comme des coups à l'abdomen.	HH situé dans la région latéro-médiane gauche du cervelet. La localisation au cervelet est la même pour le péritoine et la plèvre qui étaient à l'origine un seul organe avant que le diaphragme ne soit intercalé entre eux comme « couche séparative ».	<p>Sens biologique : épaississement du péritoine pour prévenir une piqûre ou un coup attendus, même imaginaires, comme : « vous avez un cancer qu'il faut opérer d'urgence » !</p> <p>Phase ca : après le DHS, croissance de petits ou de gros nodules compacts, appelés mésothéliomes, selon que la personne touchée se sente attaquée en entier ou en un point précis. L'emplacement du mésothéliome n'a rien à voir avec l'emplacement d'une tumeur préexistante, mais seulement avec l'endroit où le patient a ressenti l'attaque.</p>	<p>Phase pcl : ascite. Les mésothéliomes sont réduits par nécrose caséifiante (phase de réparation et de retour à la normale biologique) ou enkystés (phase de réparation et de retour à la normale non biologique) ou les deux. Le sens de l'ascite est d'éviter que, durant ce processus, les intestins ne fassent des adhérences et une occlusion. L'intestin « baigne » dans l'ascite.</p> <p>Attention : autant que possible, ne pas ponctionner. L'ascite (écoulement péritonéal) est d'autant plus important s'il y a présence simultanée d'un conflit actif du refuge (Syndrome). A la suite de la tuberculose nous retrouvons souvent les restes de dépôts calcaires. Les reins se trouvent en position rétro-péritonéale, mais le péritoine</p>
--------------------------------------	---	---	--	---

Nous distinguons le péritoine pariétal qui tapisse la cavité abdominale du péritoine viscéral qui, lui, enveloppe les organes individuellement. Il y a aussi les organes rétro-péritonéaux, comme les reins et le pancréas.

7 Oa g

SBS du grand épiploon, (péritoine viscéral), côté droit.	Conflit abdominal odieux. Par ex : tumeur à l'abdomen.	HH situé latéralement à gauche au cervelet.	<p>Sens biologique :</p> <p>a) type sécrétoire, sécrétion de liquide lubrifiant pour les viscères abdominaux (ascite) dans le cas le plus extrême, dialyse péritonéale.</p> <p>b) un mécanisme tactile qui entoure une zone enflammée et l'enkyste (abcès froid).</p>	Phase pcl : Réduction nécrotique caséifiante tuberculeuse, souvent accompagnée d'adhérences.
---	--	---	--	---

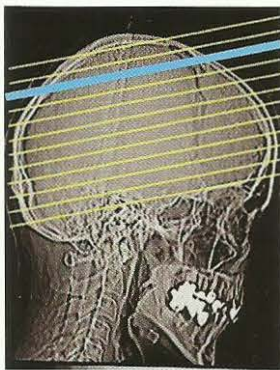
L'épiploon est une partie du péritoine qui a également une fonction exsudative et résorbante (dialyse péritonéale) et une motilité, ce qui lui permet d'entourer de façon ciblée un foyer inflammatoire (appendice perforé) pour l'isoler (abcès local).

SUBSTANCE BLANCHE

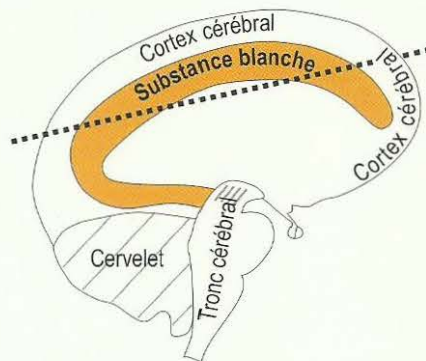
Corrélation croisée Substance blanche-organe
(Latéralité déterminante)

FOYERS DE HAMER dans la Substance blanche

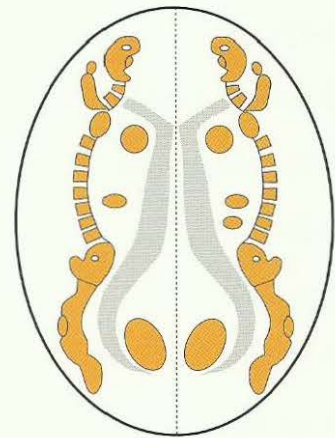
Conflits de dévalorisation de soi



Scanner standard du cerveau
parallèle à la base du crâne



Coupe standard de scanner
parallèle à la base du crâne



Coupe transversale du cerveau,
comme sur le schéma de gauche,
parallèle à la base du crâne

organe :

névroglie
tissu conjonctif
squelette
muscles striés
ganglions lymphatiques
vaisseaux sanguins
vaisseaux lymphatiques
parenchyme des reins, des ovaires et des testicules
corps vitré de l'œil (en partie ectodermique)

Mésoderme
récent

Sous la dépendance
de la Substance blanche

Formation histologique :

Les organes mésodermiques dépendant du cerveau font des nécroses (ostéolyses) en phase active.
En phase de régénération : régénération des nécroses et induration.

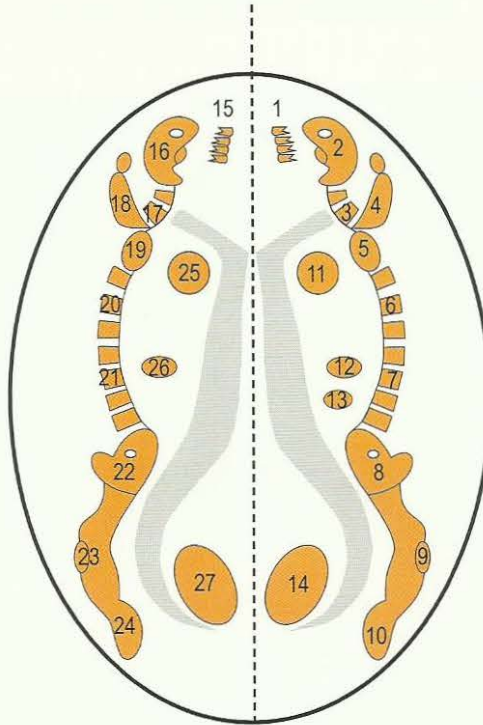
Microbes : Bactéries

Les bactéries se multiplient exclusivement dans la phase pcl.

Corrélation Substance blanche-organe

Hémisphère cérébral gauche moitié droite du corps

- 15 Dentine, côté droit .
- 16 Calotte d.
- 17 Vertèbre cervicale d.
- 18 Bras d.
- 19 Epaule d.
- 20 Vertèbre dorsale d.
- 21 Vertèbre lombaire d.
- 22 Bassin d.
- 23 Genou d.
- 24 Pied d.
- 26 Corticosurrénale d.



27 Testicule droit, ovaire droit, croisés du cerveau à l'organe. Parenchyme rénal gauche (glomérules), 2 cm plus bas en position caudale, non croisé du cerveau à l'organe

25 Relais (HH) nutritif ou trophique de la portion de la musculature striée du myocarde gauche, tube cardiaque droit à l'origine du développement embryonnaire.

Conflit : « je n'y arriverai pas » ;
droitiers : concernant le partenaire ;
gauchers : concernant la mère/l'enfant.

Phase ca : nécrose musculaire du myocarde gauche et, simultanément, paralysie partielle du myocarde (de l'aire corticale motrice située au sommet du cortex g.)

Phase pcl : régénération de la nécrose et, simultanément, recul de la paralysie du myocarde (de l'aire corticale motrice située au sommet du cortex).

Crise épileptique = crise épileptique du cœur (au sommet de l'aire corticale motrice, au cortex) : infarctus du myocarde gauche : tachycardie et chute de la tension (hypotension), collapsus.

Hémisphère cérébral droit moitié gauche du corps

- 1 Dentine, côté gauche
- 2 Calotte g.
- 3 Vertèbre cervicale g.
- 4 Bras g.
- 5 Epaule g.
- 6 Vertèbre dorsale g.
- 7 Vertèbre lombaire g.
- 8 Bassin g.
- 9 Genou g.
- 10 Pied g.
- 12 Corticosurrénale g.
- 13 Rate 2 cm plus bas (en position caudale)

14 Testicule gauche, ovaire gauche, croisés du cerveau à l'organe. Parenchyme rénal droit (glomérules), 2 cm plus bas en position caudale, non croisé du cerveau à l'organe

11 Relais (HH) nutritif ou trophique de la portion de la musculature striée du myocarde droit, tube cardiaque gauche à l'origine du développement embryonnaire.

Conflit : « je n'y arriverai pas » ;
droitiers : concernant la mère/l'enfant ;
gauchers : concernant le partenaire.

Phase ca : nécrose musculaire du myocarde droit et, simultanément, paralysie partielle du myocarde (de l'aire corticale motrice située au sommet du cortex droit).

Phase pcl : régénération de la nécrose et, simultanément, recul de la paralysie du myocarde (de l'aire corticale motrice située au sommet du cortex).

Crise épileptique = crise épileptique du cœur (au sommet de l'aire corticale motrice, au cortex) : infarctus du myocarde droit : tachycardie et hausse de la tension (hypertension) à RR 180/100 mmHg (« les battements du cœur sont ressentis jusqu'au cou »).

Remarque à propos du système musculaire, cf. de Ob 6.1 à Ob 6.3

Au niveau des 6 sphincters du rectum, de la vessie, du col de l'utérus, du cardia (entrée de l'estomac), du pylore (sortie de l'estomac), et des papilles, mère nature a produit un chef d'œuvre de construction !

Les 6 sphincters musculaires striés ont une « innervation inversée » : ils s'ouvrent par relâchement en cas de sympathicotomie (phase ca et crise épileptique) et se referment sous tension dans la vagotonie (phase pcl sauf crise épileptique). Ceci était généralement déjà connu pour les sphincters de la vessie et du rectum.

En ce qui concerne le sens biologique, nous nous trouvons ici devant une exception : bien qu'il soit du type strié, le muscle sphinctérien se comporte quasiment comme la musculature lisse de l'intestin. Dans la sympathicotomie, le sens biologique est d'ouvrir la vanne, dans la vagotonie de fermer la vanne. Au niveau du rectum et de la vessie, par exemple, le processus fonctionne de manière synchrone. Dans la sympathicotomie il y a un relâchement du sphincter et l'expulsion des excréments hors du rectum par la musculature du rectum, ou de l'urine par la musculature de la vessie. Il en est de même pour le col de l'utérus lors de l'accouchement durant les contractions (crise épileptique).

L'orgasme constitue une particularité (crise épileptique = courte sympathicotomie). En même temps, il se produit un relâchement du sphincter du col de l'utérus pour permettre l'introduction du pénis dans le col utérin. Puis dans la vagotonie, le sphincter se referme et retient le pénis (appelé pénis captivus).

Nous appelons « groupe de luxe » les organes originaires de la substance blanche. Le luxe réside dans le fait que l'organisme acquiert une amélioration future de la fonction en passant par une détérioration passagère de la fonction précédente. L'os, par exemple, fait des ostéolyses au cours des deux phases. Et ce n'est qu'à la fin de la phase de réparation qu'il y a davantage de cal osseux (plus d'os qu'auparavant), c'est-à-dire que l'os est renforcé et souvent plus épais qu'avant.

Nous observons des processus semblables au niveau des ovaires (kystes ovariens), mais également au niveau des ganglions lymphatiques et des muscles striés. Nous nous trouvons devant une merveille de la nature. En effet, les organes du groupe de luxe ont également leur sens biologique à la fin de la phase de régénération. Jusqu'à cette phase l'organisme tient compte de l'augmentation du risque : par exemple, la diminution de la résistance de l'os en raison de l'ostéolyse, la diminution de la production hormonale de l'ovaire (nécrose de l'ovaire dans la phase ca) ou la diminution de la production d'urine par le rein (nécrose du rein en phase ca + hypertonie) ou la diminution de la fonction musculaire (nécrose musculaire en phase ca) pour obtenir un renforcement des muscles par la suite. Ces processus sont géniaux et efficaces, à couper le souffle, mais comportent une part de risque. Par exemple, il est fantastique d'observer la différence entre la musculature striée et la musculature lisse. Au cours de la phase ca, la musculature lisse (de l'intestin) fait de la prolifération de cellules musculaires, précisément à l'endroit touché (un myome par ex !). Dans la phase pcl, l'ensemble de l'intestin fait des coliques, mais la musculature lisse en plus, reste en place. Par contre, au niveau de la musculature striée du groupe de luxe, dans la phase ca, nous voyons non seulement de la nécrose musculaire, mais également de la paralysie des parties musculaires touchées. Dans la phase pcl, la musculature commence à se régénérer et à se renforcer lentement. Elle reprend sa fonction progressivement à partir de la crise épileptique, bien qu'elle soit totalement régénérée qu'en fin de phase pcl. Elle sera plus importante qu'avant.

Au niveau de l'endoderme, du mésoderme du cervelet et de l'ectoderme du cerveau, à quelques exceptions près, ce sont des membranes ou des muqueuses qui sont touchées. Mais dans le groupe de luxe, c'est le parenchyme, quasiment du tissu interne, qui est touché, c'est pourquoi tout se passe différemment dans ce cas.

Muscles lisses:

Phase ca : renforcement local (épaississement) à l'endroit de l'organe touché (par ex. myome de l'utérus), ainsi que renforcement de l'innervation (spasmes), tandis que dans le même temps, au niveau de l'intestin, par ex. c'est tout le reste de l'intestin qui s'arrête, sans être paralysé, pris à tort autrefois pour une occlusion = paralysie intestinale.

Phase pcl : coliques intestinales de tout l'intestin.

Muscles striés :

Phase ca : paralysie musculaire (aiguë ou progressive) et nécrose des muscles touchés.

Phase pcl : régénération des nécroses musculaires ainsi que détente musculaire.

Dans la crise épileptique, crampes tonico-cloniques comme signe du retour de la fonction musculaire et, éventuellement, fin de la paralysie.

Constellation de la Substance blanche

En ce qui concerne la constellation de la substance blanche, appelée mégalomanie, impressionnante par son aspect psychique, nous devons la comprendre de manière tout à fait nouvelle.

Selon la définition, le sens biologique se trouve à la fin de la phase pcl : il y a constellation si les différents hémisphères présentent un SBS de la substance blanche dans une phase quelconque, la phase ca ou pcl, y compris la crise épileptoïde / épileptique (s'il s'agit de muscles) et un deuxième SBS de la substance blanche également dans une phase quelconque.

Grâce à cette mesure géniale de la nature, le patient arrive quasiment à « se maintenir la tête hors de l'eau ». Toutefois, il reste ce que l'on appelle la mégalomanie, c'est-à-dire un délire de grandeur sensoriel et moteur, si l'atteinte de la substance blanche est bilatérale pour les muscles striés ainsi que pour le squelette, les ovaires, les testicules et les glomérules du rein, à partir du DHS jusqu'à la fin du SBS, dans la mesure où l'autre hémisphère a aussi un SBS, avec pour chaque cas de figure, une forme particulière de mégalomanie !

Le sens biologique de la constellation se conforme visiblement au sens biologique des organes régis par la substance blanche, qui ne se trouve qu'à la fin de la phase de régénération (phase de solution). Nous devrions peut-être dire que, pour ces organes, le sens biologique n'est accompli qu'à la fin de la phase pcl, qu'il englobe l'ensemble du SBS.

Par conséquent, nous voyons également la mégalomanie persister pendant tout le temps où il y a simultanément des SBS des deux côtés, qu'ils se trouvent dans la phase ca ou pcl.

Pour mieux comprendre : si par ex. un footballeur avait deux conflits de dévalorisation de soi au niveau du genou (conflit sportif à droite et à gauche), l'un en relation au partenaire et l'autre en relation à la mère, sa conviction fonctionnelle d'être le meilleur (délire mégalomane) le ferait jouer « comme Pelé ». (Brésilien, meilleur et plus jeune footballeur de 1958 à 1968).

Les différentes possibilités de constellation de la Substance blanche : Mégalomanie à partir du DHS jusqu'au retour à la normale

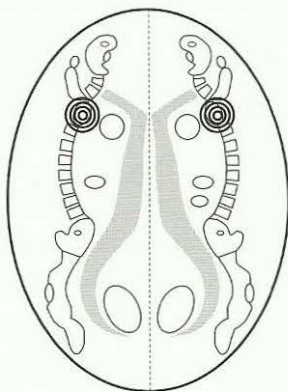


Schéma 1. Deux SBS en phase ca (constellation de la substance blanche avec mégalomanie).

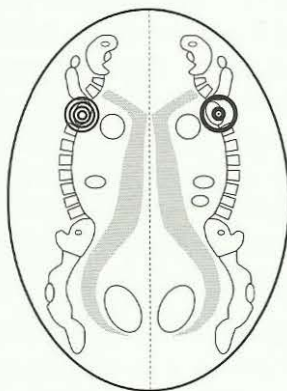


Schéma 2. Un SBS en phase ca et un 2^{ème} SBS en phase pcl = «syn-drome de la substance blanche», il y a en même temps une constellation de la substance blanche avec mégalomanie.

Cette constellation existe depuis le début du DHS et jusqu'à la fin de la phase pcl des deux conflits.

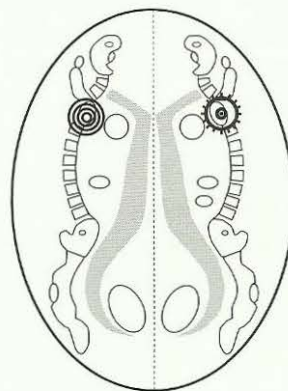


Schéma 3. Un SBS en phase ca et un autre SBS en phase pcl, mais plus particulièrement dans la crise épileptoïde ou épileptique (constellation de la substance blanche avec mégalomanie).



Phase ca



Crise épileptique / épileptoïde dans la phase pcl

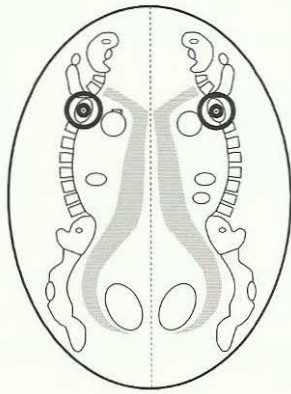


Schéma 4. Deux SBS en phase pcl (constellation de la substance blanche avec mégalomanie).

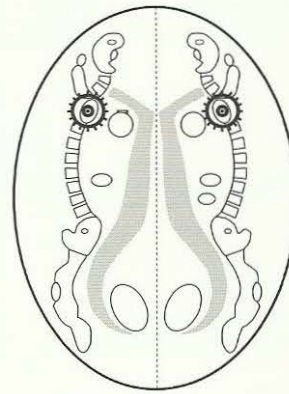


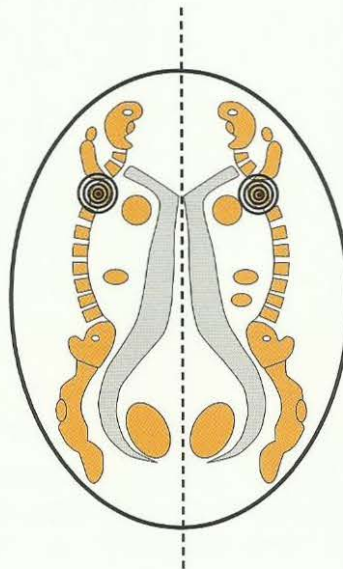
Schéma 5. Deux SBS en phase pcl, mais plus particulièrement dans la crise épileptoïde ou épileptique (constellation de la substance blanche avec mégalomanie).

Constellation de la substance blanche: Mégalomanie

à l'aide de l'exemple de l'épaule droite et de l'épaule gauche

Hémisphère cérébral gauche
moitié droite du corps

HH épaule droite



Hémisphère cérébral droit
moitié gauche du corps

HH épaule gauche

Dévalorisation de soi simultanée dans la relation à la mère ou à l'enfant et dans la relation au partenaire.
Mégalomanie : surestimation de soi dans ces deux relations.

Du point de vue organique : ostéolyses osseuses dans les deux épaules.

Phase de régénération : recalcification avec leucémie.

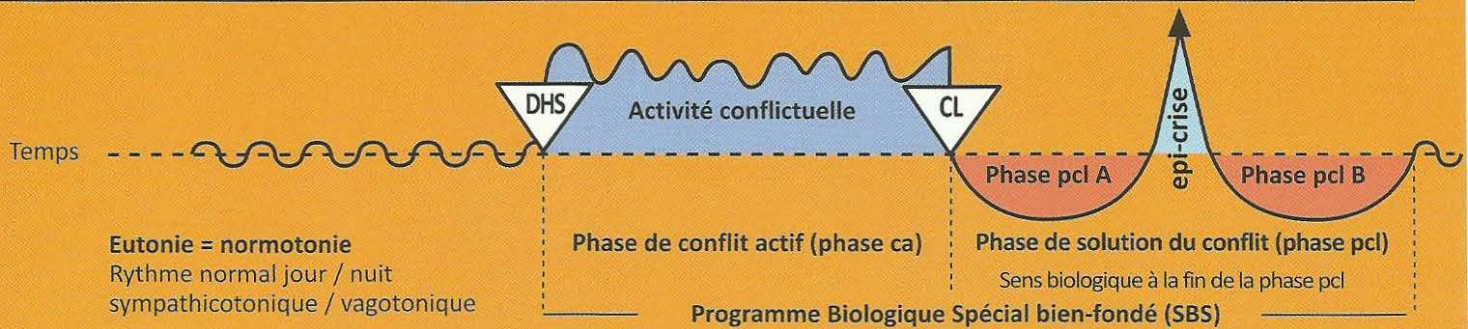
Mégalomanie à partir du début de la phase ca jusqu'à la fin de la phase pcl.

Le sens biologique se trouve à la fin de la phase de régénération. C'est pourquoi la mégalomanie avec son sens biologique persiste jusqu'à la fin du SBS.

La constellation permet quasiment au patient de « se maintenir la tête hors de l'eau ».

Ob Hémisphère cérébral droit = feuillet embryonnaire moyen = Substance blanche mésodermique

SBS Manifestation organique	Teneur du conflit biologique	Foyer de Hamer = HH	Phase de conflit actif = Phase ca sympathicotonie permanente Nécrose	phase post conflictolytique (phase pcl) vagotonie permanente sauf Epi-crise. Régénération des nécroses (plus de tissu qu'avant)
-----------------------------------	---------------------------------	---------------------------	--	---



1 Ob d

SBS du tissu conjonctif, moitié gauche du corps.	Léger conflit de dévalorisation de soi, propre à la localisation du tissu conjonctif.	HH situé dans la substance blanche, à droite.	Phase ca : nécrose du tissu conjonctif, pour ainsi dire des trous comme dans le « fromage de Gruyère ».	Phase pcl : Furunculose avec bactéries, souvent staphylocoques, cicatrice chéloïde = régénération luxuriante du tissu conjonctif. Sens biologique : renforcement du tissu conjonctif.
---	---	---	---	---

2 Ob d

SBS du tissu adipeux, moitié gauche du corps.	Léger conflit de dévalorisation de soi, en rapport avec une partie du corps jugée inesthétique, par ex. trop maigre ou trop gros. Dans la nature trop gros n'existe pas, les animaux mincissent spontanément. C'est pourquoi les humains ressentent « trop gros » ou « trop mince » comme informe.	HH situé dans la substance blanche, à droite.	Phase ca : nécrose du tissu adipeux.	Phase pcl : lipome, formation de nouveau tissu adipeux pour reconstituer la silhouette que l'on considère normale. Par ex. le sentiment « je suis trop gros » augmente la taille du lipome, c'est un cercle vicieux non biologique qui n'apparaît que chez les humains. En présence d'un conflit actif du réfugié, existentiel, ou de se sentir tout seul (Syndrome) : cellulite = phase de réparation lipomateuse en suspens. Sens biologique : Augmentation du tissu adipeux, renforcement de la couche adipeuse « gros, c'est bien ».
--	--	---	--	--

3 Ob d

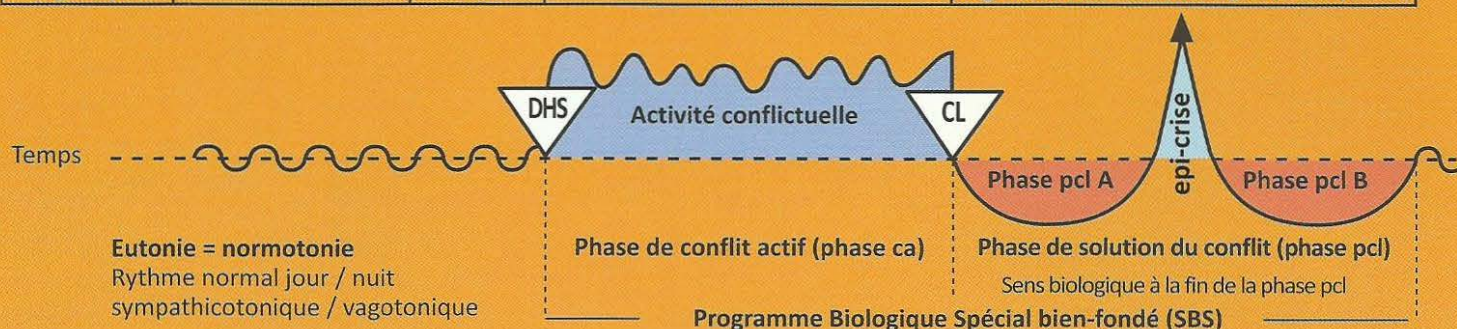
SBS du cartilage moitié gauche du corps.	Léger conflit de dévalorisation de soi, lié à la localisation du cartilage.	HH situé dans la substance blanche, selon la teneur du conflit, à droite.	Phase ca : nécrose du cartilage, (dyschondrose) pour ainsi dire des trous comme le « fromage de Gruyère ».	Phase pcl : prolifération du cartilage = hyperchondrose = chondrosarcome. En présence du Syndrome, inflammation exubérante du cartilage. Sens biologique : renforcement du cartilage.
---	---	---	--	---

4 Ob d

SBS des tendons, moitié gauche du corps.	Léger conflit de dévalorisation de soi, lié à la localisation du tendon.	HH situé dans la substance blanche, selon la teneur du conflit, à droite.	Phase ca : nécrose des tendons, par ex. cause de la rupture du tendon d'Achille.	Phase pcl : inflammation et régénération de la nécrose. Augmentation de l'inflammation en présence du Syndrome. Sens biologique : renforcement des tendons.
---	--	---	--	---

Ob Hémisphère cérébral droit = feuillet embryonnaire moyen = Substance blanche mésodermique

SBS Manifestation organique	Teneur du conflit biologique	Foyer de Hamer = HH	Phase de conflit actif = Phase ca sympathicotonie permanente Nécrose	phase post conflictolytique (phase pcl) vagotonie permanente sauf Epi-crise. Régénération des nécroses (plus de tissu qu'avant)
-----------------------------------	---------------------------------	---------------------------	--	---



5 Ob.d

SBS de la musculature striée, moitié gauche du corps.	Conflit de dévalorisation de soi en rapport avec la mobilité, par ex. ne pas pouvoir s'enfuir (jambes), ne pas pouvoir se défendre ou retenir (bras). Très fortes corrélations avec le centre cortical moteur, cf. sclérose en plaque, (SEP).	HH situé dans la substance blanche, à proximité du relais osseux correspondant et au centre cortical moteur, à droite (cf. SEP).	Phase ca : la musculature striée fait des nécroses (appelées atrophie musculaire), par ex. normalement, on retrouve les nécroses du muscle cardiaque, qui apparaissent durant la phase active, seulement au cours de la dramatique crise épileptique, quasiment une crise épileptique de la musculature striée du cœur.	Phase pcl : régénération de la musculature striée allant jusqu'à l'hypertrophie. Attention : inflammation particulièrement importante en présence du Syndrome, souvent diagnostiquée à tort comme sarcome musculaire. Sens biologique : la musculature est renforcée et mieux préparée à des efforts ultérieurs.
---	--	--	--	---

Dans la médecine d'école, les descriptions sont emmêlées sens dessus-dessous, sans aucune explication des causes. Ce que l'on appelait autrefois poliomyélite (bien que l'on n'ait jamais trouvé un virus correspondant) est maintenant présenté comme sclérose en plaques ou paralysie par section médullaire qui n'est pas mécanique puisque le canal rachidien est intact. En réalité, ces descriptions expriment un diagnostic d'atrophie musculaire ou de paralysie musculaire ou de myoatrophie. Il est vrai qu'on connaissait le centre moteur cortical, ainsi que l'image de la nécrose du myocarde. Personne ne savait ordonner ces faits, du point de vue psychique, organique et cérébral, encore moins en regard de l'évolution et par rapport aux 3 feuillets embryonnaires. Par ex. personne ne savait ce que signifiait la différence de réaction des muscles lisses et striés dépendants du déroulement biphasique.

Ex. SBS de la musculature myocardique du ventricule cœur droit. (Exception en raison de la rotation phylogénétique du cœur). Cf. centre moteur cortical, ectoderme, colonne de droite (3 Rb d).	Conflit : « je n'y arriverai pas » « c'est insupportable ». Conflit concernant la mère/l'enfant pour les droitiers ; Conflit concernant le partenaire pour les gauchers. Auparavant, on s'imaginait que la nécrose du muscle cardiaque était la conséquence d'un trouble de l'irrigation à la suite de l'obstruction d'une artère coronaire. (cf. 5 Ob d). L'évolution dépend strictement de la latéralité.	HH a) situé dans la substance blanche à droite pour le muscle cardiaque droit (exception en raison de la rotation phylogénétique du cœur embryonnaire). b) centre moteur cortical droit.	Phase ca : normalement, les nécroses du muscle cardiaque sont diagnostiquées lors de la dramatique crise épileptique, quasiment une crise d'épilepsie de la musculature striée du cœur. et des artères dans ce cas (grande circulation). Les infarctus du myocarde portent bien leur nom, les pathologistes les reconnaissent la plupart du temps au cours de la dissection. Mais on n'en connaissait pas la cause. Comme partout, on a transformé des hypothèses en dogmes : l'hypothèse était que la nécrose du myocarde provenait d'un défaut d'irrigation des artères coronaires. C'était une erreur lourde de conséquences ! La nécrose myocardique des muscles striés du cœur droit n'a quasiment rien à voir avec les artères coronaires ! Ce sont des nécroses musculaires avec des paralysies des muscles striés des ventricules en rapport avec la latéralité, avec un conflit mère/enfant ou partenaire, avec une teneur constante : « je me sens dépassé », « c'est insupportable », par rapport à la mère, l'enfant ou le partenaire. Il y a une particularité : du fait de la rotation phylogénétique du cœur pour mettre en place le circuit pulmonaire, le tube cardiaque originel droit est devenu ce que l'on appelle le cœur gauche et le tube cardiaque originel gauche est devenu le cœur droit. Ce que l'on appelle l'infarctus du myocarde du cœur droit est la crise épileptique = crise d'épilepsie dans la phase pcl de la nécrose du myocarde droit ! Dans la phase pcl nous	Phase pcl : crise épileptique : infarctus du myocarde (de la musculature du ventricule du cœur droit). La crise épileptique est une crise d'épilepsie tout à fait normale, avec des palpitations, fibrillations, crampes au cœur et souvent augmentation de la tension de l'aorte
--	---	--	--	--

observons la crise épileptique = crise d'épilepsie de la musculature du ventricule droit avec palpitations, crampe au cœur et élévation de la tension artérielle ainsi que tachycardie, « le cœur bat vite ». En fait, cette crise cardiaque (crise d'épilepsie du cœur) devrait se trouver dans la colonne rouge de l'ectoderme en tant qu'innervation du centre moteur cortical (à droite, en raison de la rotation phylogénétique du cœur).

Une particularité : du point de vue fonctionnel, la musculature du ventricule droit est étroitement liée au **muscle gauche du diaphragme** qui est davantage chargé de la fonction respiratoire (à droite se trouve le foie) et à la **musculature des bronches**.

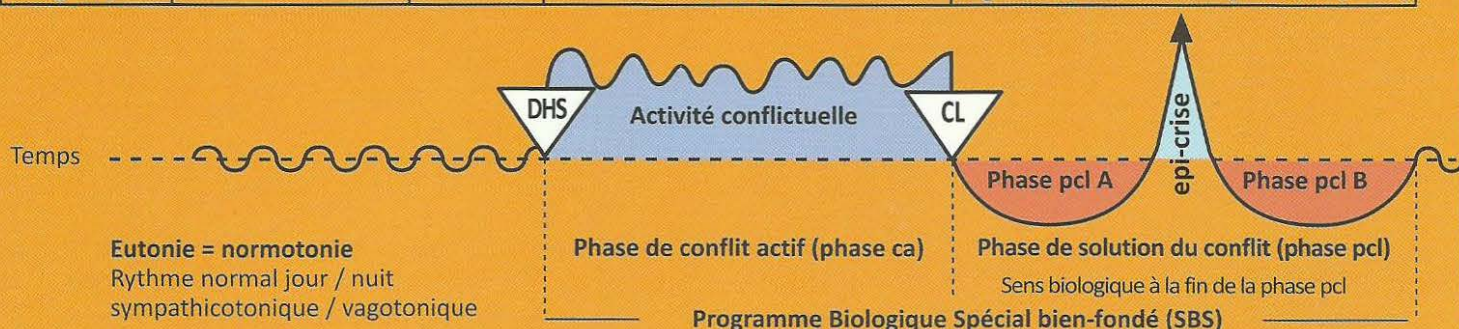
Le sang veineux est aspiré dans le thorax, non seulement par la respiration (aspirer de l'air), mais aussi par la contraction du diaphragme, en même temps que par l'aspiration du ventricule droit lorsqu'il est vidé. C'est pourquoi, lors de l'infarctus (crise épileptique) du ventricule droit, il y a souvent aussi arrêt respiratoire en raison de la crise d'épilepsie du diaphragme gauche.

La thérapie : déchoquage par aspersion d'eau froide. Injection d'analeptique respiratoire, si on en a sous la main.

Par ex. asthme bronchique : (expiration prolongée, halètement), cf. conflits corticaux moteurs, colonne rouge à droite, ectoderme.
Cf. (2 Ra d, 3 Rb d).

Ob Hémisphère cérébral droit = feuillet embryonnaire moyen = Substance blanche mésodermique

SBS Manifestation organique	Teneur du conflit biologique	Foyer de Hamer = HH	Phase de conflit actif = Phase ca sympathicotonie permanente Nécrose	phase post conflictolytique (phase pcl) vagotonie permanente sauf Epi-crise. Régénération des nécroses (plus de tissu qu'avant)
-----------------------------------	---------------------------------	---------------------------	--	---



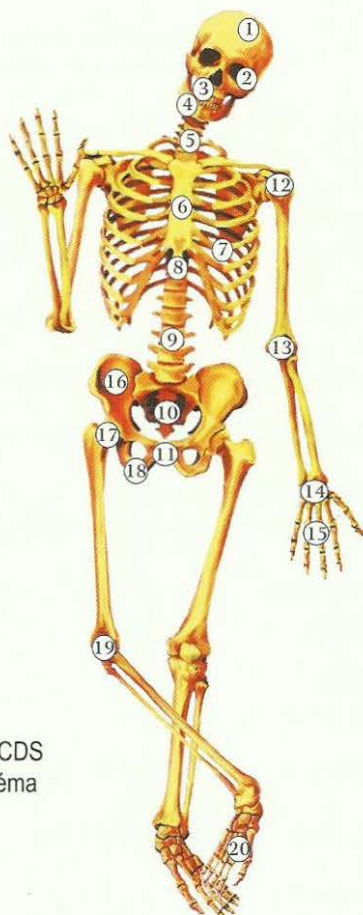
6.2 Ob d

SBS de la musculature (striée) de la vessie, côté gauche.	Conflit de ne pas pouvoir suffisamment marquer le territoire.	HH inter hémisphérique à droite, a) au centre moteur cortical b) dans la substance blanche dans la région du bassin.	Phase ca : nécrose des muscles de la paroi de la vessie, mais non du sphincter. Le sphincter se relâche (s'ouvre) dans la sympathicotonie ainsi que dans la crise épileptique (sympathicotonie spéciale).	Phase pcl : régénération des nécroses, réparation et retour à la normale dans la vagotonie. Le muscle devient plus gros qu'avant. Le muscle de la vessie se détend dans la vagotonie (avec ou sans SBS). Exception : le sphincter de la vessie se ferme dans la phase de vagotonie et s'ouvre dans la phase de sympathicotonie et dans la crise épileptique, c'est pourquoi il y a perte d'urine au cours de la crise d'épilepsie (sympathicotonie) de la phase de régénération et de retour à la normale (énurésie). Sens biologique : pouvoir marquer le territoire avec suffisamment d'urine.
--	---	--	--	---

7 Ob d

SBS des os, du squelette, moitié gauche du corps.	Conflit de dévalorisation de soi. A chaque partie du squelette correspond un conflit bien spécifique de dévalorisation de soi. Chez une femme gauchère par ex : dévalorisation de soi vis-à-vis du partenaire = ostéolyses de la tête de l'humérus gauche « je suis une mauvaise partenaire ». Chez la femme droitère par ex. (j'ai été une mère stupide, à cause de mon inattention mon enfant a été accidenté).	HH situé en fonction des différents teneurs de conflits et des différentes manifestations organiques, dans l'ensemble de la substance blanche, à droite.	Phase ca : l'ostéolyse est localisée selon le type particulier de dévalorisation de soi (CDS). (Cf. p. 81) Atrophie osseuse = trous de décalcification dans l'os (ostéoporose) Dépression de l'hématopoïèse. (Chute du nombre des cellules sanguines rouges et blanches) = anémie et leucopénie avec rétrécissement simultané des vaisseaux sanguins périphériques et des valeurs inférieures à : Hg 8%, éry 3,0 mill, HK 30% Absence de douleurs dans cette phase et de fractures spontanées, car le périoste sert de bandage.	Phase pcl : 1. Œdème de l'os avec extension du périoste, d'où risque important de fracture spontanée pathologique. 2. Vives douleurs causées par l'extension du périoste sensible. 3. Recalcification des ostéolyses. Dans le cas où le périoste a été rompu après un coup ou une ponction par ex, le cal s'évacue et cela est appelé à tort ostéosarcome. 4. Leucémie : majoration effective de toutes les cellules sanguines, surtout des leucocytes au début (leucose). 5. En cas d'ostéolyses para articulaires, rhumatisme articulaire pendant la phase de régénération. 6. Dès le début de la phase de régénération (conflictolyse - CL) pénétration de sérum de la périphérie dans le système vasculaire par élargissement des vaisseaux lors de la vagotonie. De ce fait, pseudo anémie : anémie par dilution sanguine avec baisse de l'hématocrite.
De manière absurde, la médecine d'école considère les trous dans l'os comme des « métastases osseuses », bien qu'il s'agisse du contraire de la multiplication cellulaire, c'est-à-dire, d'atrophie cellulaire. Pour la localisation des ostéolyses cf. le schéma du squelette ci-dessus.			Hg 5%, éry 1,7 millions, leuco1500, HK 15% ; ensuite, régénération des ostéolyses. A la fin de la phase Pcl : polycytémie = augmentation des érythrocytes = érythrocytémie. En présence du Syndrome, augmentation de l'inflammation osseuse. La phase de régénération osseuse + conflit du réfugié actif s'appelle la goutte (élévation du taux d'urée dans le sérum sanguin = urémie). Le Syndrome complique la régénération et le retour à la normale dans l'ensemble du système osseux (douleurs par augmentation de la tension du périoste).	
			Sens biologique : consolidation de l'os qui devient plus fort qu'avant.	

Les différentes localisations de la conscience de sa propre valeur au niveau du squelette



CDS = (Conflit de dévalorisation de soi)

En général :

Tissu conjonctif = léger CDS

Cartilage = léger CDS

Tendons = léger CDS

Ganglions et vaisseaux lymphatiques = léger CDS

Os = CDS important, localisation selon le schéma

Les ostéolyses sont localisées en fonction de la particularité de la dévalorisation de soi (CDS).

Exemples :

1. Ostéolyses de la calotte : en cas de CDS à coloration intellectuelle (injustice, manque de liberté, insatisfaction, etc.)

Exemple : un tribunal a émis un jugement totalement injuste (**concernant la mère, l'enfant ou le partenaire**).

2. Ostéolyses de l'orbite : par ex. « ton œil a l'air monstrueux ».

3. et 4. Ostéolyses des maxillaires inférieurs et supérieurs : ne pas pouvoir mordre.

5. Ostéolyses des cervicales : CDS à coloration intellectuelle (injustice, manque de liberté, insatisfaction, etc.)

Exemple : un tribunal a émis un jugement totalement injuste (**concernant la mère, l'enfant ou le partenaire**).

6. Ostéolyses du sternum : par ex, patiente qui ressent l'inégalité de la poitrine après l'ablation d'un sein.

7. Ostéolyses des côtes : suite à l'ablation du sein ou modifications du poumon ou du cœur.

8. Ostéolyses des vertèbres dorsales : CDS parce qu'il y a quelque chose d'anormal au niveau du thorax.

9. Ostéolyses des vertèbres lombaires : CDS central touchant la personnalité, par ex. « l'oeuvre de toute une vie (pour la femme ou pour l'enfant) est détruite ».

A gauche :

Chez les droitiers : CDS par rapport à la mère ou l'enfant,

Chez les gauchers : CDS par rapport au partenaire,

A droite :

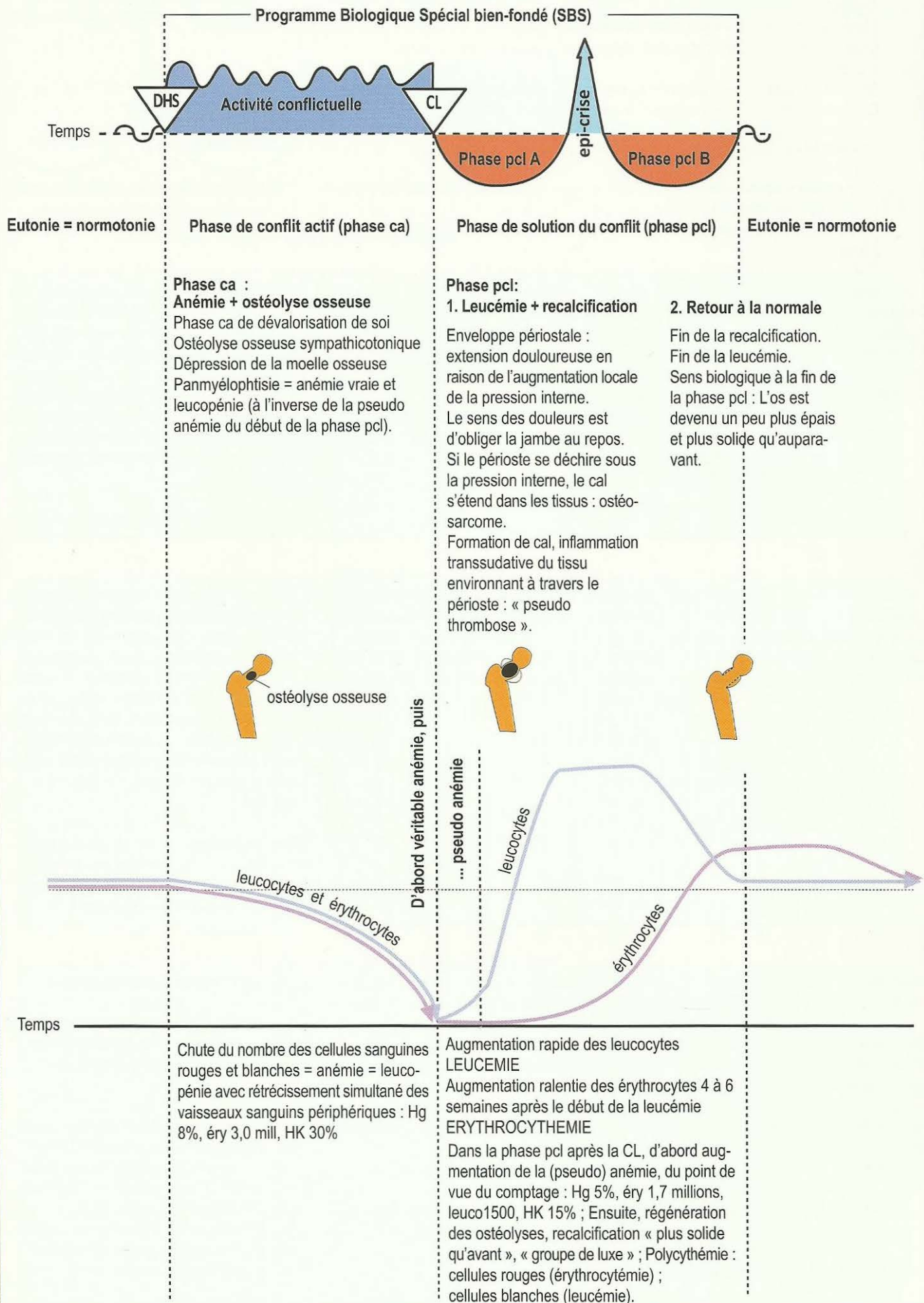
Chez les droitiers : CDS par rapport au partenaire,

Chez les gauchers : CDS par rapport à la mère ou l'enfant.

10. Ostéolyses du sacrum : CDS à cause d'hémorroïdes rectales, par exemple.

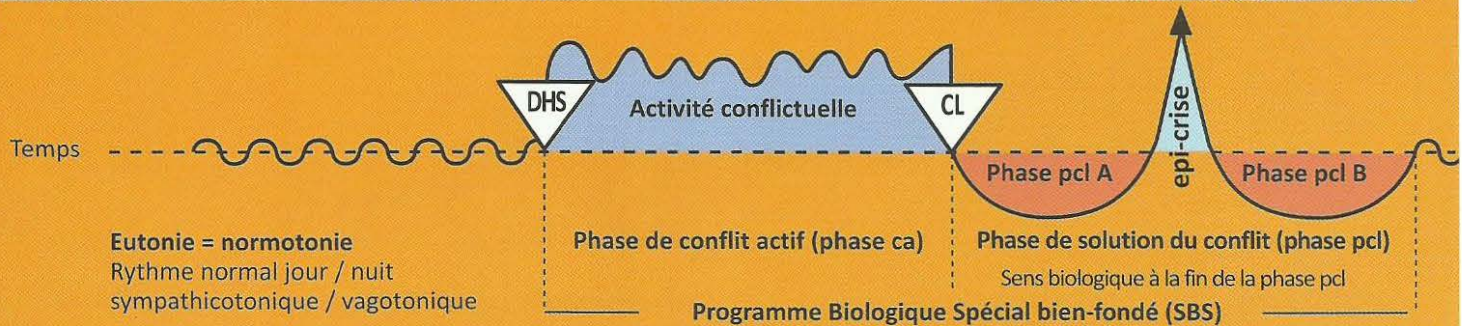
- 11. Ostéolyses du pubis :** CDS sexuel, par ex. « en amour, je ne vaud plus rien »,
A gauche :
 Chez les droitiers : CDS concernant la mère ou l'enfant, par ex. mari qui se sent incapable d'engendrer,
 Chez les gauchers : CDS par rapport au partenaire, par ex. « je suis frigide ».
A droite :
 Chez les droitiers : CDS par rapport au partenaire, par ex. mari éjaculateur précoce, ne peut pas satisfaire sa femme car il jouit trop vite.
 Chez les gauchers : CDS concernant la mère ou l'enfant, par ex. mari qui se sent incapable d'engendrer.
- 12. Ostéolyses de l'articulation orbiculaire de l'épaule :** CDS général en tant qu'être humain,
A droite :
 Chez la gauchère : CDS mère/enfant, « j'ai été une mère stupide, je n'ai pas fait attention. C'est pourquoi mon enfant a eu un accident »,
 Chez le gaucher : CDS père/enfant, « j'ai été un père stupide, je n'ai pas fait attention. C'est pourquoi mon enfant a eu un accident ».
 Chez la droitière et le droitier : CDS par rapport au partenaire, « j'ai été un mauvais mari, c'est pourquoi ma femme est partie ».
A gauche :
 Chez les gauchers : CDS par rapport au partenaire, « j'ai ridiculisé mon mari, je ne peux pas me le pardonner ».
 Chez la droitière : CDS mère/enfant.
 Chez les droitiers : CDS père/enfant « j'ai toujours préféré cet enfant et désavantagé l'autre. Ses reproches sont justifiés ».
- 13. Ostéolyses de l'articulation du coude :** CDS à cause de l'incapacité à pouvoir tenir une personne dans ses bras.
- 14 et 15. Ostéolyses de la main :** CDS en raison de la maladresse manuelle,
 « Ça ne m'était jamais arrivé auparavant d'être aussi maladroit et de me couper avec le couteau ».
Main gauche :
 Chez les droitiers : CDS par rapport à la mère ou l'enfant,
 Chez les gauchers : CDS par rapport au partenaire,
Main droite :
 Chez les droitiers : CDS par rapport au partenaire,
 Chez les gauchers : CDS par rapport à la mère ou l'enfant.
- 16. Ostéolyses de l'ilion :** patiente croyant qu'elle ne pourra pas porter un enfant à cause d'un bassin trop étroit.
- 17. Ostéolyses du col du fémur :** CDS de ne pas pouvoir supporter quelque chose.
Chez les droitiers :
 Col du fémur droit : « je n'y arriverai pas » par rapport au partenaire,
 Col du fémur gauche : « mon enfant est ma croix. Je ne peux plus supporter mon enfant ».
Chez les gauchers :
 Col du fémur droit : « je n'arriverai pas à empêcher mon enfant de redoubler ».
 Col du fémur gauche : « je n'arriverai pas à me réconcilier avec mon mari, il m'a fait trop de mal ».
- 18. Ostéolyses de l'ischion :** CDS de ne pas pouvoir « posséder ».
 Ischion gauche :
 Chez les gauchers : par rapport au partenaire « je ne peux rien donner à mon partenaire, parce que je n'ai plus rien ».
 Chez les droitiers : par rapport à l'enfant ou à la mère « je ne peux rien donner à mon enfant, parce que je n'ai plus rien ».
 Ischion droit :
 Chez les gauchers : par rapport à l'enfant ou à la mère « je ne peux rien donner à mon enfant, parce que je n'ai plus rien ».
 Chez les droitiers : par rapport au partenaire « je ne peux rien donner à mon partenaire, parce que je n'ai plus rien ».
- 19. Ostéolyses de la région du genou (des deux côtés) :** CDS dans le domaine sportif,
 Par ex. « si j'avais été plus rapide, j'aurais pu gagner le tournoi de tennis ».
A gauche :
 Chez les droitiers : CDS par rapport à la mère ou l'enfant,
 Chez les gauchers : CDS par rapport au partenaire.
A droite :
 Chez les droitiers : CDS par rapport au partenaire,
 Chez les gauchers : CDS par rapport à la mère ou l'enfant.
- 20. Ostéolyses de la cheville :** CDS de ne pas pouvoir courir, danser, se maintenir en équilibre,
 « Je ne pourrai pas aller au bal puisque je me suis foulé la cheville ».
A gauche :
 Chez les droitiers : CDS par rapport à la mère ou l'enfant,
 Chez les gauchers : CDS par rapport au partenaire.
A droite :
 Chez les droitiers : CDS par rapport au partenaire,
 Chez les gauchers : CDS par rapport à la mère ou l'enfant.

« Je n'y arriverai pas », leucémie dans la phase de régénération.



Ob Hémisphère cérébral droit = feuillet embryonnaire moyen = Substance blanche mésodermique

SBS Manifestation organique	Teneur du conflit biologique	Foyer de Hamer = HH	Phase de conflit actif = Phase ca sympathicotonie permanente Nécrose	phase post conflictolytique (phase pcl) vagotonie permanente sauf Epi-crise. Régénération des nécroses (plus de tissu qu'avant)
-----------------------------------	---------------------------------	---------------------------	--	---



8 Ob d

SBS de la dentine Conflit de dévalorisation de soi de ne pas côté gauche. Cf. tableau des dents de la GNM.	Conflit de dévalorisation de soi de ne pas pouvoir mordre. Par ex : teckel qui se fait toujours mordre par le chien de berger du voisin, ou garçon plus faible et plus tendre qui se fait toujours battre et humilier par des plus forts à l'école.	HH situé en position frontale dans la substance blanche, à droite.	Phase ca : trous dans la dentine, c'est-à-dire à l'intérieur de la dent, qui ne sont généralement visibles que sur la radiographie de la dent.	Phase pcl : recalcification par formation d'un cal, l'ancien trou devient plus compact qu'avant. Il est tragique que le trou de la dentine ne commence à faire mal que lorsque s'amorce la phase de réparation. Le dentiste passe alors la roulette et tombe sur le trou, dévitalise ou arrache la dent, alors qu'en ne faisant rien, elle guérirait tout en faisant mal pendant quelque temps. En présence de Syndrome, inflammation plus importante. Sens biologique : renforcement de la dentine.
--	---	--	---	---

9 Ob d

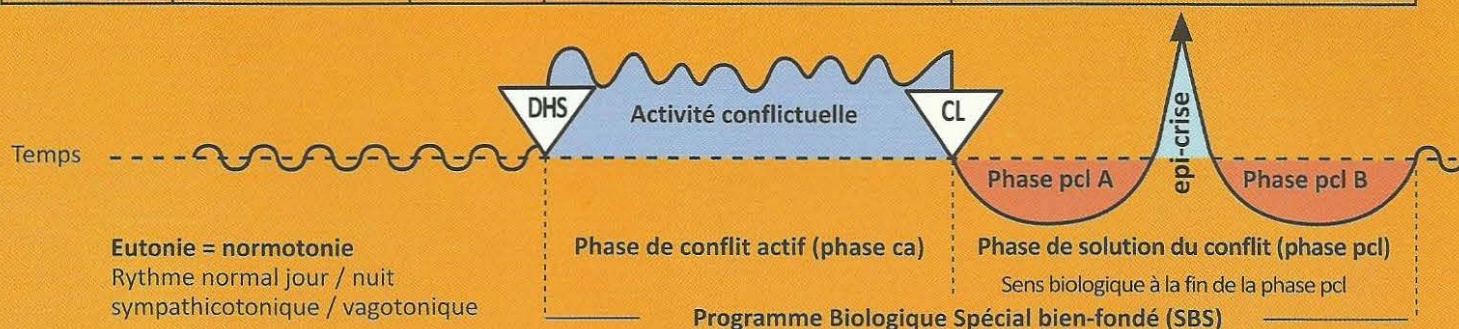
SBS des ganglions lymphatiques , moitié gauche du corps.	Conflit de légère dévalorisation de soi affectant les ganglions correspondant à la partie du squelette concernée. Le ganglion lymphatique relève d'un os spécifique. Le CDS est juste un peu moins fort qu'il ne le serait si l'os correspondant était atteint.	HH situé au même endroit que la partie du squelette correspondante (os), dans toute la substance blanche, à droite.	Phase ca : les ganglions lymphatiques subissent le même processus que les os, à savoir, des « trous » ou des nécroses. Au microscope, un tel ganglion non agrandi ressemble aux trous dans un « fromage de Gruyère ».	Phase pcl : bon signe, régénération des nécroses, gonflement des ganglions lymphatiques. C'est pourquoi un tel ganglion fait des mitoses cellulaires, contrairement à un ganglion qui, se trouvant dans l'aire d'écoulement d'un abcès, et donc gonflé par surcharge, ne fait pas de mitoses et passe pour bénin. Ce que l'on appelle Morbus Hodgkin = ganglions lymphatiques enflés et comblés à nouveau par mitose cellulaire dans la phase de réparation et retour à la normale. Sens biologique : renforcement du ganglion lymphatique qui devient plus gros qu'avant (du point de vue biologique, un gros ganglion lymphatique vaut mieux qu'un petit).
---	---	---	--	--

10 Ob d

SBS de la rate. (En réalité, la rate est un gros ganglion lymphatique spécial situé dans la partie gauche du corps).	Conflit de dévalorisation de soi associée au « sang », par ex. inaptitude au combat à cause d'une grande plaie sanglante. Conflit de saignement et de blessure, ainsi que de transfusion sanguine, de diagnostic de cancer du sang. Notre cerveau ne peut pas faire la différence entre des transfusions sanguines et des saignements.	HH dans la substance blanche, à droite, en situation pariéto basale, là où la rate a sa place normale en tant que ganglion lymphatique.	Phase ca : nécroses de la rate et thrombocytopénie. A l'instant même du DHS qui, dans la nature, est le plus souvent comparable à une lourde blessure sanglante, les thrombocytes s'effondrent, c'est-à-dire qu'ils disparaissent des voies sanguines périphériques. Le sens bio-logique est d'éviter des thromboembolies (caillots de sang) dans les vaisseaux ! Dans cette phase les transfusions de thrombocytes sont dépourvues de sens.	Phase pcl : splénomégalie = bon signe ! régénération des nécroses. Dès que la blessure est provisoirement guérie, les thrombocytes remontent spontanément ! Les transfusions sont donc superflues. Sens biologique : ici le sens biologique est dans l'augmentation de la rate à la fin de la phase pcl et, par exception , dans le mécanisme de thrombocytopénie, le sens biologique est en périphérie dans la phase ca. De la même manière, l'élévation de la tension a son sens biologique en phase ca dans le cas de conflit touchant le parenchyme des reins (liquides).
--	--	---	--	---

Ob Hémisphère cérébral droit = feuillet embryonnaire moyen = Substance blanche mésodermique

SBS Manifestation organique	Teneur du conflit biologique	Foyer de Hamer = HH	Phase de conflit actif = Phase ca sympathicotonie permanente Nécrose	phase post conflictolytique (phase pcl) vagotonie permanente sauf Epi-crise. Régénération des nécroses (plus de tissu qu'avant)
-----------------------------------	---------------------------------	---------------------------	--	---



Chez les humains, les transfusions de sang ou le diagnostic de « cancer du sang » peuvent faire des DHS car une transfusion de sang est associée à un saignement. La rate comble les nécroses à nouveau et provoque une forte inflammation = splénomégalie = bon signe ! (C'est uniquement en cas de conflits intenses et durables avec le sang, qu'une opération serait envisageable avant même l'apparition prévisible d'une splénomégalie massive). Après la splénectomie, c'est un ganglion lymphatique para aortique voisin qui remplace la rate avec toutes les fonctions de l'ancienne rate (dépôt de thrombocytes).

11 Ob d

SBS de la cortico-surrénale. (surrénale = ganglion lymphatique), côté gauche.	Conflit d'avoir été mis hors jeu, d'avoir pris la mauvaise voie ou d'avoir « misé sur le mauvais cheval ».	HH situé dans le passage du mésencéphale à la substance blanche occipitale, à droite.	Phase ca : nécrose de la corticosurrénale. Diminution de la sécrétion de cortisol occasionnant une « fatigue par stress ». L'organisme se voit contraint de ralentir sur la mauvaise voie. Ce que l'on appelle Morbus Addison .	Phase pcl : régénération des nécroses et kystes des surrénales pouvant atteindre la grosseur d'un poing, rapidement indurés et sécrétant une grande quantité de cortisol (+ aldostérone). Malgré la vagotonie, le taux de cortisol augmente grâce à la participation de l'hypophyse, pour remettre l'organisme sur les rails, (hirsutisme), ce que l'on appelle syndrome de Cushing . Sens biologique : augmentation de la production de cortisol.
---	--	---	---	--

12 Ob d

SBS des vaisseaux artériels, (tunique interne, intima), moitié gauche du corps.	Conflit de dévalorisation de soi, gêne particulière correspondant à la localisation.	HH situé à l'endroit correspondant précisément au conflit de dévalorisation dans la substance blanche à droite.	Phase ca : nécroses de la paroi artérielle, de la tunique interne en particulier, (musculature lisse probablement innervée par le même côté droit du tronc cérébral). S'il y a simultanément un SBS de la musculature lisse, celle-ci s'épaissit et empêche une perforation de la paroi artérielle.	Phase pcl : apparition de la plaque athérosclérotique pour réparer la nécrose de la paroi artérielle à l'aide d'un composé de graisses et de calcaire. Nous appelons ce processus athéro ou artériosclérose , et l'idée que l'on se faisait jusqu'ici de leur apparition était fausse. Sens biologique : renforcement des vaisseaux artériels, plus particulièrement de la tunique interne.
--	--	---	---	--

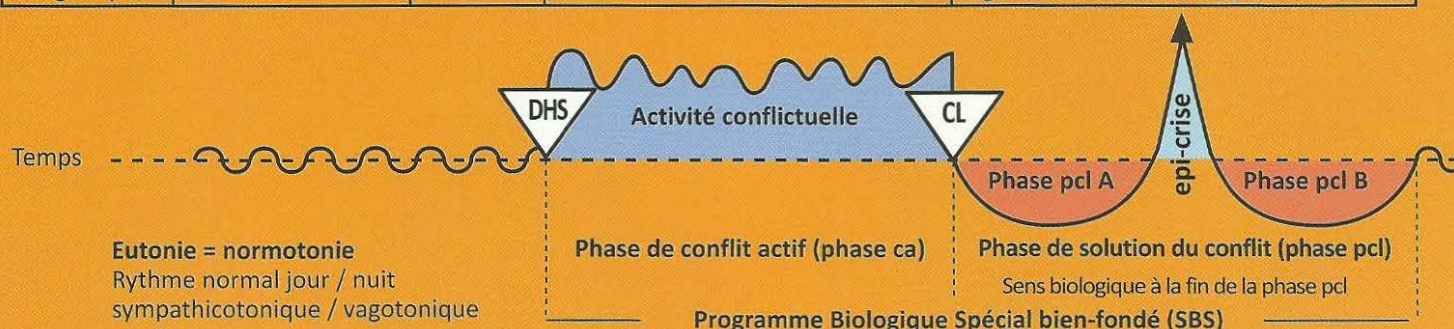
Exception : La tunique interne (intima) des artères coronaires ainsi que la crosse aortique et la carotide (tiers inférieur) sont des dérivés de l'arc branchial, et constituées d'épithélium pavimenteux très sensible (Cf. tableau rouge).

13 Ob d

SBS des vaisseaux veineux, (tunique interne, intima), côté gauche du corps.	Conflit de dévalorisation particulier, par ex. pour les veines des jambes : conflit de « traîner le boulet ». Par ex. une grossesse non désirée chez une femme, fait ressentir l'enfant comme un boulet réduisant brusquement sa marge de liberté.	HH situé dans la substance blanche, à droite, près de l'endroit où la partie du squelette osseux a aussi son relais.	Phase ca : nécrose des veines. Par ex. veines des jambes : « spasmes » des veines appelés « varices ». Lorsqu'il s'agit du premier conflit de ce type, on ne voit encore rien. Ce n'est qu'à la récurrence que la varice fait de nouveau des « spasmes » (probablement avec la participation des muscles veineux).	Phase pcl : les veines ulcérées deviennent ce que l'on appelle des varices, c'est-à-dire qu'elles grossissent. L'inflammation environnante est souvent prise à tort pour une thrombophlébite. En réalité, c'est la régénération de la paroi veineuse endommagée. La grosse varice en est le résultat. En présence du Syndrome, augmentation de l'inflammation. Sens biologique : renforcement de la paroi des vaisseaux veineux, plus particulièrement de la tunique interne.
--	--	--	---	--

Ob Hémisphère cérébral droit = feuillet embryonnaire moyen = Substance blanche mésodermique

SBS Manifestation organique	Teneur du conflit biologique	Foyer de Hamer = HH	Phase de conflit actif = Phase ca sympathicotonie permanente Nécrose	phase post conflictolytique (phase pcl) vagotonie permanente sauf Epi-crise. Régénération des nécroses (plus de tissu qu'avant)
-----------------------------------	---------------------------------	---------------------------	--	---



14 Ob d

SBS des vaisseaux lymphatiques , moitié gauche du corps.	Conflit de dévalorisation de soi. Handicap particulier dépendant de la localisation de la partie du squelette correspondant précisément au conflit de dévalorisation.	HH situé dans la substance blanche, correspondant au conflit de dévalorisation particulier, à droite.	Phase ca : nécroses de la paroi des vaisseaux lymphatiques.	Phase pcl : régénération et élargissement des vaisseaux lymphatiques, difficulté d'écoulement de la lymphe. Augmentation de l'inflammation en présence du Syndrome. Sens biologique : renforcement des vaisseaux lymphatiques.
---	---	---	--	---

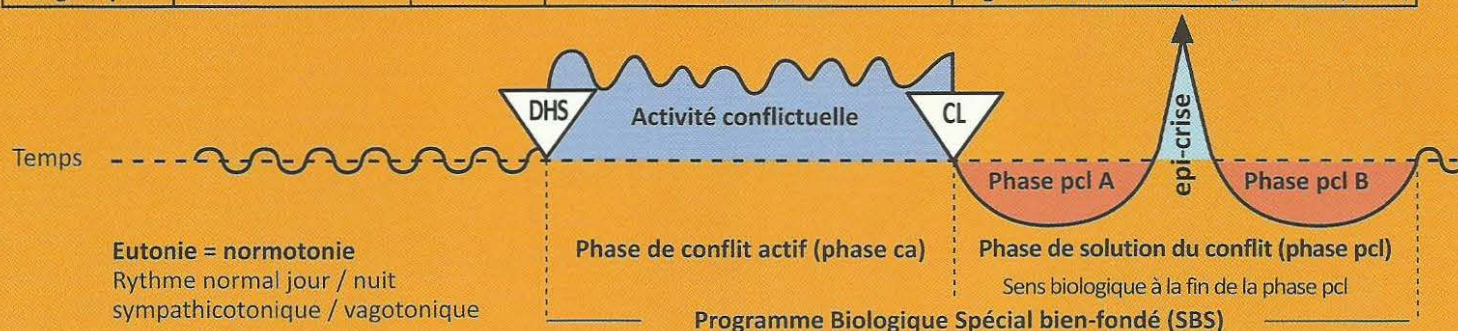
15 Ob d

SBS de l'ovaire (interstitiel), côté gauche.	Conflit de perte (enfant, époux, parents, amis, animal) par suite de décès ou départ.	HH situé dans la substance blanche de la base occipitale du cerveau, à droite, à proximité immédiate du mésencéphale.	Phase ca : normalement on ne remarque pas les nécroses, à moins qu'un ovaire rétréci ne tombe, par hasard, sous le microscope d'un histologiste. Les nécroses provoquent une diminution de la production d'œstrogènes et de ce fait, un cycle menstruel irrégulier, anovulatoire, appelé hémorragie de privation ou une aménorrhée. A l'inverse de l'aménorrhée cérébrale indirectement provoquée par les hormones en cas de conflit sexuel au relais du col de l'utérus dans l'hémisphère cérébral gauche, nous pouvons ici, en présence d'un HH dans la substance blanche, parler d'une aménorrhée directement hormonale (atrophie des cellules interstitielles productrices d'œstrogènes).	Phase pcl : régénération des nécroses, exactement comme pour les autres organes mésodermiques régis par le cerveau et comme il n'y a pas de capsule de l'ovaire, il se forme des kystes plus ou moins gros, d'abord liquides puis indurés par la suite, c'est-à-dire comblés par du tissu mésodermique producteur d'hormones. Ces kystes ovariens devenant par la suite des kystes indurés mésodermiques producteurs d'œstrogènes, étaient jusqu'à présent faussement appelés « cancer de l'ovaire » et même « cancer de l'ovaire à croissance rapide », car les cellules mésodermiques productrices d'œstrogènes s'étaient multipliées dans le kyste, liquide dans un premier temps. Sens biologique : Augmentation de la production d'œstrogènes = apparence beaucoup plus jeune, meilleure ovulation, la femme est plus rapidement enceinte. Le sens biologique est atteint à la fin de la phase pcl.
---	---	---	---	--

Au début de la phase de régénération, ce kyste ovarien s'étend aux organes voisins, appelé « croissance invasive ». En réalité, cela est dû au fait que les gros kystes trouvent leur approvisionnement en sang dans l'entourage immédiat. Dès que son propre système sanguin (artères et veines ovariennes) est assuré, les adhérences se détachent d'elles-mêmes. Le kyste forme une capsule dure et ferme, chirurgicalement facile à enlever s'il provoque une gêne mécanique importante. Il est particulièrement intéressant de constater l'apparition de ce que l'on appelle l'endométriose qui, selon les manuels, produit toujours des œstrogènes. Elle résulte de l'éclatement d'un kyste ovarien qui libère les parties compactes qui s'étaient déjà développées dans la cavité abdominale. Elles continuent à se développer, de la même manière que nous nous représentions autrefois les « métastases ». Elles forment alors de nouveaux petits kystes ovariens en raison de la durée de leur programme interne de division cellulaire de 9 mois et produisent des œstrogènes. L'éclatement des kystes ovariens se produit souvent en présence du Syndrome.

Ob Hémisphère cérébral droit = feuillet embryonnaire moyen = Substance blanche mésodermique

SBS Manifestation organique	Teneur du conflit biologique	Foyer de Hamer = HH	Phase de conflit actif = Phase ca sympathicotonie permanente Nécrose	phase post conflictolytique (phase pcl) vagotonie permanente sauf Epi-crise. Régénération des nécroses (plus de tissu qu'avant)
-----------------------------------	---------------------------------	---------------------------	--	---



16 Ob d

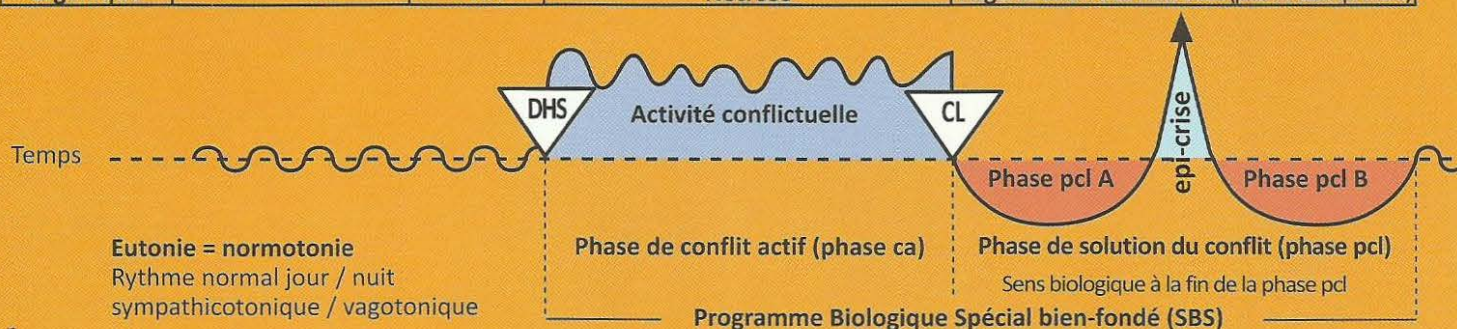
SBS du testicule (interstitiel), côté gauche.	Conflit de perte relatif à des personnes (ou des animaux) par décès ou départ.	HH situé dans la substance blanche, à droite, ré- gion occi- pitale basale, à proximité immédiate de l'aire de transition vers le mé- sencéphale	Phase ca : nécrose du tissu interstitiel du testicule entraînant la baisse du taux de testostérone et passant le plus souvent inaperçu.	Phase pcl : régénération de la nécrose. Inflammation du testicule identique à celle de l'ovaire chez la femme. Induration du kyste testiculaire. A l'inverse, on trouve l'hydrocèle qui est souvent déterminé par le péritoine abdominal dans le cas d'une ascite avec un canal inguinal ouvert, ou par le péritoine testiculaire lui-même (s'il y a eu attaque contre le testicule). Sens biologique : augmentation de la virilité.
--	---	--	---	---

17 Ob d

SBS du parenchyme rénal, rein droit Exception : non croisé du cerveau à l'organe.	Conflit en rapport avec l'eau ou un liquide. Par ex. personne qui a failli se noyer, rupture de canalisation, logement totalement inondé.	HH situé dans l'aire de transition du mésen- céphale vers la substance blanche occipitale, à droite.	Phase ca : apparition d'une ou de plusieurs nécroses du parenchyme plus ou moins délimitées dans la phase ca + hypertension compensatrice (pour assurer la production d'urine).	Phase pcl : régénération de la nécrose. Kyste(s) rénal (aux) (Wilms), d'abord liquide, induré par la suite (néphroblastome), consécutif à la première nécrose et qui (au bout de 9 mois) ne reste fixé au rein que par un isthme (étroit) à proximité de ce qui était un trou à l'origine. Tous les vaisseaux (artères, veines, uretères primitifs) aboutissent dans ce trou. L'urine produite par le néphroblastome est déversée dans l'ancienne nécrose et doit encore passer dans les tubes collecteurs. Normalisation de la pression sanguine élevée (hypertonie). En présence du Syndrome : gros kyste rénal plein de liquide qui, s'il n'éclate pas dès le début, ne sera que partiellement induré par la suite. Sens biologique : augmentation de la capacité d'excrétion urinaire.
Elévation de la tension = hypertension (hypertonie)	L'élévation de la tension est un effet secondaire de l'apparition de nécrose dans le parenchyme. Paradoxalement, en effet, la tension se normalise immédiatement en cas d'ablation du rein (bien qu'il ne reste plus que la moitié de l'ensemble du parenchyme, un reste de rein). Ce n'est qu'après quelque temps, lorsque la nécrose se forme dans le rein restant, en raison de la poursuite du conflit, que la tension s'élève à nouveau de façon progressive. Le parenchyme rénal ne réagit pas de manière croisée du cerveau vers l'organe et ne dépend pas de la latéralité, dans ce cas il réagit comme le tronc cérébral. Mais il peut aussi réagir comme tous les autres organes du « groupe de luxe » sous la dépendance de la substance blanche.			

Ob Hémisphère cérébral gauche = feuillet embryonnaire moyen = Substance blanche mésodermique

SBS Manifestation organique	Teneur du conflit biologique	Foyer de Hamer = HH	Phase de conflit actif = Phase ca sympathicotonie permanente Nécrose	phase post conflictolytique (phase pcl) vagotonie permanente sauf Epi-crise. Régénération des nécroses (plus de tissu qu'avant)
-----------------------------------	---------------------------------	---------------------------	--	---



1 Ob g

SBS du tissu conjonctif , moitié droite du corps.	Léger conflit de dévalorisation de soi, propre à la localisation du tissu conjonctif.	HH situé dans la substance blanche, à gauche.	Phase ca : nécrose du tissu conjonctif, pour ainsi dire des trous comme dans le « fromage de Gruyère ».	Phase pcl : furonculose avec bactéries, souvent staphylocoques, cicatrice chéloïde = régénération luxuriante du tissu conjonctif. Sens biologique : renforcement du tissu conjonctif.
--	---	---	---	--

2 Ob g

SBS du tissu adipeux , moitié droite du corps.	Léger conflit de dévalorisation de soi, en rapport avec une partie du corps jugée inesthétique, par ex. trop maigre ou trop gros. Dans la nature trop gros n'existe pas, les animaux maigrissent spontanément ! C'est pourquoi les humains ressentent « trop gros » ou « trop mince » comme informe.	HH situé dans la substance blanche, à gauche.	Phase ca : nécrose du tissu adipeux.	Phase pcl : lipome, formation de nouveau tissu adipeux pour reconstituer la silhouette que l'on considère normale. Par ex. le sentiment « je suis trop gros » augmente la taille du lipome, c'est un cercle vicieux non biologique qui n'apparaît que chez les humains. En présence d'un conflit actif du réfugié, existentiel, ou de se sentir tout seul (Syndrome) : cellulite = phase de régénération en suspens. Sens biologique : augmentation du tissu adipeux, renforcement de la couche adipeuse « gros, c'est bien ».
---	--	---	--	---

3 Ob g

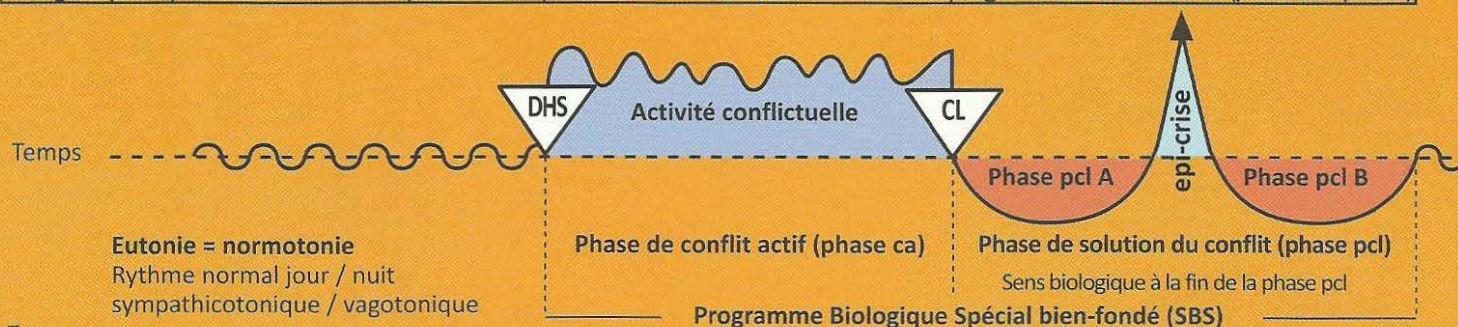
SBS du cartilage , moitié droite du corps.	Léger conflit de dévalorisation de soi, lié à la localisation du cartilage.	HH situé dans la substance blanche, selon la teneur du conflit, à gauche.	Phase ca : nécrose du cartilage, (dyschondrose) pour ainsi dire des trous « comme dans le fromage de Gruyère ».	Phase pcl : prolifération du cartilage = hyperchondrose = chondrosarcome. En présence du Syndrome, inflammation exubérante du cartilage. Sens biologique : renforcement du cartilage.
---	---	---	---	--

4 Ob g

SBS des tendons , moitié droite du corps.	Léger conflit de dévalorisation de soi, lié à la localisation du tendon.	HH situé dans la substance blanche, selon la teneur du conflit, à gauche.	Phase ca : nécrose des tendons, par ex. cause de la rupture du tendon d'Achille.	Phase pcl : inflammation et comblement de la nécrose. Augmentation de l'inflammation en présence du Syndrome. Sens biologique : renforcement des tendons.
--	--	---	--	--

Ob Hémisphère cérébral gauche = feuillet embryonnaire moyen = Substance blanche mésodermique

SBS Manifestation organique	Teneur du conflit biologique	Foyer de Hamer = HH	Phase de conflit actif = Phase ca sympathicotonie permanente Nécrose	phase post conflictolytique (phase pcl) vagotonie permanente sauf Epi-crise. Régénération des nécroses (plus de tissu qu'avant)
-----------------------------------	---------------------------------	---------------------------	--	---



5 Ob g

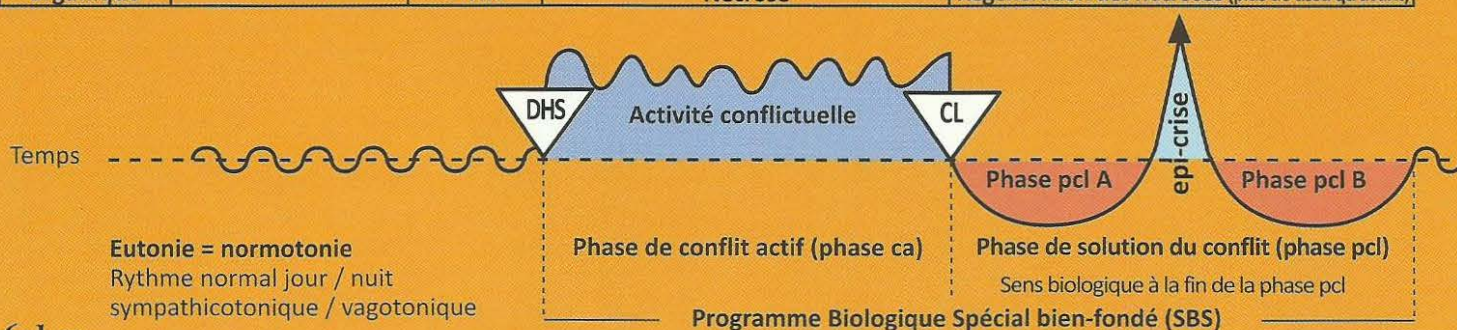
SBS de la musculature striée, moitié droite du corps.	Conflit de dévalorisation de soi en rapport avec la mobilité, par ex. ne pas pouvoir s'enfuir (jambes), ne pas pouvoir se défendre ou retenir (bras). Relations d'échanges très fortes avec le centre cortical moteur, cf. sclérose en plaque (SEP).	HH situé dans la substance blanche, à proximité du relais osseux correspondant et au centre cortical moteur, à gauche (cf. SEP).	Phase ca : la musculature striée fait des nécroses (appelées atrophie musculaire), par ex. normalement, on retrouve les nécroses du muscle cardiaque, qui apparaissent durant la phase active, seulement au cours de la dramatique crise épileptique, quasiment une crise épileptique de la musculature striée du cœur.	Phase pcl : régénération de la musculature striée nécrosée, allant jusqu'à l'hypertrophie. Attention : inflammation particulièrement importante en cas du Syndrome, souvent diagnostiquée à tort comme sarcome musculaire. Sens biologique : la musculature est renforcée et mieux préparée à des efforts ultérieurs.
---	--	--	--	--

Dans la médecine d'école, les descriptions sont emmêlées sens dessus-dessous, sans aucune explication des causes. Ce que l'on appelait autrefois poliomyélite (bien que l'on n'ait jamais trouvé un virus correspondant) est maintenant présenté comme sclérose en plaques ou paralysie par section médullaire qui n'est pas mécanique puisque le canal rachidien est intact. En réalité, ces descriptions expriment un diagnostic d'atrophie musculaire ou de paralysie musculaire, ou de myoatrophie. Il est vrai qu'on connaissait le centre moteur cortical, ainsi que l'image de la nécrose du myocarde. Personne ne savait ordonner ces faits, du point de vue psychique, organique et cérébral, encore moins en regard de l'évolution et par rapport aux 3 feuillets embryonnaires. Par ex. personne ne savait ce que signifiait la différence de réaction des muscles lisses et striés dépendant du déroulement biphasique.

Ex. SBS de la musculature myocardique du ventricule cœur gauche (exception en raison de la rotation phylogénétique du cœur). Cf. également centre moteur cortical dans ectoderme, colonne de gauche (3 Rb g).	Conflit : « je n'y arriverai pas » « c'est insupportable ». Conflit concernant le partenaire pour les droitiers ; Conflit concernant la mère/l'enfant pour les gauchers. Auparavant, on s'imaginait que la nécrose du muscle cardiaque était la conséquence d'un trouble de l'irrigation à la suite de l'obstruction d'une artère coronaire. (cf. 5 Ob d). L'évolution dépend strictement de la latéralité.	HH a) situé dans la substance blanche pour le muscle cardiaque gauche (exception en raison de la rotation phylogénétique du cœur embryonnaire). b) au centre cortical moteur à gauche.	Phase ca : en général, les nécroses du muscle cardiaque sont diagnostiquées à l'instant dramatique de la crise épileptique qui est quasiment une crise d'épilepsie des muscles striés du cœur. La nécrose musculaire peut se trouver sur la face externe du myocarde, au milieu, sur la face ou même en travers. du myocarde, on désignait, en toute ignorance, la prolifération musculaire de la phase pcl, vers l'extérieur par ex, comme un sarcome du myocarde. Les infarctus du myocarde sont bien nommés, les pathologistes les reconnaissent la plupart du temps au cours de la dissection. Mais on n'en connaissait pas la cause. Comme partout, on a transformé des hypothèses en dogmes : l'hypothèse était que la nécrose du myocarde provenait d'un défaut d'irrigation des artères coronaires. C'était une erreur lourde de conséquences ! La nécrose myocardique des muscles striés du ventricule du cœur gauche n'a quasiment rien à voir avec les artères coronaires. Ce sont des nécroses musculaires avec des paralysies des muscles striés des ventricules en rapport avec la latéralité, avec un conflit mère/enfant ou partenaire, avec une teneur constante : "je me sens dépassé", "c'est insupportable" par rapport à la mère, l'enfant ou le partenaire. Il y a une particularité du fait de la rotation phylogénétique du cœur pour mettre en place le circuit pulmonaire au cours de l'évolution, le tube cardiaque originel droit est devenu ce que l'on appelle le cœur gauche et le tube cardiaque originel gauche est devenu le cœur droit.	Phase pcl : crise épileptique du muscle cardiaque = infarctus du myocarde de la musculature du ventricule du cœur gauche. Symptômes : chute de la tension (hypotension) artérielle, tachycardie, fibrillations, sentiment d'anéantissement. Très gros choc biologique. Etat de mort apparente très fréquent ! Comme on ne savait pas, jusqu'à présent, ordonner la nécrose du myocarde et l'infarctus du myocarde.
Ce que l'on appelle l'infarctus du myocarde du cœur gauche est la crise épileptique = crise d'épilepsie dans la phase pcl de la nécrose du myocarde gauche ! Souvent combinée avec la nécrose du diaphragme droit, accompagnée d'apnée dans la crise épileptique (spasme du diaphragme). Exemple : Asthme laryngé (inspiration prolongée, manque d'air), cf. conflits moteurs corticaux : colonne rouge à gauche, ectoderme cf. (2 Ra g, 3 Rb g ; phase pcl : crise épileptique)				

Ob Hémisphère cérébral gauche = feuillet embryonnaire moyen = Substance blanche mésodermique

SBS Manifestation organique	Teneur du conflit biologique	Foyer de Hamer = HH	Phase de conflit actif = Phase ca sympathicotomie permanente Nécrose	phase post conflictolytique (phase pcl) vagotonie permanente sauf Epi-crise. Régénération des nécroses (plus de tissu qu'avant)
-----------------------------------	---------------------------------	---------------------------	--	---



6.1 Ob g

SBS de la musculature du col de l'utérus (partie des muscles striés). Ainsi que pour le muscle du sphincter du col de l'utérus.	Conflit de dévalorisation de soi, du fait de ne pas pouvoir mener à bien la grossesse, ni de pouvoir retenir le pénis pendant l'union. Le sphincter s'ouvre dans la sympathicotomie et se referme dans la vagotonie.	HH situé a) dans la substance blanche et b) au centre moteur cortical gauche.	Phase ca : nécrose des muscles circulaires (striés) du col de l'utérus, mais non du sphincter. Il est vrai que la musculature du sphincter est également striée et sous la dépendance de la volonté, mais elle se comporte de la même façon que la musculature annulaire lisse archaïque de l'intestin, sauf qu'elle ne se relâche pas au rythme péristaltique mais dans la sympathicotomie de la crise épileptique. Il en est de même pour l'orgasme.	Phase pcl : régénération de la musculature du col de l'utérus (plus forte qu'avant). Le sphincter s'ouvre lors des contractions (crise épileptique). Sens biologique : renforcement de la partie striée de la musculature du col de l'utérus pour pouvoir mieux effectuer la phase d'expulsion au cours de l'accouchement.
--	--	---	---	---

La musculature striée du col de l'utérus est généralement considérée comme le principal obstacle à l'accouchement parce qu'elle se resserre souvent de manière tonique lors de la crise épileptique, au lieu de se joindre de façon clonique au processus de l'accouchement.

Le sphincter de la vessie et de l'intestin et la partie annulaire du muscle utérin s'ouvrent dans la sympathicotomie (relâchement), donc également dans la crise épileptique et se referment dans la vagotonie.

6.2 Ob g

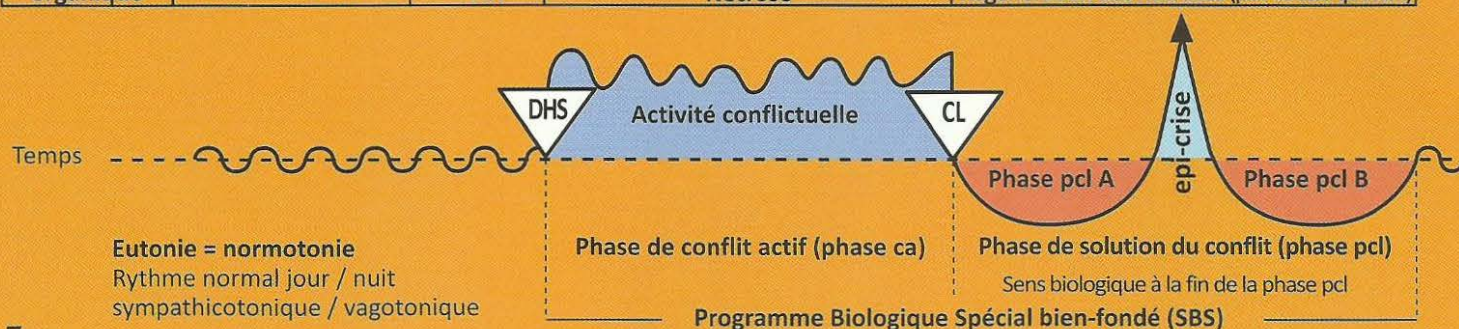
SBS de la musculature de la vessie , (muscles striés), côté droit.	Conflit de ne pas pouvoir suffisamment marquer le territoire.	HH Inter hémisphérique à gauche, a) au centre moteur cortical. b) dans la substance blanche au niveau du bassin.	Phase ca : nécrose des muscles de la paroi de la vessie, mais non du sphincter. Le sphincter se relâche (s'ouvre) dans la sympathicotomie ainsi que dans la crise épileptique. (sympathicotomie spéciale).	Phase pcl : la nécrose de la musculature de la vessie se restaure au cours de la vagotonie. Le muscle devient plus gros qu'avant. Relâchement des muscles de la vessie dans la vagotonie (avec ou sans SBS). Exception : Le sphincter de la vessie se ferme dans la phase de vagotonie et s'ouvre dans la phase de sympathicotomie et dans la crise épileptique, c'est pourquoi il y a perte d'urine au cours de la crise d'épilepsie (sympathicotomie) de la phase de régénération et de retour à la normale (énurésie). Sens biologique : pouvoir marquer le territoire avec suffisamment d'urine.
---	---	--	---	---

6.3 Ob g

SBS de la musculature du rectum (muscles striés)	Conflit de ne pas pouvoir suffisamment marquer le territoire.	HH Inter hémisphérique à gauche, a) au centre moteur cortical. b) dans la substance blanche au niveau du bassin.	Phase ca : améliorer le relâchement (ouverture de l'anus) pour mieux expulser les excréments. Nécrose de la musculature du rectum, mais pas du sphincter (exception). Le sphincter se relâche dans la sympathicotomie ainsi que dans la crise épileptique.	Phase pcl : la nécrose de la musculature du rectum se restaure. Après la phase de régénération et retour à la normale, la musculature du rectum est plus forte qu'avant. Le sphincter devient tonique dans la vagotonie, referme l'anus. Sens biologique : pouvoir marquer le territoire avec suffisamment d'excréments.
---	---	--	---	---

Ob Hémisphère cérébral gauche = feuillet embryonnaire moyen = Substance blanche mésodermique

SBS Manifestation organique	Teneur du conflit biologique	Foyer de Hamer = HH	Phase de conflit actif = Phase ca sympathicotomie permanente Nécrose	phase post conflictolytique (phase pcl) vagotonie permanente sauf Epi-crise. Régénération des nécroses (plus de tissu qu'avant)
-----------------------------------	---------------------------------	---------------------------	--	---

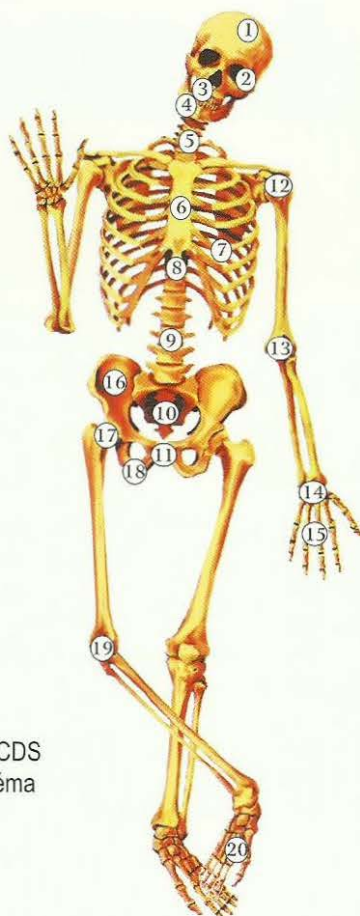


7 Ob g

SBS des os, du squelette, moitié droite du corps.	<p>Conflit de dévalorisation de soi (CDS). A chaque partie du squelette correspond un conflit bien spécifique de dévalorisation de soi.</p> <p>Chez une femme droitrière, par ex : dévalorisation de soi vis-à-vis du partenaire = ostéolyses de la tête de l'humérus droit « je suis une mauvaise partenaire ».</p> <p>Chez la femme gauchère par ex. (j'ai été une mère stupide, à cause de mon inattention mon enfant a été accidenté).</p>	<p>HH situé en fonction des différentes teneurs de conflits et des différentes manifestations organiques, dans l'ensemble de la substance blanche, à gauche.</p>	<p>Phase ca : ostéolyse localisée selon le type particulier de dévalorisation de soi (CDS). (cf. page 92) Atrophie osseuse = trous de décalcification dans l'os (ostéoporose).</p> <p>Chute du nombre des cellules sanguines rouges et blanches = anémie et leucopénie avec rétrécissement simultané des vaisseaux sanguins périphériques et des valeurs inférieures à : Hg 8%, éry 3,0 mill, HK 30%</p> <p>Absence de douleurs dans cette phase, rares fractures spontanées, car le périoste sert de bandage.</p>	<p>Phase pcl :</p> <ol style="list-style-type: none"> 1. Œdème de l'os avec extension du périoste, d'où risque important de fracture spontanée pathologique. 2. Vives douleurs causées par l'extension du périoste sensible. 3. Recalcification des ostéolyses. <p>Dans le cas où le périoste a été rompu après un coup ou une ponction par ex, le cal s'évacue et cela est appelé à tort ostéosarcome.</p> <ol style="list-style-type: none"> 4. Leucémie : majoration effective de toutes les cellules sanguines, surtout les leucocytes au début (leucose). 5. En cas d'ostéolyses para articulaires : rhumatisme articulaire pendant la phase de régénération. 6. Dès le début de la phase de régénération (conflictolyse - CL) pénétration de sérum de la périphérie dans le système vasculaire par élargissement des vaisseaux lors de la vagotonie. De ce fait, pseudo anémie : anémie par dilution sanguine avec baisse de l'hématocrite. <p>Hg 5%, éry 1,7 millions, leuco 1500, HK 15% ; ensuite, régénération des ostéolyses.</p> <p>A la fin de la phase pcl : polycytémie = augmentation des érythrocytes = érythrocytémie.</p> <p>En présence du Syndrome, augmentation de l'inflammation osseuse.</p> <p>La phase de régénération osseuse + conflit du réfugié actif s'appelle la goutte (élévation du taux d'urée dans le sérum sanguin = urémie). Le Syndrome complique la régénération et le retour à la normale dans l'ensemble du système osseux (douleurs par augmentation de la tension du périoste).</p> <p>Sens biologique : consolidation de l'os qui devient plus fort qu'avant.</p>
--	--	--	---	--

De manière absurde, la médecine d'école désigne les trous dans l'os comme des « métastases osseuses », bien qu'il s'agisse du contraire de la multiplication cellulaire, c'est-à-dire d'atrophie cellulaire. Pour la localisation des ostéolyses, cf. le schéma du squelette.

Les différentes localisations de la conscience de sa propre valeur au niveau du squelette



CDS = (Conflit de dévalorisation de soi)

En général :

Tissu conjonctif = léger CDS

Cartilage = léger CDS

Tendons = léger CDS

Ganglions et vaisseaux lymphatiques = léger CDS

Os = CDS important, localisation selon le schéma

Les ostéolyses sont localisées en fonction de la particularité de la dévalorisation de soi (CDS).

Exemples :

1. Ostéolyses de la calotte : en cas de CDS à coloration intellectuelle (injustice, manque de liberté, insatisfaction, etc.)

Exemple : un tribunal a émis un jugement totalement injuste (**concernant la mère, l'enfant ou le partenaire**).

2. Ostéolyses de l'orbite : par ex. « ton œil a l'air monstrueux ».

3. et 4. Ostéolyses des maxillaires inférieurs et supérieurs : ne pas pouvoir mordre.

5. Ostéolyses des cervicales : CDS à coloration intellectuelle (injustice, manque de liberté, insatisfaction, etc.)

Exemple : un tribunal a émis un jugement totalement injuste (**concernant la mère, l'enfant ou le partenaire**).

6. Ostéolyses du sternum : par ex, patiente qui ressent l'inégalité de la poitrine après l'ablation d'un sein.

7. Ostéolyses des côtes : suite à l'ablation du sein ou modifications du poumon ou du cœur.

8. Ostéolyses des vertèbres dorsales : CDS parce qu'il y a quelque chose d'anormal au niveau du thorax.

9. Ostéolyses des vertèbres lombaires : CDS central touchant la personnalité,
par ex. « l'œuvre de toute une vie (pour la femme ou pour l'enfant) est détruite ».

A gauche :

Chez les droitiers : CDS par rapport à la mère ou l'enfant,

Chez les gauchers : CDS par rapport au partenaire,

A droite :

Chez les droitiers : CDS par rapport au partenaire,

Chez les gauchers : CDS par rapport à la mère ou l'enfant.

10. Ostéolyses du sacrum : CDS à cause d'hémorroïdes rectales, par exemple.

11. Ostéolyses du pubis : CDS sexuel, par ex. « en amour, je ne vaudrais plus rien »,

A gauche :

Chez les droitiers : CDS concernant la mère ou l'enfant, par ex. mari qui se sent incapable d'engendrer,

Chez les gauchers : CDS par rapport au partenaire, par ex. « je suis frigide ».

A droite :

Chez les droitiers : CDS par rapport au partenaire, par ex. mari éjaculateur précoce, ne peut pas satisfaire sa femme car il jouit trop vite.

Chez les gauchers : CDS concernant la mère ou l'enfant, par ex. mari qui se sent incapable d'engendrer.

12. Ostéolyses de l'articulation orbiculaire de l'épaule : CDS général en tant qu'être humain,

A droite :

Chez la gauchère : CDS mère/enfant, « j'ai été une mère stupide, je n'ai pas fait attention. C'est pourquoi mon enfant a eu un accident »,

Chez le gaucher : CDS père/enfant, « j'ai été un père stupide, je n'ai pas fait attention. C'est pourquoi mon enfant a eu un accident ».

Chez la droitière et le droitier : CDS par rapport au partenaire, « j'ai été un mauvais mari, c'est pourquoi ma femme est partie ».

A gauche :

Chez les gauchers : CDS par rapport au partenaire, « j'ai ridiculisé mon mari, je ne peux pas me le pardonner ».

Chez la droitière : CDS mère/enfant.

Chez les droitiers : CDS père/enfant « j'ai toujours préféré cet enfant et désavantagé l'autre. Ses reproches sont justifiés ».

13. Ostéolyses de l'articulation du coude : CDS à cause de l'incapacité à pouvoir tenir une personne dans ses bras.

14 et 15. Ostéolyses de la main : CDS en raison de la maladresse manuelle,

« Ça ne m'était jamais arrivé auparavant d'être aussi maladroit et de me couper avec le couteau ».

Main gauche :

Chez les droitiers : CDS par rapport à la mère ou l'enfant,

Chez les gauchers : CDS par rapport au partenaire,

Main droite :

Chez les droitiers : CDS par rapport au partenaire,

Chez les gauchers : CDS par rapport à la mère ou l'enfant.

16. Ostéolyses de l'ilion : patiente croyant qu'elle ne pourra pas porter un enfant à cause d'un bassin trop étroit.

17. Ostéolyses du col du fémur : CDS de ne pas pouvoir supporter quelque chose.

Chez les droitiers :

Col du fémur droit : « je n'y arriverai pas » par rapport au partenaire,

Col du fémur gauche : « mon enfant est ma croix. Je ne peux plus supporter mon enfant ».

Chez les gauchers :

Col du fémur droit : « je n'arriverai pas à empêcher mon enfant de redoubler ».

Col du fémur gauche : « je n'arriverai pas à me réconcilier avec mon mari, il m'a fait trop de mal ».

18. Ostéolyses de l'ischion : CDS de ne pas pouvoir « posséder ».

Ischion gauche :

Chez les gauchers : par rapport au partenaire « je ne peux rien donner à mon partenaire, parce que je n'ai plus rien ».

Chez les droitiers : par rapport à l'enfant ou à la mère « je ne peux rien donner à mon enfant, parce que je n'ai plus rien ».

Ischion droit :

Chez les gauchers : par rapport à l'enfant ou à la mère « je ne peux rien donner à mon enfant, parce que je n'ai plus rien ».

Chez les droitiers : par rapport au partenaire « je ne peux rien donner à mon partenaire, parce que je n'ai plus rien ».

19. Ostéolyses de la région du genou (des deux côtés) : CDS dans le domaine sportif,

Par ex. « si j'avais été plus rapide, j'aurais pu gagner le tournoi de tennis ».

A gauche :

Chez les droitiers : CDS par rapport à la mère ou l'enfant,

Chez les gauchers : CDS par rapport au partenaire.

A droite :

Chez les droitiers : CDS par rapport au partenaire,

Chez les gauchers : CDS par rapport à la mère ou l'enfant.

20. Ostéolyses de la cheville : CDS de ne pas pouvoir courir, danser, se maintenir en équilibre,

« Je ne pourrai pas aller au bal puisque je me suis foulé la cheville ».

A gauche :

Chez les droitiers : CDS par rapport à la mère ou l'enfant,

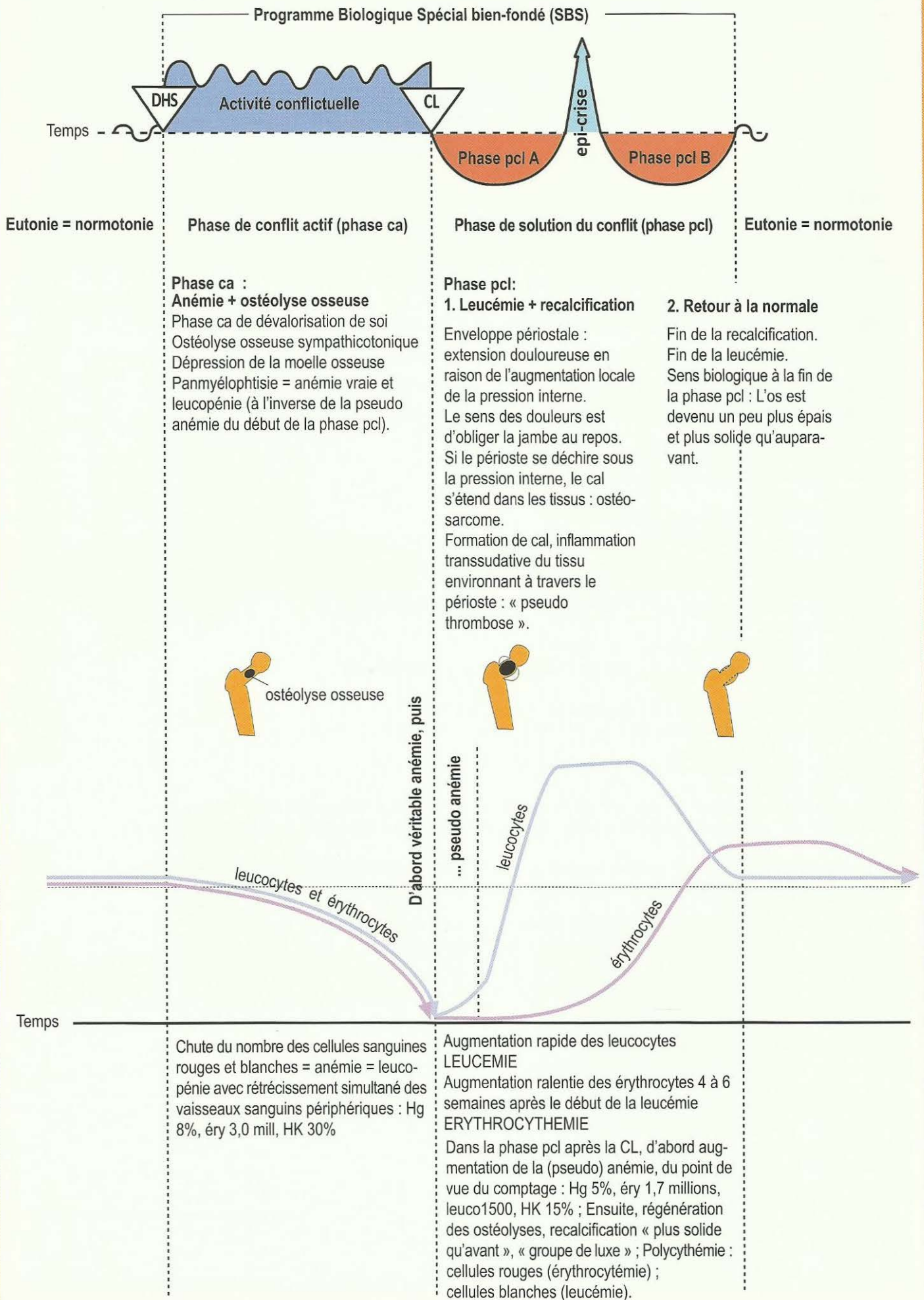
Chez les gauchers : CDS par rapport au partenaire.

A droite :

Chez les droitiers : CDS par rapport au partenaire,

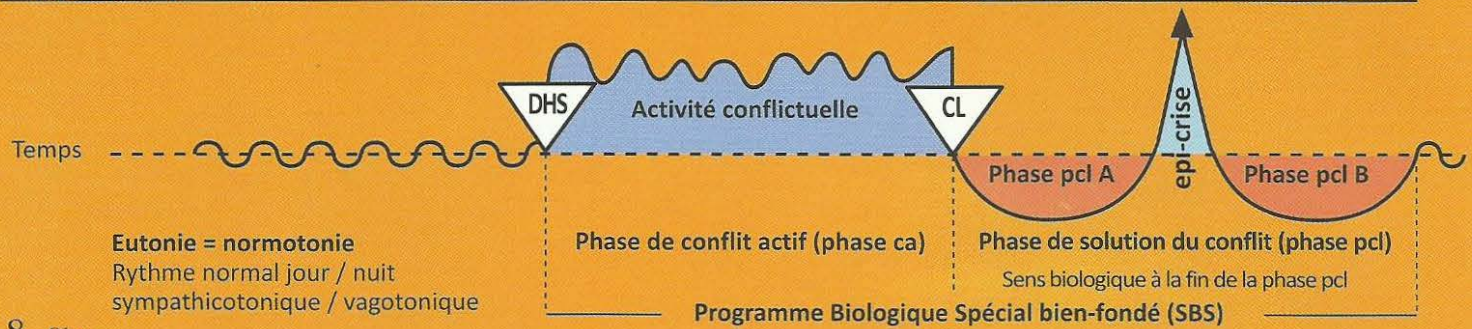
Chez les gauchers : CDS par rapport à la mère ou l'enfant.

« Je n'y arriverai pas », leucémie dans la phase de régénération.



Ob Hémisphère cérébral gauche = feuillet embryonnaire moyen = Substance blanche mésodermique

SBS Manifestation organique	Teneur du conflit biologique	Foyer de Hamer = HH	Phase de conflit actif = Phase ca sympathicotonie permanente Nécrose	phase post conflictolytique (phase pcl) vagotonie permanente sauf Epi-crise. Régénération des nécroses (plus de tissu qu'avant)
-----------------------------------	---------------------------------	---------------------------	--	---



8 Ob g

SBS de la dentine , côté droit. (Cf. le tableau des dents de la GNM).	Conflit de dévalorisation de soi, de ne pas pouvoir mordre. Par ex : teckel qui se fait toujours mordre par le chien de berger du voisin, ou garçon plus faible et plus tendre qui se fait toujours battre et humilier par des plus forts à l'école.	HH situé en position frontale dans la substance blanche, à gauche.	Phase ca : trous dans la dentine, c'est-à-dire à l'intérieur de la dent, qui ne sont généralement visibles que sur la radiographie de la dent.	Phase pcl : recalcification par formation d'un cal, l'ancien trou devient plus compact qu'avant. Il est tragique que le trou de la dentine ne commence à faire mal que lorsque s'amorce la phase de réparation. Le dentiste passe alors la roulette et tombe sur le trou, dévitalise ou arrache la dent, alors que s'il ne faisait rien, la dent guérirait tout en faisant mal pendant quelque temps. En présence du Syndrome, inflammation plus importante. Sens biologique : renforcement de la dentine.
--	--	--	---	---

9 Ob g

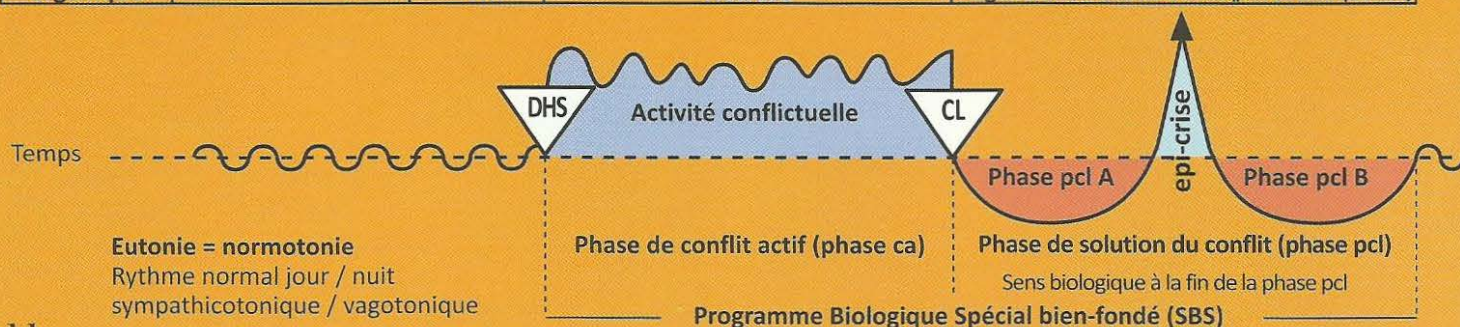
SBS des ganglions lymphatiques , partie droite du corps.	Conflit de légère dévalorisation de soi affectant les ganglions correspondant à la partie du squelette concernée. Le ganglion lymphatique relève d'un os spécifique. Le CDS est juste un peu moins fort qu'il ne le serait si l'os correspondant était atteint.	HH situé au même endroit que la partie du squelette correspondante (os), dans toute la substance blanche, à gauche.	Phase ca : les ganglions lymphatiques subissent le même processus que les os, à savoir, des « trous » ou nécroses. Au microscope, un tel ganglion non agrandi ressemble aux trous dans un «fromage de Gruyère ».	Phase pcl : bon signe, gonflement des ganglions lymphatiques, comblement des nécroses. C'est pourquoi un tel ganglion fait des mitoses cellulaires, contrairement à un ganglion qui, se trouvant dans l'aire d'écoulement d'un abcès, et donc gonflé par surcharge, ne fait pas de mitoses et passe pour bénin. Ce que l'on appelle Morbus Hodgkin = ganglions lymphatiques enflés et comblés à nouveau par mitose cellulaire dans la phase de régénération et retour à la normale. Sens biologique : renforcement du ganglion lymphatique qui devient plus gros qu'avant (du point de vue biologique, un gros ganglion lymphatique vaut mieux qu'un petit).
---	---	---	---	--

10 Ob g

SBS de la corticosurrénale , côté droit. (surrénale = ganglion lymphatique spécial).	Conflit d'avoir été mis hors jeu, d'avoir pris la mauvaise voie ou d'avoir « misé sur le mauvais cheval ».	HH situé dans l'aire de transition du mésencéphale à la substance blanche occipitale, à gauche.	Phase ca : nécrose de la corticosurrénale. Diminution de la sécrétion de cortisol occasionnant une « fatigue par stress ». L'organisme se voit contraint de ralentir sur la mauvaise voie. C'est ce que l'on appelle Morbus Addison .	Phase pcl : régénération des nécroses et kystes des surrénales pouvant atteindre la grosseur d'un poing, rapidement indurés et sécrétant une grande quantité de cortisol (+ aldostérone). Malgré la vagotonie, le taux de cortisol augmente grâce à la collaboration de l'hypophyse pour remettre l'organisme sur les rails, (hirsutisme), et c'est ce qu'on appelle le syndrome de Cushing. Sens biologique : augmentation de la production de cortisol.
---	--	---	---	--

Ob Hémisphère cérébral gauche = feuillet embryonnaire moyen = Substance blanche mésodermique

SBS Manifestation organique	Teneur du conflit biologique	Foyer de Hamer = HH	Phase de conflit actif = Phase ca sympathicotomie permanente Nécrose	phase post conflictolytique (phase pcl) vagotonie permanente sauf Epi-crise. Régénération des nécroses (plus de tissu qu'avant)
-----------------------------------	---------------------------------	---------------------------	--	---



11 Ob g

SBS des vaisseaux artériels, (tunique interne, intima), moitié droite du corps.	Conflit de dévalorisation de soi, handicap spécial correspondant à la localisation.	HH situé à l'endroit correspondant précisément au conflit de dévalorisation dans la substance blanche à gauche.	Phase ca : nécrose de la paroi artérielle, en particulier de la tunique interne (musculature lisse, probablement innervée par le même côté gauche du tronc cérébral). S'il y a en même temps un SBS de la musculature lisse, elle s'épaissit et évite une perforation de la paroi artérielle.	Phase pcl : apparition de ce que l'on appelle la plaque athéro sclérotique, en réparation de la nécrose de la paroi artérielle par un composé de lipides et de calcaire. Nous appelons ce processus athéro ou artériosclérose, l'idée que l'on se faisait jusqu'ici de leur apparition était donc fausse. Sens biologique : renforcement des vaisseaux artériels, plus particulièrement de la tunique interne.
--	---	---	--	---

Exception : La tunique interne (intima) des artères coronaires ainsi que la crosse aortique et la carotide (tiers inférieur) sont des dérivés de l'arc branchial. La tunique interne (intima) est constituée d'épithélium pavimenteux extrêmement sensible (cf. tableau rouge).

12 Ob g

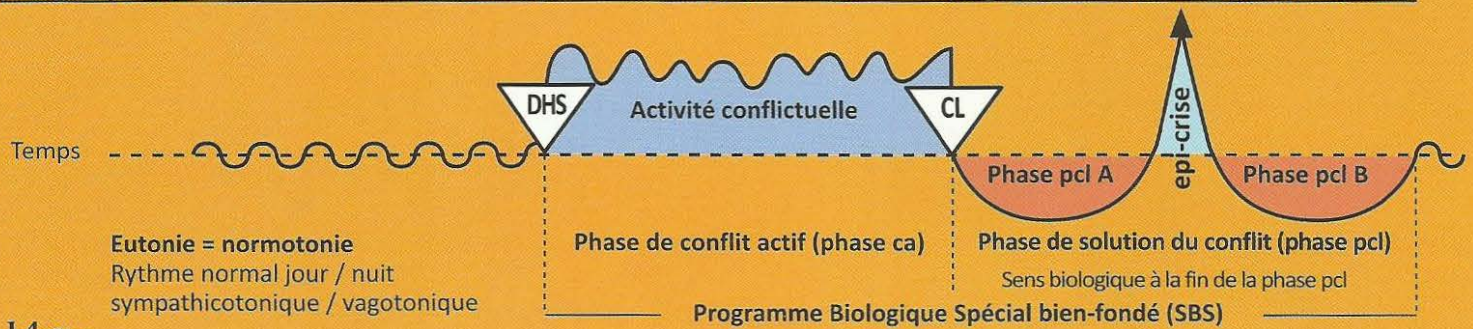
SBS des vaisseaux veineux, (tunique interne, intima), côté droit du corps.	Conflit de dévalorisation de soi particulière, par ex. pour les veines des jambes : conflit de « traîner son boulet ». Une grossesse non désirée chez une femme fait ressentir l'enfant comme un boulet, réduisant brusquement sa marge de liberté.	HH situé dans la substance blanche, à gauche, près de l'endroit où la partie du squelette osseux a également son relais.	Phase ca : nécrose des veines. Par ex. veines des jambes : « spasmes » des veines appelés « varices ». Lorsqu'il s'agit du premier conflit de ce type, on ne voit encore rien. Ce n'est qu'à la récurrence que la varice fait de nouveau des « spasmes » (probablement avec la participation des muscles veineux).	Phase pcl : les veines ulcérées deviennent ce que l'on appelle des varices, c'est-à-dire qu'elles grossissent. L'inflammation environnante est souvent prise à tort pour une thrombophlébite. En réalité, c'est la phase de régénération de la paroi veineuse endommagée. La grosse varice en est le résultat. En présence du Syndrome, augmentation de la l'inflammation. Sens biologique : renforcement de la paroi des vaisseaux veineux, plus particulièrement de la tunique interne.
---	---	--	---	--

13 Ob g

SBS des vaisseaux lymphatiques, moitié droite du corps.	Conflit de dévalorisation de soi. Handicap particulier dépendant de la localisation de la partie du squelette correspondant précisément au conflit de dévalorisation.	HH situé dans la substance blanche correspondant au conflit de dévalorisation, à gauche.	Phase ca : nécrose de la paroi des vaisseaux lymphatiques.	Phase pcl : régénération et élargissement des vaisseaux lymphatiques, difficulté d'écoulement de la lymphe. Augmentation de l'inflammation en présence du Syndrome. Sens biologique : renforcement des vaisseaux lymphatiques.
--	---	--	---	---

Ob Hémisphère cérébral gauche = feuillet embryonnaire moyen = Substance blanche mésodermique

SBS Manifestation organique	Teneur du conflit biologique	Foyer de Hamer = HH	Phase de conflit actif = Phase ca sympathicotonie permanente Nécrose	phase post conflictolytique (phase pcl) vagotonie permanente sauf Epi-crise. Régénération des nécroses (plus de tissu qu'avant)
-----------------------------------	---------------------------------	---------------------------	--	---



14 Ob g

SBS de l'ovaire (interstitiel), côté droit.	Conflit de perte (enfant, époux, parents, amis, animal) par suite de décès ou départ.	HH situé dans la substance blanche de la base occipitale du cerveau, à gauche, à proximité immédiate du mésencéphale.	Phase ca : normalement on ne remarque pas les nécroses, à moins qu'un ovaire rétréci ne tombe, par hasard, sous le microscope d'un histologiste. Les nécroses provoquent une diminution de la production d'œstrogènes et de ce fait, un cycle menstruel irrégulier, anovulatoire, appelé hémorragie de privation ou une aménorrhée. A l'inverse de l'aménorrhée cérébrale indirectement provoquée par les hormones en cas de conflit sexuel au relais du col de l'utérus dans l'hémisphère cérébral gauche, nous pouvons ici, en présence d'un HH dans la substance blanche, parler d'une aménorrhée directement hormonale atrophie des cellules interstitielles productrices d'œstrogènes.	Phase pcl : régénération des nécroses, exactement comme pour les autres organes mésodermiques régis par le cerveau et comme il n'y a pas de capsule de l'ovaire, il se forme des kystes plus ou moins gros, d'abord liquides puis indurés par la suite, c'est-à-dire comblés par du tissu mésodermique producteur d'hormones. Ces kystes ovariens devenant par la suite des kystes indurés mésodermiques producteurs d'œstrogènes, étaient jusqu'à présent faussement appelés « cancer de l'ovaire » et même « cancer de l'ovaire à croissance rapide », car les cellules mésodermiques productrices d'œstrogènes s'étaient multipliées dans le kyste, liquide dans un premier temps. Sens biologique : Augmentation de la production d'œstrogènes = apparence beaucoup plus jeune, meilleure ovulation, la femme est plus rapidement enceinte. Le sens biologique est atteint à la fin de la phase pcl.
---	---	---	---	--

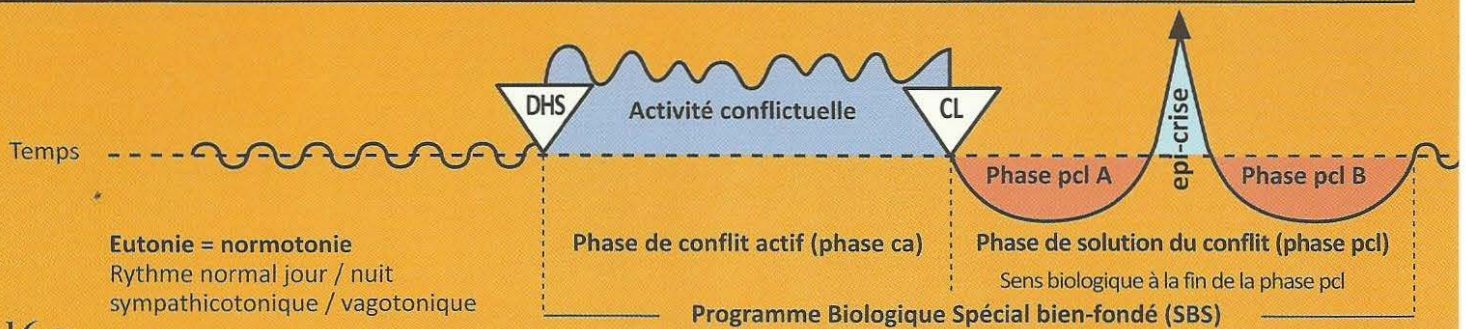
Au début de la phase de régénération ce kyste ovarien s'étend aux organes voisins, appelé « croissance invasive ». En réalité, cela est dû au fait que les gros kystes trouvent leur approvisionnement en sang dans l'entourage immédiat. Dès que son propre système sanguin (artères et veines ovariennes) est assuré, les adhérences se détachent d'elles-mêmes. Le kyste forme une capsule dure et ferme, chirurgicalement facile à enlever s'il provoque une gêne mécanique importante. Il est particulièrement intéressant de constater l'apparition de ce que l'on appelle l'endométriose qui produit toujours des œstrogènes. Elle résulte de l'éclatement d'un kyste ovarien qui libère les parties compactes qui s'étaient déjà développées dans la cavité abdominale. Elles continuent à se développer, de la même manière que nous nous représentions autrefois les « métastases ». Elles forment alors de nouveaux petits kystes ovariens en raison de la durée de leur programme interne de division cellulaire de 9 mois et produisent des œstrogènes. L'éclatement des kystes ovariens se produit souvent en présence du Syndrome.

15 Ob g

SBS du testicule (interstitiel), côté droit.	Conflit de perte d'une personne (ou d'un animal) qui meurt ou qui s'en va.	HH situé dans la substance blanche, à gauche, région occipitale basale, à proximité immédiate de l'aire de transition vers le mésencéphale.	Phase ca : nécrose du tissu interstitiel du testicule entraînant la baisse du taux de testostérone et passant le plus souvent inaperçu.	Phase pcl : régénération de la nécrose. Inflammation du testicule identique à celle de l'ovaire chez la femme. Induration du kyste testiculaire. A l'inverse, on trouve l'hydrocèle qui est souvent déterminé par le péritoine abdominal dans le cas d'une ascite avec un canal inguinal ouvert, ou par le péritoine testiculaire lui-même (s'il y a eu attaque contre le testicule) Sens biologique : Augmentation de la virilité.
--	--	---	--	--

Ob Hémisphère cérébral gauche = feuillet embryonnaire moyen = Substance blanche mésodermique

SBS Manifestation organique	Teneur du conflit biologique	Foyer de Hamer = HH	Phase de conflit actif = Phase ca sympathicotonie permanente Nécrose	phase post conflictolytique (phase pcl) vagotonie permanente sauf Epi-crise. Régénération des nécroses (plus de tissu qu'avant)
-----------------------------------	---------------------------------	---------------------------	--	---



16 Ob g

SBS du parenchyme rénal, rein gauche Exception : non croisé du cerveau à l'organe.	Conflit en rapport avec l'eau ou un liquide. Par ex. personne qui a failli se noyer, rupture de canalisation, logement totalement inondé	HH situé dans l'aire de transition du mésencéphale vers la substance blanche occipitale, à gauche.	Phase ca : apparition d'une ou plusieurs nécroses délimitées du parenchyme dans la phase ca + hypertension compensatrice (pour assurer la production d'urine).	Phase pcl : régénération de la nécrose. Kyste(s) rénal (aux) (Wilms), d'abord liquide, induré par la suite (néphroblastome), consécutif à la première nécrose et qui (au bout de 9 mois) ne reste fixé au rein que par un isthme (étroit) à proximité de ce qui était un trou à l'origine. Tous les vaisseaux (artères, veines, uretères primitifs) aboutissent dans ce trou. L'urine produite par le néphroblastome est dirigée dans l'ancienne nécrose (trou) et doit ensuite passer dans les tubes collecteurs. Normalisation de la pression sanguine élevée (hypertonie). En présence du Syndrome : gros kyste rénal plein de liquide qui, s'il n'éclate pas dès le début, ne sera que partiellement induré par la suite. Sens biologique : augmentation de la capacité d'excrétion de l'urine.
Elévation de la tension = hypertension (hypertonie)	L'élévation de la tension est un effet secondaire de l'apparition de nécrose dans le parenchyme. Paradoxalement, en effet, la tension se normalise immédiatement en cas d'ablation du rein (bien qu'il ne reste plus que la moitié de l'ensemble du parenchyme, un reste de rein). Ce n'est qu'après quelque temps, lorsque la nécrose se forme dans le rein restant, en raison de la poursuite du conflit, que la tension s'élève à nouveau de façon progressive. Le parenchyme rénal ne réagit pas de manière croisée du cerveau vers l'organe et ne dépend pas de la latéralité, dans ce cas il réagit comme le tronc cérébral. Mais il peut aussi réagir comme tous les autres organes du « groupe de luxe » sous la dépendance de la substance blanche.			

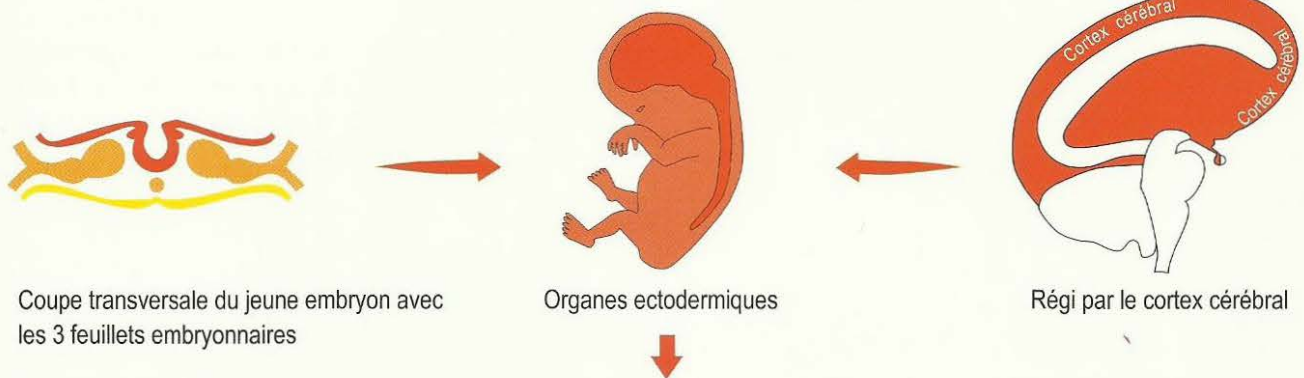
E C T O D E R M E

Feuillet embryonnaire externe

ECTODERME

Feuillet embryonnaire externe

Corrélation croisée Cortex cérébral-organe (Latéralité déterminante)



l'épithélium pavimenteux du gosier et de ses dérivés.

Evolution de la sensibilité dans le SBS suivant le «schéma de l'épithélium pavimenteux du gosier» (« SS Schema ») :

Phase ca : ulcération, hyperesthésie, douleurs. Au périoste : rhumatisme.

Phase pcl : avant la crise et après la crise épileptoïde : inflammation, régénération par comblement des ulcérations, chaleur, saignement, diminution partielle ou totale de la sensibilité.

Crise épileptoïde : à nouveau hyperesthésie + fortes douleurs (cf. infarctus des coronaires, ulcère d'estomac !) et absence. Pour le périoste fortes douleurs rhumatismales piquantes et coulantes avec absence.

Epithélium pavimenteux : De la bouche, de la langue, du palais, de la gorge, et des canaux excréteurs des glandes salivaires, des 2/3 supérieurs de l'œsophage, de l'estomac : petite courbure + pylore + bulbe duodénal, des canaux biliaires : le cholédoque (grande voie biliaire) + vésicule biliaire + voies biliaires intra hépatiques, des canaux pancréatiques, arcs branchiaux et dérivés des arcs branchiaux : les artères coronaires, les veines coronaires, la crosse aortique, l'artère carotide, des canaux branchiaux, des canaux excréteurs de la thyroïde, du plancher de la bouche, des lèvres, de l'ivoire dentaire, des sinus para nasaux.

Îlots alpha de Langerhans (hypoglycémie) et des îlots bêta de Langerhans (diabète), des sinus paranasaux et de la «fenêtre télépathique» (fenêtre de l'âme)

Réseau des nerfs sensibles du périoste (qui était autrefois pourvu d'épithélium pavimenteux) : phase ca du réseau nerveux du périoste : douleurs fulgurantes, coulantes que nous appelons rhumatismes. Fortes douleurs également au cours de la crise épileptoïde. Insensibilité dans le reste de la phase pcl.

La peau externe (épithélium pavimenteux) et de ses dérivés.

Evolution de la sensibilité dans le SBS suivant le «schéma de la peau externe» (« ÄH Schema ») :

Phase ca : ulcérations avec absence de sensibilité (hypo sensibilité) de la peau ou de l'épithélium pavimenteux

Phase pcl : avant et après la crise épileptoïde, inflammation dans la phase de réparation, régénération par comblement des ulcérations, chaleur, rougeur, démangeaisons (prurit), douleurs et hyperesthésie.

Crise épileptoïde : hyposensibilité de courte durée + absence

Epithélium pavimenteux : de l'épiderme + face interne de l'épiderme avec pigments, cheveux, des canaux galactophores du sein féminin (crête mammaire), du nez, des bronches, du larynx, du col et de l'orifice de l'utérus, de la vésicule séminale, du bassin rénal + des uretères de la vessie, de l'urètre, du rectum, du vagin.

La rétine et le corps vitré (mésodermique en partie). Le cortex visuel occipital n'appartient ni au « schéma de l'épithélium pavimenteux du gosier » ni à celui de la « peau externe », mais bien au cortex cérébral (ectodermique).

Formation histologique : Il est préférable de diviser les programmes biologiques spéciaux bien-fondés (SBS) dépendants du cerveau en deux catégories :

- a) SBS d'atrophie cellulaire avec ulcérations de l'épithélium pavimenteux en phase ca (conflit actif), réparation des ulcérations avec régénération cicatricielle en phase de solution.
- b) SBS avec altération (ou diminution) fonctionnelle des organes biologiquement bien-fondée en phase ca (par ex. paralysie motrice, diabète, etc.).
Récupération de la fonction organique (ou réparation partielle) en phase de solution (pcl).

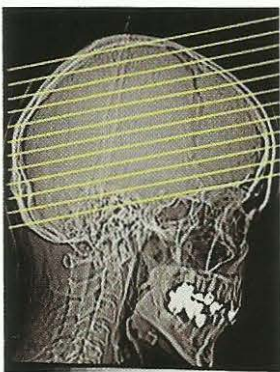
Le cortex cérébral, la partie la plus récente de notre cerveau, utilise probablement des combinaisons de protéines minuscules (autrefois connu sous le nom hypothétique de virus) pour suppléer au manque de tissu dans la phase de solution (phase pcl) ou de réparation par exemple : bronches, peau. L'évidence de virus est très controversée et personne n'a jamais été en mesure d'apporter la preuve de leur existence.

Ce que l'on appelle virus :

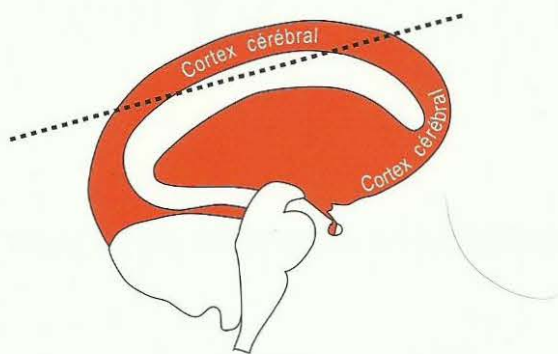
Il n'y a pas longtemps que nous savons qu'ils n'existent pas. Les soi-disant virus sont un postulat qui date de 150 ans, à cette époque on ne disposait que de très mauvais microscopes. On n'a jamais vu un virus, ni aucune multiplication. Même l'hypothèse que les virus, jamais observés, provoquent une « maladie » est fausse. A la rigueur, ils pourraient apporter une aide lors de la réparation, mais ceci n'a jamais été vérifié à ce jour. Les soi-disant virus n'étaient rien d'autre que des anticorps, prévus par notre cerveau comme rail d'accompagnement lors d'un DHS, qui, au niveau organique, deviennent visibles et mesurables, en tant qu'anticorps, seulement à partir de la phase pcl.

C'est ce qui se passe dans le cas du « SIDA, maladie qui n'existe pas ». Lors du traumatisme lié au smegma, c'est le rail du smegma qui se met en place lors du DHS. Mais c'est seulement dans la phase pcl que les anticorps peuvent être mesurés lors du test du SIDA.

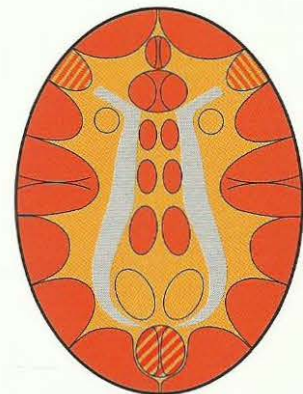
Ces prétendus virus qui rendaient malades n'étaient qu'une gigantesque tromperie ! (Voir également à ce sujet « Le fondement d'une Médecine Nouvelle »/1987 et « Le SIDA, maladie qui n'existe pas »).



Scanner standard du cerveau
parallèle à la base du crâne



Coupe standard de scanner
parallèle à la base du crâne



Coupe transversale du cerveau,
comme sur le schéma de gauche,
parallèle à la base du crâne

ECTODERME

Feuillet embryonnaire externe

CORTEX CÉRÉBRAL

Corrélation croisée cortex cérébral-organe (Latéralité déterminante)

FOYERS DE HAMER au Cortex Cérébral

Ra

SBS d'atrophie cellulaire avec ulcérations de l'épithélium pavimenteux en phase ca

Conflits de territoire

Conflits de séparation

Phase ca : ulcérations de l'épithélium (tissu en moins)

CL (conflictolyse) : arrêt de l'ulcération

Phase pcl : régénération des ulcérations sans microbes

Sens biologique : dans la phase active du conflit

Rb

SBS avec altération fonctionnelle en phase ca

Phase ca : altération fonctionnelle

CL (conflictolyse) : arrêt de l'altération fonctionnelle

Phase pcl : retour complet ou partiel à la fonction normale

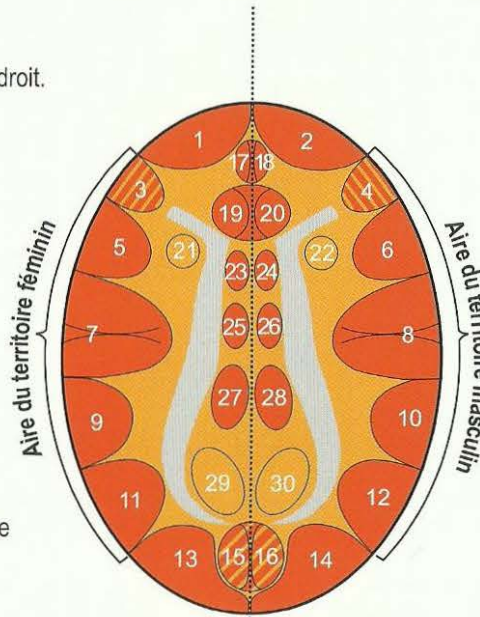
Sens biologique : dans la phase active du conflit

Corrélation croisée cortex cérébral-organe

Pour chacun des deux hémisphères, nous distinguons les aires corticales frontale (à l'avant), occipitale (à l'arrière), crânienne (au-dessus), basale (au-dessous), latérale (sur les côtés) et inter-hémisphérique (au centre). Ce que nous appelons « aires du territoire » droite et gauche ont une importance particulière.

Hémisphère cortical gauche moitié droite du corps

- 1 Canaux excréteurs de la thyroïde droite et canaux de l'arc branchial droit.
- 3 Musculature du larynx + centre moteur de la parole
- 5 Épithélium pavimenteux du larynx
- 7 Relais de l'épithélium pavimenteux du col et de l'orifice de l'utérus ; relais de l'épithélium pavimenteux de la vésicule séminale ; relais de l'épithélium pavimenteux de la tunique interne des veines coronaires + du centre du rythme péri insulaire complexe pour le rythme ventriculaire rapide (tachycardie ventriculaire)
- 9 Epithélium pavimenteux du rectum
- 11 Epithélium pavimenteux droit de la vessie + épithélium pavimenteux de transition du bassin et de l'uretère droits
- 13 Cortex visuel, les deux moitiés gauches de la rétine regardent à droite
- 15 Les deux hémisphères vitrés gauches (qui regardent vers la droite)
- 17 Email des dents droit
- 19 Ilots alpha de Langerhans (glucagon)
- 21 Relais trophique (nutrition) de la portion de la musculature striée du myocarde gauche (mésoderme, qui contrôle la substance blanche), tube cardiaque archaïque droit, du point de vue phylogénétique (cf. schéma de la substance blanche mésodermique). Le relais de l'innervation motrice se trouve au sommet, à gauche de l'aire corticale motrice somatique.
- 23 Aire motrice pour la jambe et le pied droits
- 25 Aire sensorielle pour la jambe et le pied droits
- 27 Aire post sensorielle = zone du périoste. Conflit de séparation brutale dans la sensibilité du périoste pour la jambe et le pied droits.
- 29 Testicule droit, ovaire droit, croisés du cerveau à l'organe ; parenchyme rénal gauche en position caudale à 2 cm (plus bas), non croisé du cerveau à l'organe (cf. schéma de la substance blanche du cerveau mésodermique)



Hémisphère cortical droit moitié gauche du corps

- 2 Canaux de l'arc branchial gauche et thyroïde gauche
- 4 Musculature des bronches
- 6 Epithélium pavimenteux des bronches
- 8 Relais de la tunique interne à épithélium pavimenteux des artères coronaires et du centre péri insulaire complexe pour le rythme ventriculaire lent (bradycardie ventriculaire)
- 10 Epithélium pavimenteux de l'estomac, des canaux biliaires et pancréatiques
- 12 Epithélium pavimenteux gauche de la vessie + épithélium pavimenteux de transition du bassin et de l'uretère gauches
- 14 Cortex visuel, les deux moitiés droites de la rétine regardent à gauche
- 16 Les deux hémisphères vitrés droits (qui regardent vers la gauche)
- 18 Email des dents gauche
- 20 Ilots bêta de Langerhans (insuline)
- 22 Relais trophique (nutrition) de la portion de la musculature striée du myocarde droit (mésoderme qui contrôle la substance blanche), tube cardiaque archaïque gauche, du point de vue phylogénétique (cf. schéma de la substance blanche mésodermique). Le relais de l'innervation motrice se trouve au sommet, à droite de l'aire corticale motrice somatique.
- 24 Aire motrice pour la jambe et le pied gauches
- 26 Aire sensorielle pour la jambe et le pied gauches
- 28 Aire post sensorielle = zone du périoste. Conflit de séparation brutale dans la sensibilité du périoste pour la jambe et le pied gauches
- 30 Testicule gauche, ovaire gauche, croisés du cerveau à l'organe ; parenchyme rénal droit en position caudale à 2 cm (plus bas), non croisé du cerveau à l'organe (cf. schéma de la substance blanche du cerveau mésodermique)

Cortex cérébral

Le cortex cérébral des deux hémisphères du cerveau est la partie la plus récente de notre cerveau, mais c'est la plus différenciée. Tous les processus sociaux un peu compliqués à l'intérieur d'un clan, d'un troupeau ou d'une famille y sont programmés.

Depuis la découverte de la Médecine Nouvelle Germanique, nous arrivons à comprendre, en général, la plupart de ces relations. Ce faisant, nous constatons, à notre étonnement que, même l'activité conflictuelle fait partie du système, et ceci jusqu'à la fin de l'existence. En fait, mère nature a non seulement organisé les programmes biologiques spéciaux bien-fondés comme des perturbations du déroulement biologique normal, mais elle utilise, en partie, ces programmes archaïques de l'ectoderme comme des parties nécessaires d'un programme social supérieur. C'est ainsi que la castration dans le territoire est une partie indispensable du programme de la meute, de telle manière qu'il n'y ait que des seconds loups castrés dans le territoire à vie, en dehors du chef et éventuellement d'un loup en constellation (remplaçant facultatif du chef). Toutefois le programme est tellement intelligent que les seconds loups sont capables de se reproduire en cas de besoin. Ceci veut seulement dire que les « perturbations » archaïques, qui étaient déjà des programmes biologiques spéciaux bien-fondés auparavant, sont devenues en partie, maintenant, des programmes généraux indispensables pour le troupeau ou la meute.

Latéralité

En ce qui concerne les SBS de l'aire corticale du territoire, mère nature s'est octroyé une exception au système, dont le déroulement dans le détail est tout à fait strict (cf. règles de la balance). Ceci est valable également pour les SBS liés au diabète et pour les SBS de peurs frontales (et de perte de connaissance). Il est aussi un tribut à la sexualité qui joue un grand rôle dans le cortex cérébral et un grand rôle pour la différence entre masculin et féminin, autant corticale que hormonale (ovaires et testicules). La découverte de ces rapports, surtout en relation avec la latéralisation à gauche ou à droite, m'a coûté de nombreuses années de réflexion et de recherche.

La chose est à la fois simple et compliquée : bien que ces conflits et SBS de l'aire du territoire soient tous sensoriels et appartiennent donc aux champs sensoriels corticaux, ils suivent la situation hormonale et peuvent sauter d'un côté à l'autre lors d'une modification hormonale (cf. chapitre des règles de la balance). C'est-à-dire que la disposition entre la psyché et le cerveau dépend bien de la latéralité et de la situation hormonale en cours, mais pas de la relation mère/enfant ou partenaire, comme les autres conflits ou SBS sensoriels.

Si une femme gauchère subit un conflit d'identité, le HH s'inscrira dans l'hémisphère temporal droit du cerveau et se manifestera au niveau organique par un ulcère de l'estomac ou des voies biliaires. En revanche, si elle subit ensuite un autre conflit d'identité dans une nouvelle affaire, elle ne pourra plus réagir dans l'hémisphère cortical droit, elle subira ce deuxième conflit d'identité dans l'hémisphère temporal gauche. Au niveau organique, on aura des ulcères du rectum qui deviendront des hémorroïdes en phase pcl si ces ulcères se trouvent à proximité de l'anus. Tant que les deux conflits (à droite et à gauche dans le cortex) sont actifs, la patiente se trouve en constellation schizophrénique. La question du ressenti du conflit (masculin ou féminin) et de l'endroit du cerveau qui sera touché, ne dépend pas seulement de la situation hormonale en cours (post ménopause, grossesse, pilule anticonceptionnelle, nécrose de l'ovaire, etc.), mais également de la latéralisation du patient. De même, les conflits peuvent se modifier ou être dépossédés de leurs contenus, lorsque les conditions préalables se sont modifiées (constellation conflictuelle en cours, situation hormonale, etc.) Ils peuvent alors « sauter », c'est-à-dire qu'un ulcère du rectum peut être remplacé par un ulcère de l'estomac et inversement.

Homosexualité

Notions fondamentales au sujet de l'homosexualité :

Dans une meute de loups il y a un chef. Tous les autres loups mâles sont homosexuels, c'est-à-dire dominés par le chef, même ceux qui sont en constellation.

Mais en dehors de ceux qui sont dominés par le chef ou par le père, il y a également des loups qui ont été dominés par la louve alpha ou par la mère (dits œdipiens).

Cet attachement et cette soumission homosexuels ne sont pas différents de l'amour de tout animal ou être humain pour sa mère. Homosexuel signifie que le loup dominé ne cherchera pas, à l'occasion, à se venger du dominant, mais qu'il l'honorera toute sa vie durant et qu'il « se jetterait au feu » pour lui. C'est également valable pour les êtres humains, même pour l'œdipien. C'est le secret biologique de la capacité de fonctionnement des meutes et de la grande famille des humains.

En cas de baisse ou d'absence presque totale de testostérone due à des conflits de perte actifs, sans conflits de territoire, on parle d'asexualité, tandis que l'on trouve régulièrement des baisses de testostérone en cas de conflit de territoire actif et dans ce cas, on parle d'homosexualité.

« Infarctus du cœur » - artères et veines coronaires

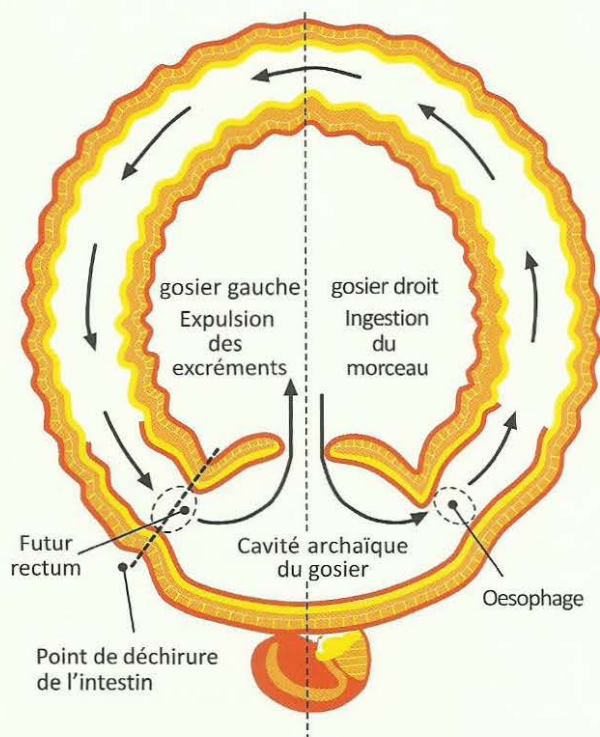
Les crises épileptoïdes/épileptiques suite aux ulcérations des artères et des veines coronaires, ainsi que de la musculature des artères et des veines coronaires, portent une dénomination erronée, car auparavant, on ne les désignait que sous le terme commun d'infarctus du myocarde, ne sachant pas que ces deux choses n'ont rien à voir l'une avec l'autre. Les conflits de territoire (ulcères des coronaires) provoquent certes des "douleurs cardiaques" durant la phase ca (angine de poitrine) et dans la crise épileptoïde de la tunique interne (intima) à épithélium pavimenteux ou dans la crise épileptique de la musculature coronaire striée, par exception, mais dans ce genre d'« infarctus du cœur », il ne se passe pas grand-chose au niveau du cœur lui-même si l'on fait abstraction de l'occlusion sans gravité dans la phase pcl des artères coronariennes ou de leurs branches causée par l'inflammation en phase de régénération.

Ce qui provoque l'infarctus des coronaires, surtout celui qui est mortel, c'est l'atteinte du centre du rythme au cerveau. La mort survient par arythmie, par arrêt du cœur au centre du rythme cardiaque situé à droite au cerveau pour le rythme cardiaque lent concernant les artères coronaires. Elle survient par fibrillation ventriculaire, dépendant du centre du rythme cardiaque situé à gauche au cerveau pour le rythme cardiaque rapide concernant les veines coronaires. Ces deux manifestations se produisent au cours de la crise épileptoïde/épileptique. En même temps les croûtes issues de la phase de régénération des veines coronaires (plaques dues à la phase de régénération) se détachent des veines coronaires, migrent dans les artères pulmonaires (qui entraînent du sang veineux) et provoquent des embolies pulmonaires. En dehors de l'embolie pulmonaire, la mort résulte d'une « mort cérébrale ». Chez le patient mort de ce type d'infarctus du cœur, le pathologiste ne trouve quasiment rien qui aurait pu causer la mort. C'est par nécessité de trouver une explication que les anciens médecins orthodoxes avaient bâti une relation avec ce que l'on appelle le myocarde.

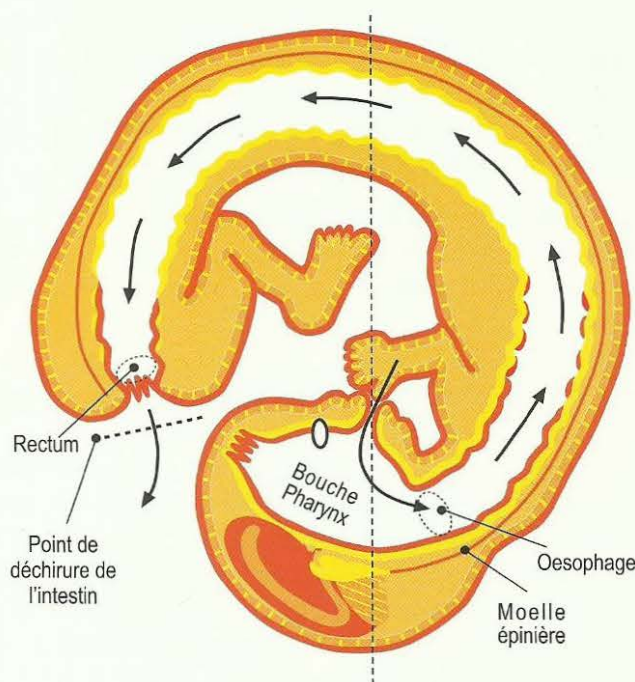
En réalité, l'infarctus du myocarde est la crise épileptique de la musculature striée du ventricule gauche ou droit qui est toujours précédée d'une nécrose musculaire plus ou moins étendue (paralysie partielle du muscle cardiaque).

De même le myocarde n'a rien à voir avec le SBS territorial ou sexuel de la femme, mais avec le conflit de se sentir une situation insupportable par rapport à la mère ou à l'enfant ou au partenaire. Ce qui est remarquable à ce sujet, c'est que le muscle du ventricule (gauche et droit) est innervé par le même côté du cerveau, en raison de la rotation phylogénétique du cœur, autant en ce qui concerne l'innervation de l'action pour le cortex moteur du même côté qu'en ce qui concerne le trophisme (nutrition) issu du relais de la substance blanche du cerveau du même côté.

La grande révolution phylogénétique de l'individu : de la formation annulaire archaïque originelle à la formation embryonnaire tardive (la déchirure de l'anneau dans la partie gauche).



Formation annulaire archaïque originelle



Formation embryonnaire tardive

L'anneau archaïque était essentiellement intestin : le début pour l'entrée du morceau était la partie droite de la cavité, et la fin pour la sortie des excréments était la partie gauche de la même cavité.

La forme annulaire de nos ancêtres génétiques s'est ouverte, devenant la forme embryonnaire actuelle.

La déchirure était à proximité de la partie gauche de la cavité du gosier. À partir de cette déchirure se créa une nouvelle terminaison intestinale (actuel rectum), mais la cavité qui est restée intacte, s'est convertie dans l'actuelle bouche + le pharynx (début du tractus gastro intestinal).

La déchirure de l'anneau s'est passée au moment où l'épithélium pavimenteux, innervé par le cortex cérébral, avait déjà migré dans les deux portions (efférente et afférente) de l'intestin. Les schémas montrent la migration de la peau et de la muqueuse de la cavité du gosier. Par ex. L'épithélium pavimenteux migra de la cavité du gosier jusqu'à la partie efférente du tractus intestinal, C'est ainsi que nous trouvons encore aujourd'hui, à partir de l'anus, jusqu'à 12 cm d'épithélium pavimenteux, chez le futur adulte.)

Ainsi nous observons dans le cortex cérébral que les relais de cette muqueuse à épithélium pavimenteux du rectum, du vagin, du col de l'utérus, de la vessie avec les uretères et la muqueuse du bassinot rénal (dit épithélium de transition), se trouvent exactement à côté des relais des restes de l'arc branchial + dérivés de gosier archaïque (voir groupe en rouge, tableau des nerfs crâniens de la Médecine Nouvelle Germanique).

L'épithélium pavimenteux, qui a migré du gosier vers le tractus intestinal, recouvre la sous muqueuse (muqueuse intestinale profonde) de l'ensemble de la bouche (gosier archaïque), recouvre aussi, en l'absence de muqueuse intestinale profonde, les 2/3 supérieurs de l'œsophage, la petite courbure de l'estomac, le dit bulbe du duodénum, le grand canal biliaire (cholédogue), la vésicule biliaire, les petites voies biliaires du foie, la

papille (embouchure du grand canal biliaire et du canal pancréatique) et le pancréas lui-même. De plus, l'îlot bêta pancréatique et les îlots hépatiques, ainsi que tous les dérivés des arcs branchiaux avec leurs canaux et les voies excrétrices des glandes salivaires de la bouche sont issus de l'épithélium pavimenteux du gosier.

Après la « déchirure de l'anneau », l'innervation sensible épithéliale, ainsi que motrice, de l'ensemble du « système de sortie de l'intestin » (rectum, vagin et col de l'utérus, vessie et voies urinaires dérivées), a dû être reconnectée à travers la moelle épinière. C'est la raison pour laquelle ces parties sont également paralysées dans ce que l'on appelle paralysie par section médullaire.

Summa summarum : dans la bouche actuelle nous avons donc deux innervations sensorielles différentes et deux innervations motrices, issues respectivement du tronc cérébral et du grand cerveau. En même temps, pour chaque côté de la bouche, les innervations de la sous muqueuse (muqueuse intestinale archaïque) et des muscles lisses sont issues du même côté du tronc cérébral. En revanche, de chaque côté, l'innervation de l'épithélium pavimenteux superficiel et de la musculature striée provient chaque fois du côté opposé du grand cerveau. Avec le côté gauche de la bouche, par ex, nous mangeons le morceau de nourriture à l'aide de l'innervation du grand cerveau, c'est-à-dire que nous l'ingérons, alors qu'à vrai dire l'innervation du tronc cérébral est à l'opposé. Du côté droit nous introduisons le morceau de nourriture à l'aide du côté du grand cerveau et du tronc cérébral.

Par conséquent, pour les SBS de la bouche, nous avons des SBS et des conflits biologiques archaïques très variés. En outre, nous devons tenir compte du fait que l'épithélium pavimenteux, de même que la peau externe, présente chaque fois deux possibilités de conflits : vouloir éviter ou amener une séparation, par ex, pour la peau externe, vouloir ingérer un morceau et/ou vouloir s'en débarrasser, recracher un morceau ou un objet indésirable ou inopportun pour la bouche par ex.

Ceci est valable également pour les dents où il faut toujours faire la distinction entre le côté de la mère ou de l'enfant et celui du partenaire (Cf. tableau des dents).

Avec ce tableau, le dentiste a enfin la possibilité de rechercher ensemble avec le patient les conflits biologiques correspondants, ce qui aidera le patient dans le choix d'une thérapie invasive ou conservative pour garder ses dents.

Le SBS concernant la sensibilité de l'épithélium pavimenteux qui a migré depuis la peau externe vers les bronches, le larynx, les canaux galactophores, le nez, le cristallin et la cornée de l'œil, ainsi que dans les voies auditives externes, appartenait au « schéma de la peau externe » à l'origine (phase ca : insensibilité, phase pcl : hyperesthésie et douleurs, crise épileptoïde : insensibilité et absence).

Dans le cas d'un SBS concernant la sensibilité de l'épithélium pavimenteux qui a migré du gosier vers l'anse intestinale (gauche) excrétrice, c'est-à-dire l'épithélium pavimenteux du rectum, de la vessie avec l'urètre + les uretères avec l'épithélium pavimenteux du bassin, du vagin avec le col et l'orifice de l'utérus, l'innervation suivait, à l'origine, le « schéma de l'épithélium pavimenteux du gosier » (phase ca : ulcères et douleurs ; phase pcl : insensibilité et saignements ; crise épileptoïde : douleurs et absence). Mais, à la suite de la rupture de l'anneau à proximité du gosier, à gauche, ces organes ont dû être reconnectés et ceci à travers la moelle épinière, tant pour l'innervation sensorielle que pour l'innervation motrice de la musculature striée. Ensuite, l'innervation sensorielle fut reliée à la peau externe et suit, à présent, le « schéma de la peau externe » (phase ca : insensibilité ; phase pcl : hyperesthésie et douleurs ; crise épileptoïde : insensibilité et absence).

Le SBS concernant la sensibilité de l'épithélium pavimenteux a migré du gosier archaïque vers l'anse droite (introductrice) du tractus intestinal, comme la cavité buccale elle-même tout d'abord, puis les 2/3 supérieurs de l'œsophage, la petite courbure de l'estomac reliée au bulbe duodénal, au grand canal biliaire (cholédoque), à la vésicule biliaire, aux petits canaux intra hépatiques, au canal pancréatique avec la papille (embouchure du canal biliaire et pancréatique dans le duodénum), puis aux canaux et aux arcs branchiaux avec leurs dérivés (artères et veines coronaires, la crosse aortique et les artères carotides), l'évolution de la sensibilité suit toujours le « schéma de l'épithélium pavimenteux du gosier » (phase ca : ulcères, hyperesthésie, douleurs, saignement et absence).

Comme la musculature striée correspondante est habituellement toujours touchée, il y a aussi des coliques cloniques et/ou toniques (spasme permanent) des spasmes, de l'angine de poitrine, etc.

L'épithélium pavimenteux qui recouvre aujourd'hui la muqueuse intestinale archaïque (sub muqueuse) de la bouche est issu de l'épithélium pavimenteux du périoste des sinus frontaux, maxillaires et ethmoïdaux. Mais l'épithélium pavimenteux du périoste qui, du point de vue phylogénétique, recouvrait à l'origine tout le squelette, a été assez rapidement supprimé chez l'embryon au bout de la 1^{ère} ou de la 2^{ème} semaine de grossesse, car il n'était plus utile. Il a juste subsisté :

- au niveau du gland du pénis et du clitoris, de l'ivoire des dents et comme revêtement des sinus frontaux, maxillaires et ethmoïdaux.
- comme double maillage nerveux de l'épithélium pavimenteux archaïque qui continue à recouvrir tout le reste du squelette, le périoste plus exactement.

Ainsi, nous trouvons également deux couches dans la peau externe, une couche superficielle qui fait de la neurodermite dans la phase ca du conflit de séparation, de l'inflammation, du prurit et de l'exanthème dans la phase pcl, et une couche profonde qui fait un vitiligo dans la phase ca du conflit de séparation horrible, et la scarlatine dans la phase pcl.

Il y a aussi une couche profonde et une couche superficielle du maillage nerveux résiduel :

- le maillage nerveux profond enregistre la douleur de l'œdème du périoste dans la phase pcl, au cours de la recalcification d'une ostéolyse.
- le maillage superficiel, correspondant au « schéma de l'épithélium pavimenteux du gosier », provoque des douleurs (froides !) dans la phase ca, nous les appelons rhumatisme. Ensuite le rhumatisme disparaît au cours de la phase pcl, mais il fait à nouveau une brève apparition très intense dans la crise épileptoïde. Dans la phase ca et dans la crise épileptoïde, le patient a non seulement des douleurs rhumatismales aiguës, mais aussi une sensation de pieds froids même si les pieds au toucher, ne sont pas froids.

Dans le cas d'une fracture osseuse, par ex, lors d'un accident sans SBS, la couche profonde de maillage nerveux réagit douloureusement à tout mouvement ou déplacement des extrémités de la fracture et oblige ainsi l'individu à protéger et à mettre au repos le membre fracturé. Au niveau des dérivés de l'épithélium pavimenteux du gosier, nous ne pouvons plus reconnaître une fonction de la couche nerveuse profonde du périoste archaïque.

NB. Les relais corticaux de la peau externe et de la musculature striée se sont développés tardivement du point de vue phylogénétique ; aujourd'hui, nous trouvons « inséré dans le cerveau, deux cônes (aires corticales sensorielle et motrice) : c'est ce qui a contribué à l'arrondi du cerveau.

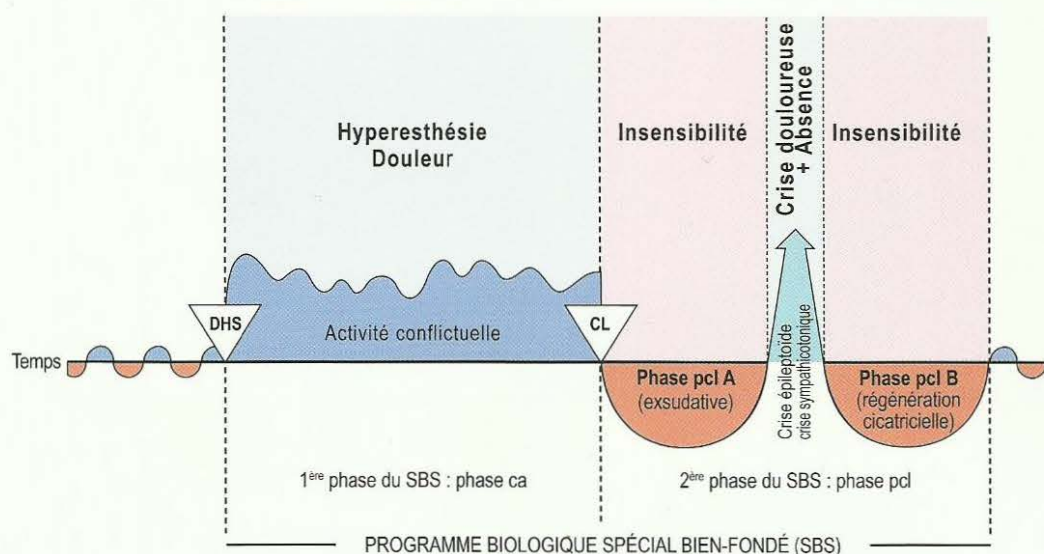
Les deux types d'évolution de la sensibilité de l'épithélium pavimenteux au cours du SBS

Au cours du SBS, se présentent deux types d'évolution de la sensibilité de l'épithélium pavimenteux : l'un selon le « schéma de la peau externe » qui se comporte de manière totalement inverse de celle de la sensibilité du « schéma de l'épithélium pavimenteux du gosier », bien que tous deux produisent des ulcérations en phase ca et que tous deux se régénèrent en phase pcl. Au niveau du travail clinique, il est important de connaître et de pouvoir ordonner ces deux sortes de sensibilités de l'épithélium pavimenteux.

1. Schéma de l'évolution de la sensibilité de l'épithélium pavimenteux de la peau externe («ÄH Schema»)
2. Schéma de l'évolution de la sensibilité de l'épithélium pavimenteux du gosier («SS schema »)

C'est une chose que chaque patient peut facilement comprendre pour s'expliquer ses douleurs éventuelles. Cela peut l'aider. Alors il devient très facile de comprendre pourquoi on a, en cas de bronchite, par ex. une toux irritative (schéma de la peau externe), pourquoi on a des douleurs ou de l'hyperesthésie dans la phase pcl du carcinome de l'orifice de l'utérus, pourquoi on ne sent rien dans la phase ca des ulcérations du rectum ou pourquoi les canaux galactophores ne présentent des démangeaisons et des douleurs que dans la phase pcl, etc. Il est très important pour nos patients qu'ils puissent reconnaître au travers de leurs sensations (démangeaison, hyperesthésie ou absence de sensations) dans quelle phase du SBS ils se trouvent.

1. Schéma de l'évolution de la sensibilité de l'épithélium du gosier dans le SBS « SS schema »



Appartiennent au « schéma de l'épithélium pavimenteux du gosier », l'épithélium pavimenteux du gosier (qui dérive de l'épithélium pavimenteux du périoste des sinus para nasaux) et l'épithélium pavimenteux directement dérivé de l'épithélium pavimenteux du gosier

1. Réseau nerveux sensible sur le périoste (ou périodont) qui était autrefois doté d'un épithélium pavimenteux : Phase ca du réseau nerveux du périoste : douleurs piquantes et coulantes que nous appelons rhumatismes. Fortes douleurs également lors de la crise épileptoïde, insensibilité dans le reste de la phase pcl.

Epithélium pavimenteux :

2. De la bouche, des lèvres, de la langue, du palais, de la gorge, de l'émail dentaire, et des canaux (excréteurs) des glandes salivaires.
3. De l'œsophage (2/3 supérieurs).
4. De l'estomac : petite courbure + pylore + bulbe duodéal.
5. Des voies biliaires : cholédoque (grandes voies biliaires) + vésicule biliaire + canaux biliaires intra hépatiques.
6. Des canaux pancréatiques.
7. Des fentes branchiales et dérivés de l'arc branchial
 - a) Artères coronaires
 - b) Veines coronaires
 - c) Crosse de l'aorte
 - d) Artère carotide
 - e) Canaux branchiaux du cou (branchies archaïques)
 - f) Canaux excréteurs de la glande thyroïde
8. Des sinus para nasaux.

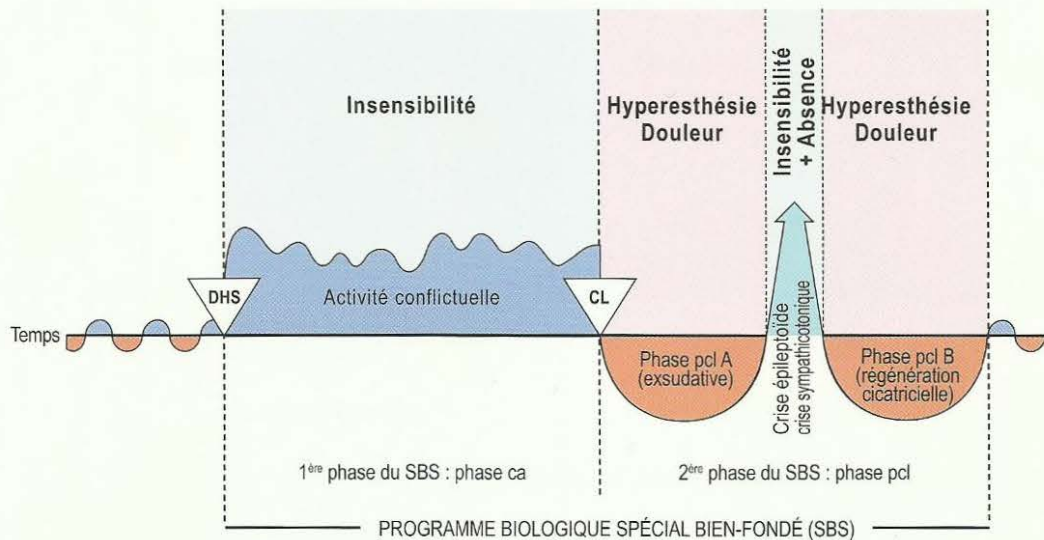
Phase ca : ulcération, hyperesthésie, douleurs. Au périoste : rhumatisme.

Phase pcl : avant la crise et après la crise épileptoïde : inflammation, régénération par comblement des ulcérations, chaleur, saignement, diminution partielle ou totale de la sensibilité.

Crise épileptoïde : à nouveau hyperesthésie + fortes douleurs (cf. infarctus des coronaires, ulcère d'estomac !) et absence. Pour le périoste fortes douleurs rhumatismales piquantes et coulantes avec absence.

Si la musculature striée environnante fait simultanément une crise épileptique = crise d'épilepsie, alors il y a : hyperesthésie + fortes douleurs + absence + crise épileptique tonico-clonique de la musculature striée environnante.

2. Schéma de l'évolution de la «sensibilité de l'épithélium pavimenteux de la peau externe» dans le SBS



Appartiennent au « schéma de la peau externe », la peau externe et l'épithélium pavimenteux directement dérivés de la peau externe :

- | | | |
|---|---|---|
| <ol style="list-style-type: none"> 1. Peau externe + face interne de l'épiderme avec pigments + cheveux + poils 2. Larynx 3. Bronches 4. Canaux galactophores du sein féminin (crête mammaire) 5. Fosses nasales 6. Canal auditif externe | } | Issus de la peau externe |
| <ol style="list-style-type: none"> 7. Vessie + voies urinaires dérivées 8. Vagin + col et orifice de l'utérus 9. Rectum | } | Migrés hors du gosier, à l'origine, mais reconnectés à nouveau à travers la moelle épinière après l'ouverture de l'anneau, reliés ainsi à la peau externe et, par conséquent, suivant le « schéma de la peau externe ». |

Phase ca : ulcérations avec absence de sensibilité (hypo sensibilité) de la peau ou de l'épithélium pavimenteux

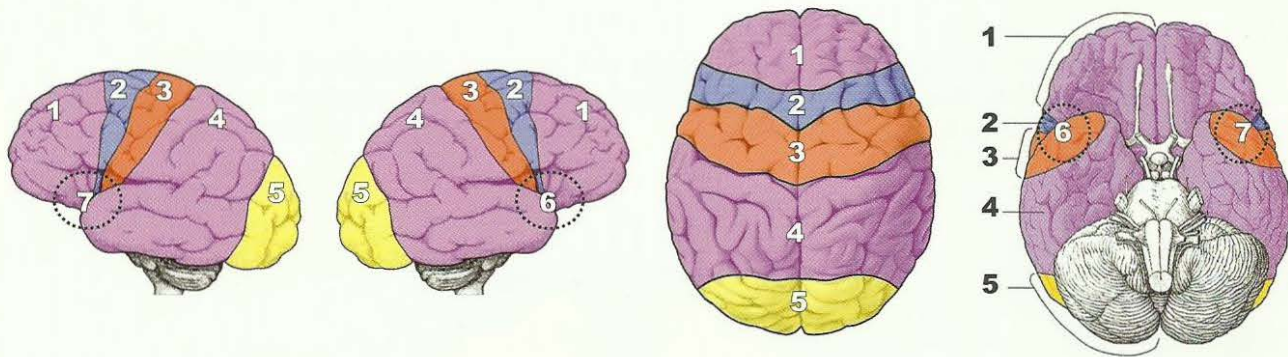
Phase pcl : avant et après la crise épileptoïde, inflammation dans la phase de solution, régénération par comblement des ulcérations, chaleur, rougeur, démangeaisons (prurit), douleurs et hyperesthésie.

Crise épileptoïde : hyposensibilité de courte durée + absence.

Crise épileptoïde : hyposensibilité de courte durée + absence.


S'il y a une crise épileptique de la musculature striée environnante = crise d'épilepsie (seulement s'il s'agit en même temps de motricité), alors : insensibilité, absence (crise épileptoïde) + crise épileptique musculaire = ténésme. Par exemple, ténésme du rectum sans douleurs, ténésme de la vessie sans douleurs avant et après douleurs sans ténésme.

Aire corticale



1. Aire corticale prémotrice (« schéma de l'épithélium pavimenteux du gosier »)
2. Aire corticale motrice
3. Aire corticale sensorielle (« schéma de la peau externe »)
4. Aire corticale post sensorielle (« schéma de l'épithélium pavimenteux du gosier »)
5. Aire corticale visuelle
6. A l'intérieur, non visible sur le schéma : région de l'insula où 4 aires corticales se rejoignent et forment un centre péri insulaire complexe pour le rythme cardiaque ventriculaire lent (à droite, N° 6) et rapide (à gauche, N° 7).

Aire corticale motrice somatique



Toute la motricité des muscles striés est régie par l'aire corticale motrice et toute la sensorialité de l'épithélium pavimenteux est régie par l'aire corticale sensorielle, ainsi que par l'aire corticale sensorielle frontale (aire corticale sensorielle prémotrice). Sur ce point, le myocarde, par ex. ne fait pas non plus exception, de même que la musculature striée de la petite courbure du pylore, du bulbe ou la musculature striée qui entoure les vaisseaux des dérivés de l'arc branchial, soit les artères et veines coronaires, la crosse de l'aorte ou les artères carotides. En dehors de la motricité et de la sensorialité, régies par le cortex, la substance blanche constitue aussi le centre trophique cérébral pour la musculature striée, comme dans l'infarctus du myocarde (nécrose du myocarde auparavant). C'est pourquoi, en dehors de la paralysie musculaire, nous observons simultanément l'atrophie musculaire (nécrose musculaire) et, dans la phase de réparation, la diminution de la paralysie et la régénération de la musculature avec la crise d'épilepsie au milieu de la phase de solution.

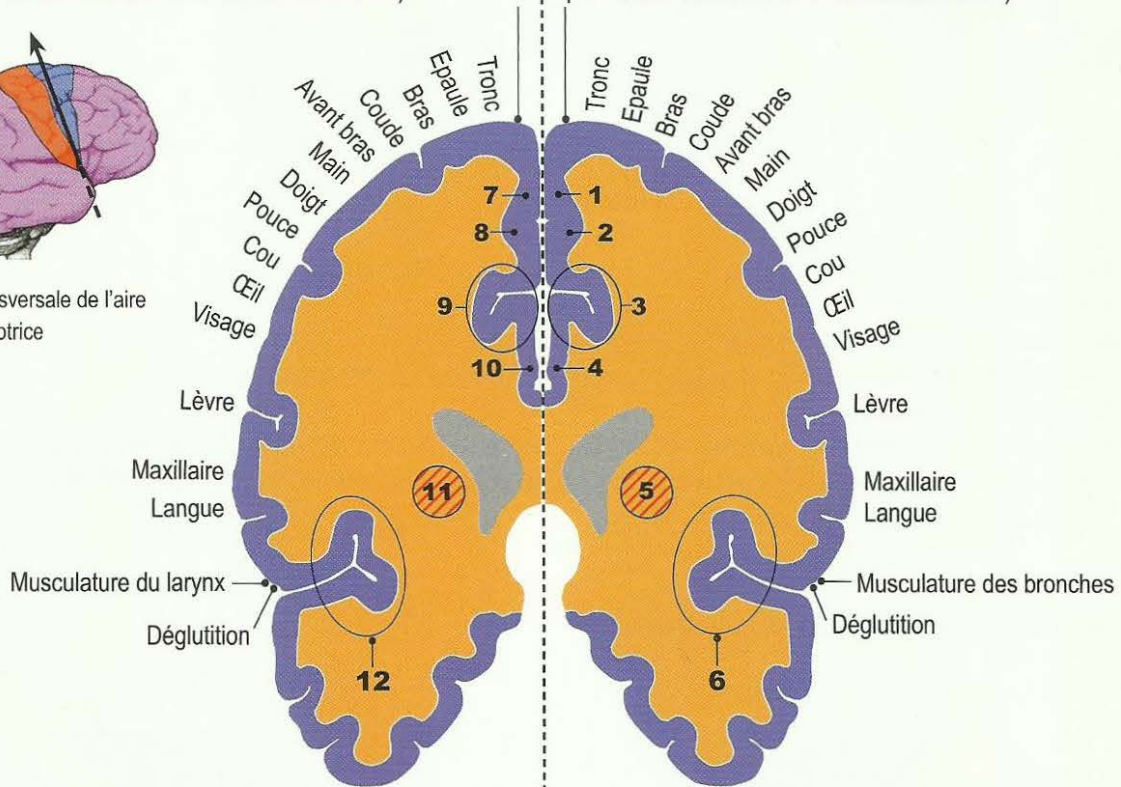
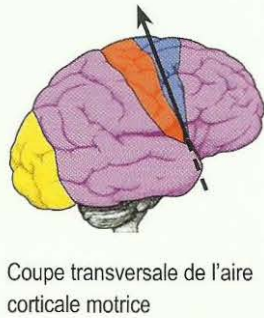
Autrefois on ne savait pas ce qui était innervé par les relais (droit et gauche) autour de la scissure de Sylvius. Les relais du myocarde n'étaient pas connus.

**Hémisphère cortical gauche
moitié droite du corps**

**Hémisphère cortical droit
moitié gauche du corps**

Relais moteur du **myocarde gauche** (Ventricule gauche, autrefois **tube cardiaque droit**, exception : n'est plus croisé en raison de la rotation du cœur !)

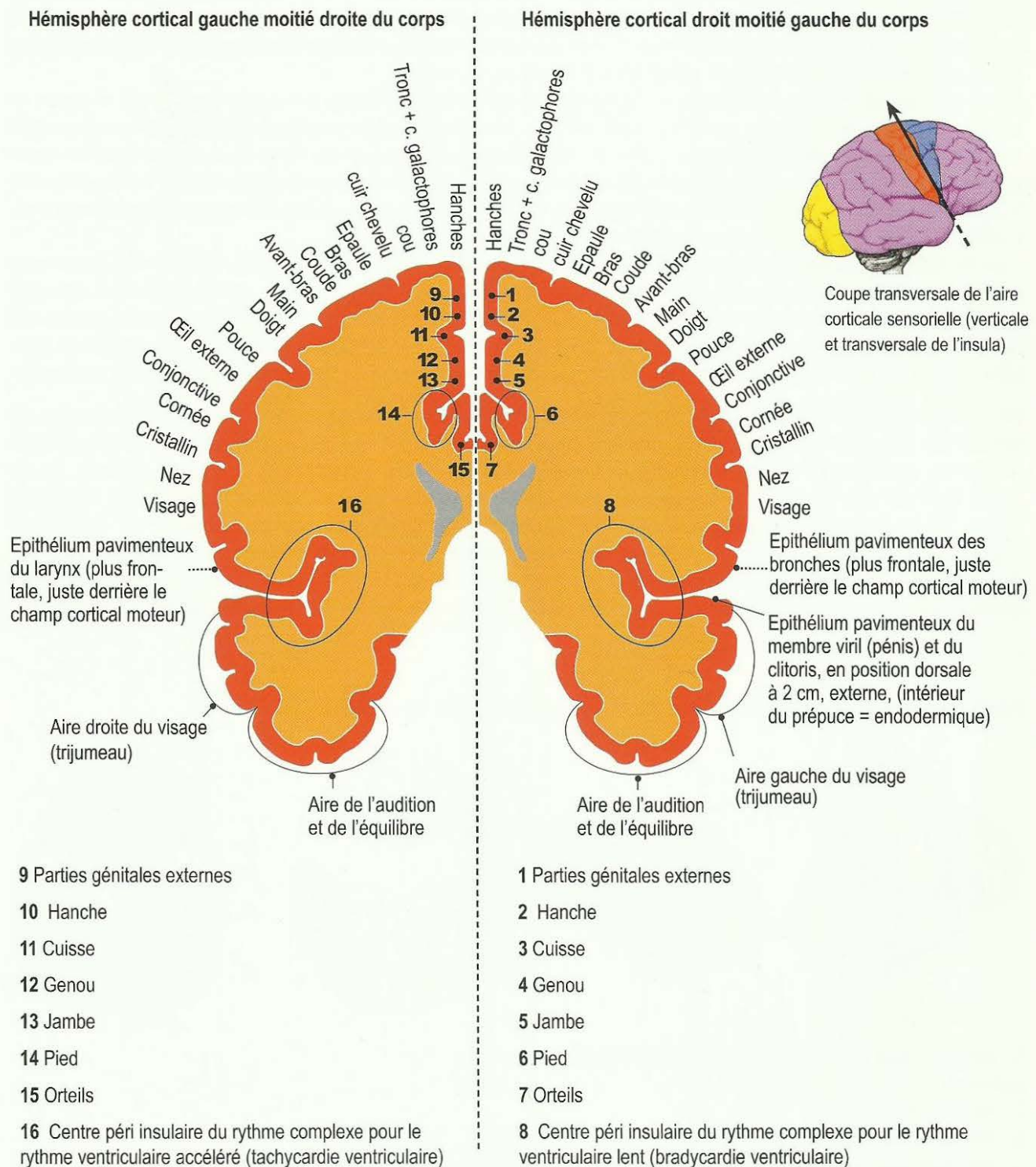
Relais moteur du **myocarde droit** (Ventricule droit, autrefois **tube cardiaque gauche**, exception : n'est plus croisé en raison de la rotation du cœur !)



- 7 Musculature de la Hanche
- 8 Musculature du genou droit (Cuisse et jambe)
- 9 Musculature droite de la plante et du dessus du pied.
Musculature des orteils droits.
- 10 Musculature de la plante du pied et de l'arrière du pied droit.
Musculature des orteils droits
- 11 Relais trophique de la substance blanche pour le myocarde gauche (autrefois tube cardiaque droit), innervation corticale, cf. partie supérieure du cortex cérébral.
- 12 Centre moteur du rythme cardiaque ventriculaire rapide (tachycardie ventriculaire) = centre péri insulaire complexe post sensoriel, sensoriel, moteur et pré moteur pour le rythme cardiaque ventriculaire rapide (tachycardie ventriculaire) + centre moteur de la parole + musculature du col de l'utérus + musculature de l'orifice de l'utérus = muscle sphincter de l'orifice de l'utérus + musculature du rectum + musculature du vagin + musculature de l'anus = muscle sphincter de l'anus, côté droit + musculature de la vessie, côté droit + muscle sphincter de la vessie + musculature de la vésicule séminale.

- 1 Musculature de la Hanche
- 2 Musculature du genou gauche (Cuisse et jambe)
- 3 Musculature gauche de la plante et du dessus du pied.
Musculature des orteils gauches.
- 4 Musculature de la plante du pied et de l'arrière du pied gauche.
Musculature des orteils gauches
- 5 Relais trophique de la substance blanche pour le myocarde droit (autrefois tube cardiaque gauche), innervation corticale, cf. partie supérieure du cortex cérébral.
- 6 Centre moteur du rythme cardiaque pour le rythme lent (bradycardie ventriculaire) = centre péri insulaire complexe post sensoriel, sensoriel, moteur et pré moteur pour le rythme cardiaque ventriculaire lent (bradycardie ventriculaire) + muscle sphincter de l'anus, côté gauche + musculature de la vessie, côté gauche + muscle sphincter de la vessie, côté gauche.

Aire corticale sensorielle (« schéma de la peau externe ») vue dorsale



Les paralysies sensorielles de la peau, de l'épithélium pavimenteux, et du réseau nerveux sensoriel du périoste, autrefois régi par l'épithélium pavimenteux se présentent ainsi : c'est à partir de l'aire corticale sensorielle et prémotrice (frontale) que toutes les informations sensorielles concernant l'épithélium pavimenteux sont perçues et transmises pour être analysées. Cf. également à ce sujet les schémas de la peau externe et de l'épithélium pavimenteux du gosier pour le déroulement de la sensorialité en cas de SBS. Ce qui est particulièrement intéressant à observer dans ce cas, c'est l'interaction entre la sensorialité de l'épithélium pavimenteux et la motricité de la musculature striée qui l'accompagne.

A l'exception du réseau nerveux sensoriel du périoste, les paralysies sensorielles (surdité) régies par le cortex cérébral sont toujours accompagnées d'ulcérations de la couche d'épithélium pavimenteux intéressé. Ensuite,

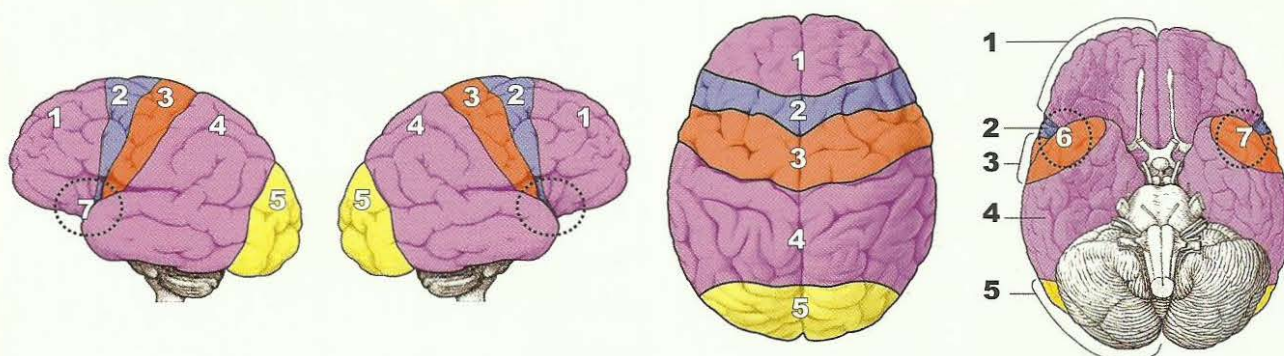
la phase pcl présente toujours des urticaires apparaissant sous leurs différentes formes ou plus exactement, il s'agit de la phase de régénération des ulcérations accompagnée d'hyperesthésie, d'inflammation et de saignements. Dans les organes tubulaires comme les artères coronaires, les bronches ou les voies biliaires, ceci peut provoquer des sténoses ou des occlusions passagères qui semblent ensuite marquer le tableau clinique (occlusion des artères coronaires, atélectasie bronchique ou ictère).

Dans de telles phases pcl, l'important est de savoir si les symptômes disparaissent en raison de la phase de réparation totale ou en raison d'une nouvelle récurrence qui fait également régresser l'inflammation. La pseudo thérapie à base de cellules toxiques (chimio) administrée au cours de telles phases pcl, remportait injustement des « succès » symptomatiques (si on tient compte des graves intoxications de tout l'organisme) en stoppant de manière insensée les symptômes bien fondés de la phase de réparation et de retour à la normale. Cette sorte de « médecine symptomatique » était insupportable.

Il va de soi qu'ici, le positionnement du côté dépend de la latéralisation à gauche ou à droite des personnes intéressées. Chez les droitiers tous les conflits sensoriels du côté droit du corps (côté gauche au cerveau) sont des conflits de séparation avec partenaire, ceux du côté gauche du corps (côté droit au cerveau) sont des conflits de séparation avec les enfants ou la mère. Il y a ici une exception constituée par les « aires du territoire » qui sont sous la dépendance des hormones et, naturellement, de la latéralisation à gauche et à droite.

On connaissait déjà les aires corticales sensorielles et motrices et une partie du cortex visuel. Les relais de l'insula (aires du territoire masculin à droite et féminin à gauche) et les relais cérébraux de l'oreille interne (à gauche pour l'oreille droite, à droite pour l'oreille gauche) n'étaient pas connus. Jusqu'à présent, on ne connaissait ni l'aire auditive, ni l'aire péri-insulaire (cercles). Il faudrait poursuivre les recherches : au niveau ventral de la coupe transversale verticale de l'épithélium pavimenteux bronchique à droite, de l'épithélium pavimenteux du larynx à gauche et de l'épithélium pavimenteux du centre de la parole ; au niveau plus dorsal, de l'épithélium pavimenteux de l'estomac, des canaux biliaires, du rectum, de la vessie, au niveau de l'aire corticale post-sensorielle pour le vagin entre les relais du col et de l'orifice de l'utérus et le relais du rectum.

Aire corticale post sensorielle + aire corticale basale



1. Aire corticale prémotrice (« schéma de l'épithélium pavimenteux du gosier »)
2. Aire corticale motrice
3. Aire corticale sensorielle (« schéma de la peau externe »)
4. Aire corticale post sensorielle (« schéma de l'épithélium pavimenteux du gosier »)
5. Aire corticale visuelle
6. A l'intérieur, non visible sur le schéma : région de l'insula où 4 aires corticales se rejoignent et forment un centre péri insulaire complexe pour le rythme cardiaque ventriculaire lent (à droite, N° 6) et rapide (à gauche, N° 7).

Maintenant, nous savons, non seulement ce qu'elles comprennent, mais également pourquoi nous étions dans l'ignorance à ce sujet. Ces deux aires corticales sont extrêmement importantes ! Nous constatons même beaucoup d'autres relations de cause à effet extraordinaires. A l'origine, dans notre cortex cérébral, l'aire corticale, il n'y avait qu'une grande aire que nous appelons actuellement centre cortical pré moteur et post-

sensoriel. Cette aire corticale commune réunit tous les relais de l'épithélium pavimenteux du périoste (devenu par la suite uniquement un réseau nerveux) et tous les épithélium pavimenteux qui suivent le schéma de l'épithélium pavimenteux du gosier.

En effet, nous voyons que les aires corticales post sensorielles et prémotrices sont toutes deux réunies à la base du cerveau. La structure morphologique du cerveau nous laisse supposer que l'aire corticale motrice et l'aire corticale sensorielle ont été insérées plus tard comme des cônes, ce qui a donné au cerveau sa forme en arc ou en demi-cercle et dont l'insula forme l'axe. Cette découverte exceptionnelle nous permet d'appréhender la totalité du cerveau, du point de vue fonctionnel et même morphologique !

En résumé :

1. Les aires corticales prémotrices et post sensorielles sont quasiment inséparables.
2. Elles sont toutes deux reliées ensemble par la base du cortex cérébral.
3. Tous les organes dont la sensibilité dans le SBS évolue selon le schéma de l'épithélium pavimenteux du gosier, se trouvent dans ce relais cortical commun (pré moteur et post sensoriel).
4. Du point de vue de l'évolution, l'aire corticale motrice pour les muscles striés et l'aire corticale sensorielle pour la peau externe ont été insérées par la suite comme des cônes entre l'aire corticale prémotrice et l'aire corticale post sensorielle. C'est ce qui donne au cerveau sa forme arrondie (« comme un arc, une demi-lune ou un demi cercle). L'axe de ce demi cercle est l'insula. Même les symptômes en phase ca, comme les acouphènes (tinitus), la tendance à perdre l'équilibre (vertiges), le diabète ou l'hypoglycémie (îlots alpha de Langerhans), évoluent selon le schéma de l'épithélium pavimenteux du gosier.
5. Les organes de la partie gauche du gosier, qui ont dû être reconnectés à la suite de l'ouverture de l'anneau, se trouvent en partie dans l'aire corticale post sensorielle, bien qu'à présent ils évoluent selon le schéma de la peau externe, comme l'épithélium pavimenteux du rectum, du vagin, de la vessie et de l'urètre, les uretères ainsi que l'épithélium pavimenteux du bassin, de la vésicule séminale ... On ne peut qu'admirer cette capacité de variation suivant l'évolution de la nature. Il nous est tellement difficile, à nous, de réaliser la complexité des sauts phylogénétiques de la nature, bien qu'ils soient pleins de bon sens une fois reconnus.

Aire corticale somatique post sensorielle

Aire corticale post sensorielle = évolution selon le « schéma de l'épithélium pavimenteux du gosier », sauf l'épithélium pavimenteux du col et de l'orifice de l'utérus, du rectum, de la vessie, de l'urètre, des uretères, du bassin et de la vésicule séminale.

Après la reconnection, suite à l'ouverture de l'anneau, ces derniers se trouvent comme avant dans l'aire corticale post sensorielle, mais dans le SBS, leur sensibilité évolue à présent selon le « schéma de la peau externe ».

En médecine, nous étions étonnés de voir que l'aire corticale post sensorielle était beaucoup plus grande que l'aire corticale sensorielle.

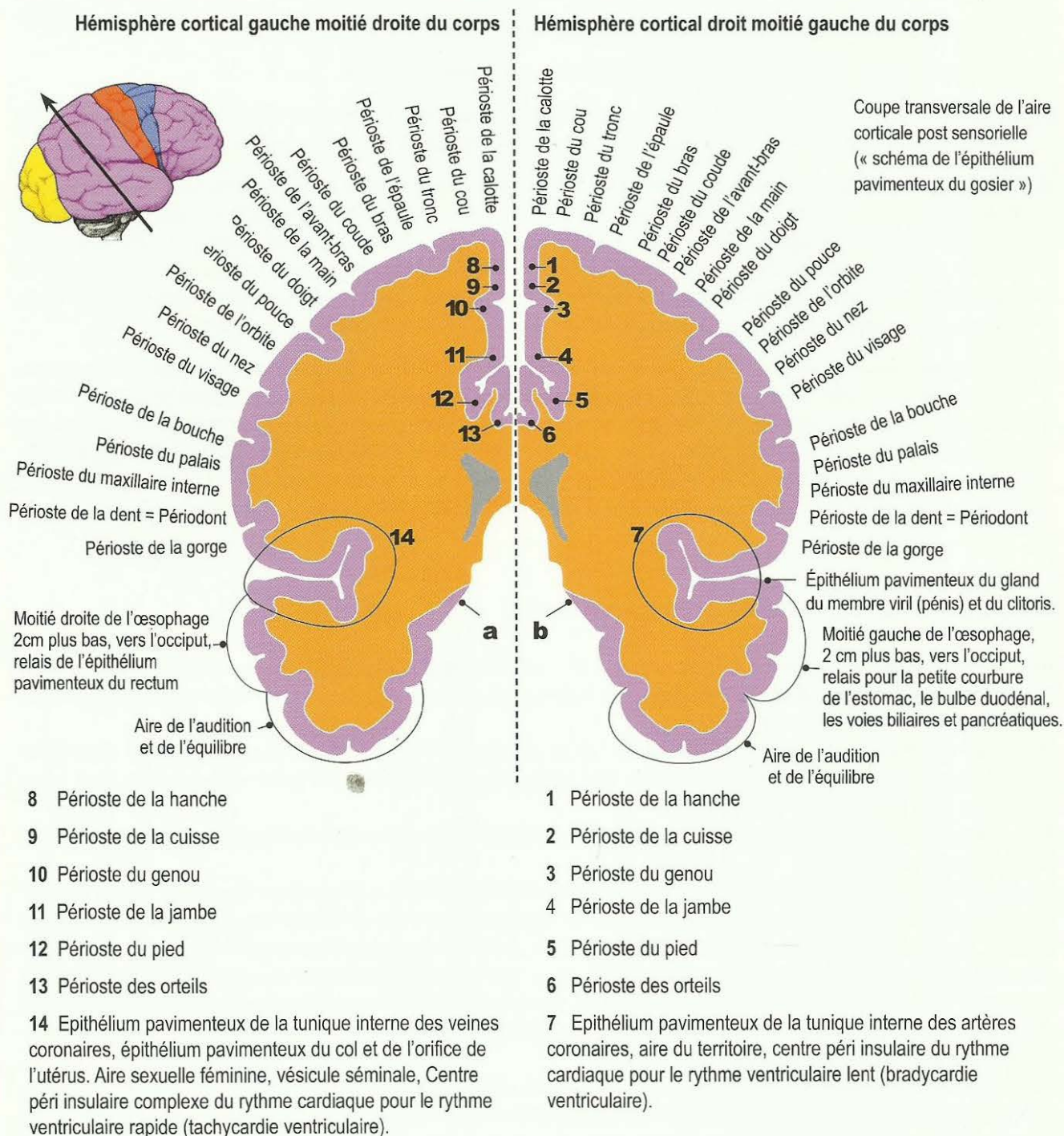
Seule la découverte de la différence entre le « schéma de l'épithélium pavimenteux du gosier » et le « schéma de la peau externe » nous a ouvert l'accès à la compréhension de l'aire corticale post sensorielle. Car à présent, nous voyons que les relais des organes du « schéma de l'épithélium pavimenteux du gosier » se trouvent tous dans l'aire corticale post sensorielle, ainsi que les relais des organes qui ont été reconnectés (à l'ouverture de la forme embryonnaire). Il en est de même pour les relais des réseaux nerveux de l'ensemble du périoste qui, du point de vue de l'évolution étaient pourvus d'épithélium pavimenteux et dont il ne reste plus aujourd'hui que le réseau nerveux.

La sensibilité du périoste se trouve dans l'aire corticale post sensorielle (« schéma de l'épithélium pavimenteux du gosier ») : nous appelons rhumatisme les douleurs de la sensibilité du périoste dans la phase ca et dans la crise épileptoïde. Il est probable que l'épithélium pavimenteux archaïque du périoste avait une couche superficielle et une couche profonde comme la peau externe (phase ca : neurodermite dans la couche superficielle, vitiligo dans la couche profonde). Pour le périoste, la couche profonde des restes du réseau nerveux

aurait été responsable de la tension du périoste au cours de la phase de réparation osseuse, la couche superficielle avec ses douleurs piquantes en phase ca et de la crise épileptoïde, correspondant au « schéma de l'épithélium pavimenteux du gosier », a été appelée rhumatisme.

Dans la région corticale de la base du cerveau, la liaison se fait de l'aire corticale post sensorielle vers l'aire corticale prémotrice, car les organes régis par l'aire corticale prémotrice évoluent également selon le « schéma de l'épithélium pavimenteux du gosier ».

Remarque : les relais de la région crânienne ne sont pas tout à fait certains. Une autre partie des relais pour le périoste crânien se trouve dans l'aire corticale prémotrice qui était directement reliée à l'aire corticale post sensorielle à une époque lointaine de l'évolution. La séparation quasiment artificielle a eu lieu lors de l'insertion tardive des aires corticales motrices et sensorielles en forme de cônes.



a, b C'est ici, dans la région basale du cortex, que se fait la liaison avec l'aire corticale pré motrice. Dans cette région basale se trouvent la plupart des relais post sensoriels pour la sensibilité de l'épithélium pavimenteux du plancher de la bouche (schéma de l'épithélium pavimenteux du gosier = «SS Schéma»).

Le centre péri insulaire complexe pour le rythme ventriculaire rapide (à gauche) et lent (à droite)

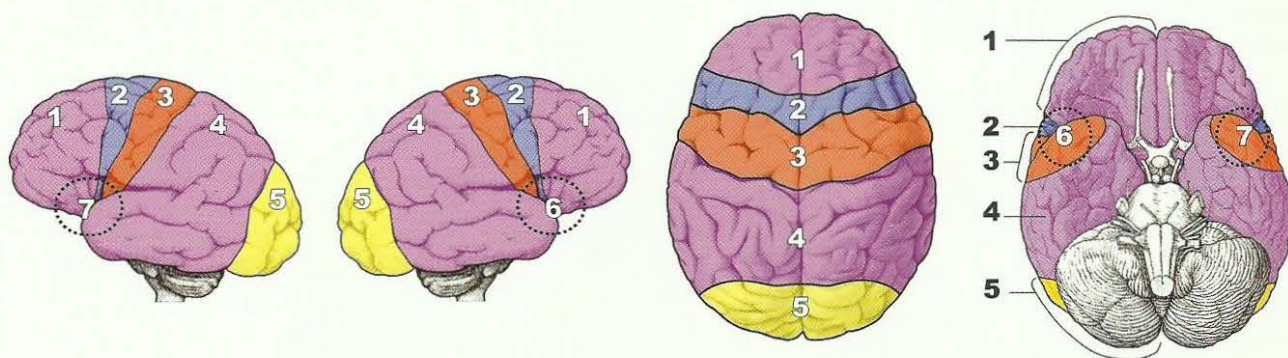
Il m'a fallu de nombreuses années de réflexion pour établir la topographie exacte du centre du rythme cardiaque rapide à gauche (7) et lent à droite (6).

Dans l'insula se rejoignent, comme au milieu d'un gâteau, 4 centres nerveux, de l'arrière vers l'avant : le cortex post sensoriel, le cortex sensoriel, le cortex moteur et le cortex pré moteur. De plus, le relais trophique du myocarde et le relais trophique du diaphragme délimitent l'insula de l'intérieur. Ce que l'on appelle l'insula est le plus important de tous les centres cérébraux de notre organisme.

A mon avis, le rythme cardiaque (lent et rapide) et la respiration diaphragmatique sont rassemblés dans un centre complexe supérieur. C'est le seul sens de cette construction remarquable de la réunion en forme de cône des 4 champs corticaux du cortex.

Le centre péri insulaire complexe :

- Il est évident que l'intégration de l'aire corticale post sensorielle est due au fait que la tunique interne (intima) des artères coronaires (crosse aortique et artère carotide) et des veines coronaires appartient au « schéma de l'épithélium pavimenteux du gosier ». De même que certaines parties des récepteurs sensibles (comme le sinus carotidien par ex) qui mesurent la pression sanguine, la pression interne du cœur et l'état de tension de la musculature, appartiennent à l'aire corticale post sensorielle.
- En revanche, il faut considérer la vaste innervation psychique très sensible (innervation psycho cardiaque) comme appartenant à l'aire corticale sensorielle.
- L'innervation motrice péri insulaire, qui innerve le nœud artériel et veineux avec les deux anses intra ventriculaires, réalise en même temps l'innervation exécutoire de ce complexe.
- Les parties prémotrices péri insulaires ne seraient alors que la suite de l'aire corticale post sensorielle.

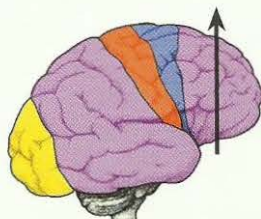


Cortex pré moteur sensoriel avec la « fenêtre télépathique »

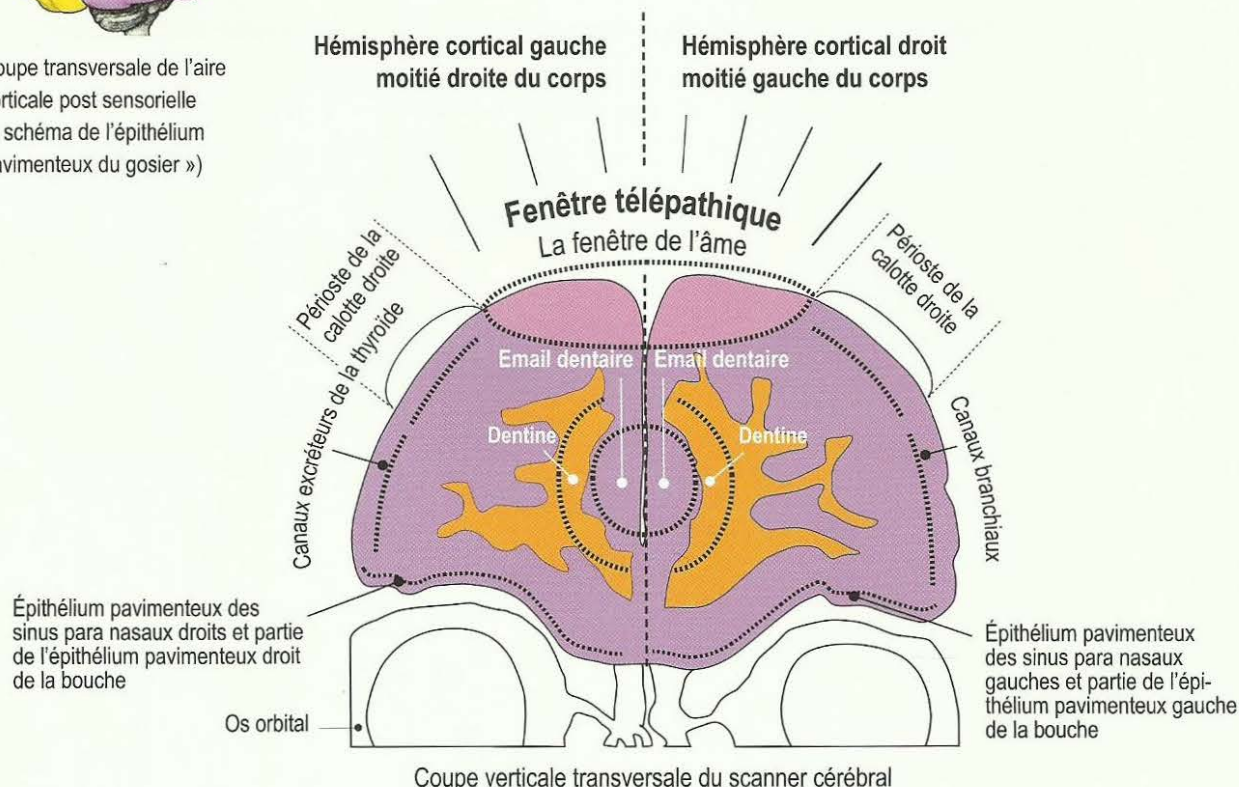
Le cortex pré moteur sensoriel est pourvu de nombreux relais pour des organes dont la sensibilité évolue suivant le schéma de l'épithélium pavimenteux du gosier en cas de SBS. C'est ce qui le rattache au cortex post-sensoriel où cela se passe de la même manière. Cette aire corticale (prémotrice et post sensorielle) qui, à l'origine formait une unité attachée, fut par la suite partiellement divisée par les deux cônes du cortex moteur et sensoriel. Mais il est encore rattaché à la base du cerveau avec les relais d'une partie de la langue, de la gorge, de la bouche (nerf trijumeau), des sinus para nasaux.

Ici on voit plus précisément une coupe relativement frontale et verticale ; les autres relais de la bouche, de la gorge, de la langue (toutes étaient des parties archaïques du gosier) se trouvent plus loin en position dorsale et sont reliés aux parties basales et corticales du cortex post sensoriel.

Toutes les régions de notre cerveau sont en relation avec un organe ou une partie d'organe correspondants. Mais pour l'aire d'un diamètre de 7-8 cm située à l'arrière de la limite entre le front et les cheveux, nous ne trouvons pas d'organe correspondant. C'est ce que j'appelle la « FENETRE TELEPATHIQUE » de notre organisme, quasiment le miroir parabolique pour l'émission et la réception, la fenêtre de l'âme. C'est avec cette région que notre organisme peut émettre et recevoir directement, et donc se brancher tour à tour sur émission ou réception. La réception peut être intensive au point de correspondre à une hypnose. Dans ce cas également, le patient peut faire un SBS, non seulement en voulant hypnotiser quelqu'un d'autre (et qu'il n'y arrive pas), mais encore lorsqu'il est lui-même hypnotisé par quelqu'un.



Coupe transversale de l'aire corticale post sensorielle (« schéma de l'épithélium pavimenteux du gosier »)

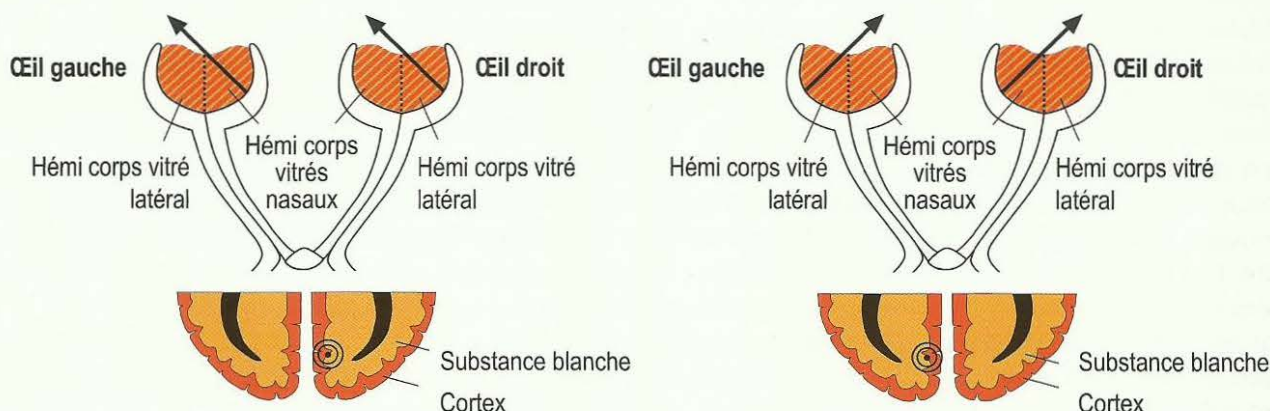


Le cortex visuel

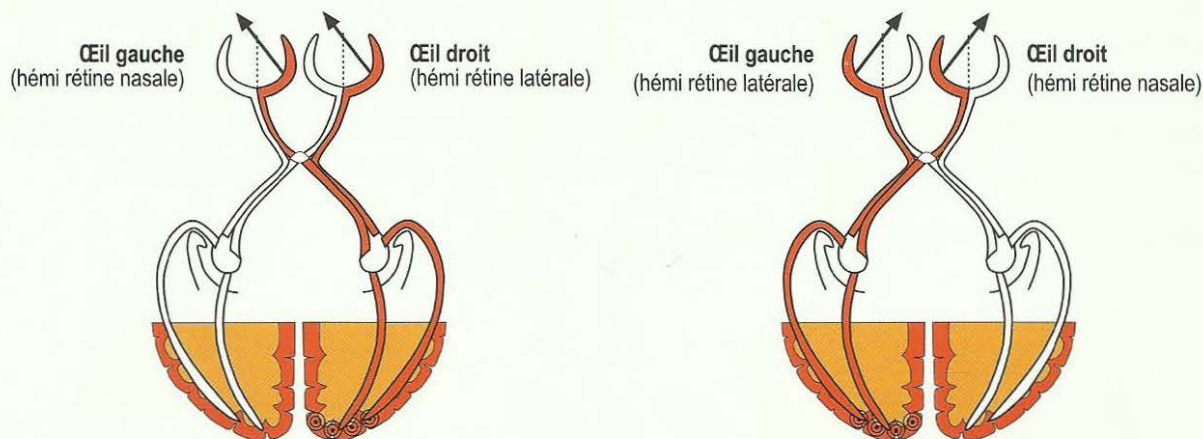
Le cortex visuel comprend une partie occipitale pour les rétines et une partie inter hémisphérique pour les corps vitrés.

Les deux hémisphères gauches de chaque œil regardant vers la droite sont coordonnées à travers le chiasma optique et elles ont leur relais dans la partie occipitale du cortex visuel gauche ; les deux hémisphères droites de chaque œil regardant vers la gauche sont coordonnées à travers le chiasma optique et elles ont leur relais dans la partie occipitale du cortex visuel droit. Les deux hémisphères gauches de chaque œil regardant vers la droite sont coordonnées à travers le chiasma optique et ils ont leur relais dans la partie inter hémisphérique du cortex visuel gauche ; les deux hémisphères droits de chaque œil regardant vers la gauche sont coordonnées à travers le chiasma optique et ils ont leur relais dans la partie inter hémisphérique du cortex visuel droit.

De cette façon se réalise la coordination des deux yeux.



Le relais inter hémisphérique (HH) des corps vitrés se trouve pareillement au cortex et à la substance blanche (comme pour les dents). C'est pourquoi le corps vitré se comporte comme un tissu ectodermique et mésodermique. Il est probable que l'information provenant des hémisphères vitrés gauches, par ex, traverse le chiasma optique de la même manière que les informations des hémisphères rétiniens et voit les choses ou les personnes du côté droit.



Cortex visuel pour les hémisphères rétiniens gauches, ou plutôt pour la partie droite du visage

Les deux hémisphères rétiniens gauches (en rouge) sont rattachées au cortex visuel de l'hémisphère gauche (occipital) et captent la lumière et les images du côté droit.

La contralatéralité cerveau – organe, habituelle par ailleurs (pour le cerveau et le cervelet) est ici fantomatique : avec le cortex visuel gauche de même qu'avec les hémisphères rétiniens gauches et les hémisphères vitrés gauches, on voit les choses ou les personnes du côté droit.

C'est l'inverse pour les corps vitrés et les hémisphères droits.

Les constellations du cortex cérébral

Autrefois, nous parlions de « poussées » schizophréniques ou psychotiques, ce qui n'était pas entièrement faux du point de vue purement symptomatique, mais nous n'en avions pas la connaissance précise. C'est pourquoi, nous classions les cas selon « la gravité de la manie » ou « la gravité de la dépression » ou selon les symptômes paranoïdes, comme entendre des voix, un délire de persécution, etc.

A présent, nous pouvons fort bien expliquer tous les processus et surtout comprendre les constellations de manière archaïque. Nous pouvons même comprendre que ces constellations, que nous tenions auparavant pour une sorte de perversion de la nature, ont chacune un « sens biologique de la constellation », c'est-à-dire qu'elles sont le « sens biologique supérieur » de deux SBS situés dans des hémisphères opposés (corticaux dans ce cas). Ceci est une garantie pour la survie !

La plupart des constellations de l'aire du territoire sont seulement remarquées de façon dramatique lorsque : a) le deuxième conflit (2^{ème} SBS) qui fait la constellation, se surajoute, b) quand une récurrence de ce 2^{ème} conflit se produit après une solution passagère de ce 2^{ème} conflit, c) quand se rajoute un 3^{ème} conflit aux deux conflits existants de la constellation, surtout s'il se trouve également dans l'aire du territoire. (cf. règle de la balance). Dans la médecine d'école, alors, que nous pensions avoir besoin d'un médicament pour ou contre chaque symptôme (et que les médecins n'utilisaient jamais pour eux-mêmes), aujourd'hui s'occuper de patients atteints de ce que l'on appelait autrefois « maladies mentales ou maladies de l'humeur », et s'occuper de ce que l'on appelait la psychiatrie, devient un pur plaisir. Il faut reconnaître que cette occupation n'est pas très facile. Celui qui n'a connu qu'un seul de ces patients autrefois condamnés et totalement désespérés et qui a pu à nouveau mener sa vie de façon tout à fait « normale » et pleinement acceptée, celui-là sait ce que je veux dire. Les dites « maladies mentales et de l'humeur » que nous représentons comme des modifications de la personnalité héréditaires et définitivement inguérissables à vie, n'existent pas en tant que telles.

Ce que nous appelons des « SBS en rapport avec des personnes », c'est-à-dire des paralysies motrices ou sensorielles, qui concernaient la mère ou l'enfant ou le partenaire, peuvent naturellement être solutionnés à volonté l'un après l'autre, mais pas les conflits des constellations des aires de territoire.

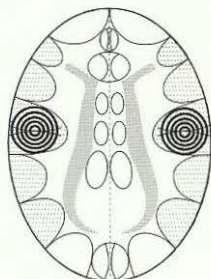
Logiquement, nous observons des constellations lorsque les deux côtés du corps sont atteints.

Nous connaissons 4 sortes de constellations corticales :

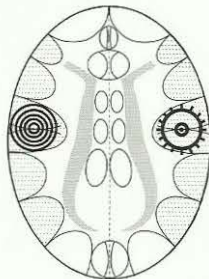
- I. Constellations corticales situées dans les champs corticaux pré moteur, moteur, sensoriel et post sensoriel.
- II. Constellations de l'aire du territoire qui représentent un type spécifique de constellation. De plus, nous connaissons, naturellement, toutes les sortes de combinaisons de constellations entre ces groupes.
- III. Constellations corticales situées dans le champ cortical visuel.
- IV. Constellations corticales spéciales dans les relais du diabète et dans le thalamus, ainsi que des conflits auditifs et olfactifs.

Dans les SBS corticaux du cerveau qui ont, bien sûr, toujours leur sens biologique dans la phase ca, cela se passe comme dans les SBS régis par le cerveau archaïque. C'est pourquoi il n'y a de constellation bien-fondée que pour la durée des deux phases ca simultanées des deux côtés ou crises épileptoïdes.

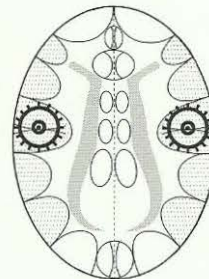
En principe, il y a là aussi 3 sortes de formations de constellations :



1. Deux SBS en phase ca



2. Un SBS en phase ca, un SBS en phase pcl, mais précisément dans la crise épileptoïde



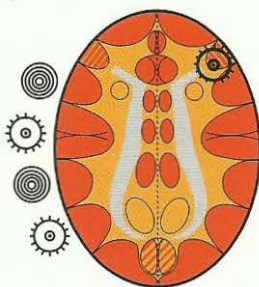
3. Les deux SBS en phase pcl, mais tous deux précisément dans la crise épileptoïde.

☉ Phase ca ⚙ Crise épileptique / épileptoïde dans la phase pcl

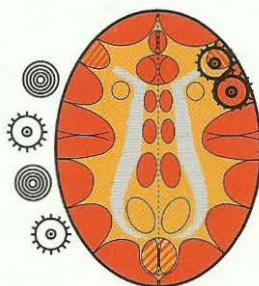
Asthme bronchique

Expiration prolongée et intensifiée (halètement)

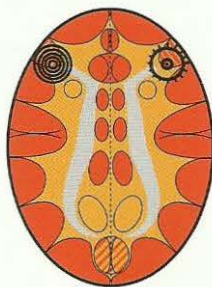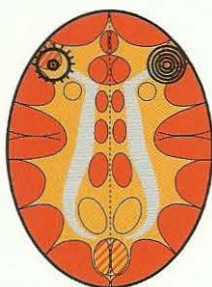
+ Un 2^{ème} HH actif (en phase ca ou en crise épileptoïde) n'importe où dans l'aire du territoire au cortex gauche (hormis la musculature laryngée).



Relais de la musculature bronchique,
Phase pcl dans la crise épileptique
(Epilepsie de la musculature bronchique).
Expiration prolongée (halètements).



La plupart du temps, le relais de l'épithélium pavimenteux bronchique est atteint en même temps (voir à droite).
Ensuite, la sensibilité évolue suivant le « schéma de la peau externe », c'est-à-dire crise épileptoïde : insensibilité et absence. Soit :
a) épilepsie de la musculature bronchique
b) crise épileptoïde de l'épithélium pavimenteux bronchique, accompagnée d'insensibilité et absence.

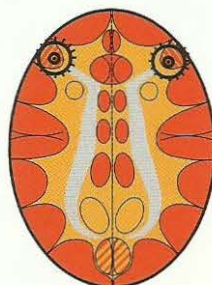

Dans le cas de constellations voisines (musculature bronchique en crise épileptique à droite, musculature du larynx en phase ca à gauche = paralysie flasque) ou inversement, il n'y a JAMAIS de crise d'asthme.

S'il y a une crise épileptique de la musculature laryngée + épilepsie de la musculature bronchique, c'est ce que l'on appelle « état asthmatique ».

Etat asthmatique (Les deux SBS dans la crise épileptique (épilepsie). Inspiration et expiration renforcées (danger !))

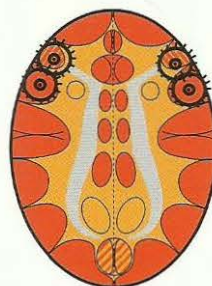
HH au relais de la musculature laryngée,
phase pcl dans la crise épileptique =
épilepsie de la musculature laryngée.



HH au relais de la musculature bronchique,
phase pcl dans la crise épileptique
= épilepsie de la musculature bronchique.

HH au relais de la musculature laryngée,
phase pcl dans la crise épileptique
= épilepsie de la musculature laryngée
et

HH au relais de l'épithélium pavimenteux
laryngé en phase pcl dans la crise
épileptoïde avec absence



HH au relais de la musculature bronchique,
phase pcl dans la crise épileptique
= épilepsie de la musculature bronchique
et
HH au relais de l'épithélium pavimenteux bronchique
en phase pcl dans la crise épileptoïde avec
absence.

La crise d'asthme ne survient que dans la crise épileptique ! (Que ce soit à droite ou à gauche, ou en cas de crise simultanée). Dans la phase active nous observons, bien sûr, une paralysie de la musculature striée). Dans la phase active d'un conflit de motricité, il y a une paralysie flasque. S'il y a une crise épileptique d'un côté et une paralysie motrice de l'autre côté (phase ca), il ne s'agit pas d'une crise d'asthme. En revanche : S'il y a une phase ca ou une crise épileptoïde de l'autre côté, il y a crise d'asthme.



Ce symbole signifie un Foyer de Hamer en phase pcl avec crise épileptique (point culminant).

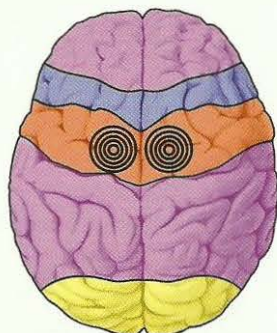
I. Constellations corticales de l'aire corticale prémotrice, motrice, sensorielle et post sensorielle

En dehors de celles des relais du diabète, du thalamus et du cortex visuels, nous divisons les constellations corticales sensorielles en constellations sensorielles normales, elles ont donc 2 relais de HH des aires corticales pré sensorielles, sensorielles ou post sensorielles touchés.

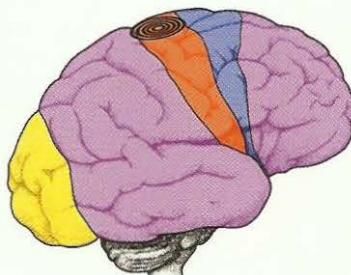
Par ex. les aires sensorielles des deux jambes ou des deux bras, etc. Lorsqu'une femme quitte son mari avec son enfant de façon dramatique à la suite d'une dispute, le mari/le père est souvent atteint d'insensibilité de la face interne des deux bras et des jambes, c'est-à-dire paralysé au niveau sensoriel (constellation du conflit de séparation de la femme et des enfants).

Exemple de constellation de l'aire corticale sensorielle: canaux galactophores du sein gauche et droit:

HH canaux
galactophores
du sein droit

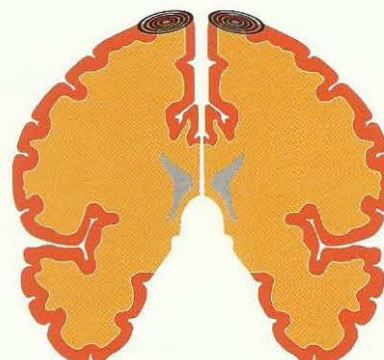


HH canaux
galactophores
du sein gauche



HH canaux
galactophores
du sein gauche

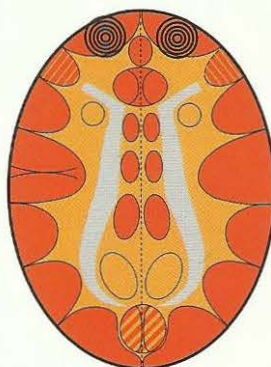
HH canaux
galactophores
du sein droit



HH canaux
galactophores
du sein gauche

Exemple de constellation de l'aire corticale sensorielle prémotrice: **Constellation de peur frontale**

HH des canaux excréteurs de la thyroïde droite
et canaux de l'arc branchial droit.



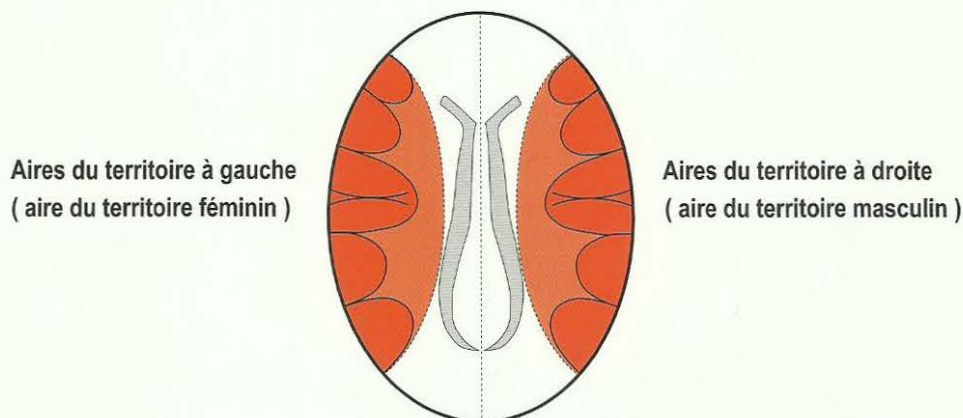
HH des canaux de l'arc branchial gauche et
thyroïde gauche

Le patient a tellement peur qu'il ne peut plus penser clairement, il est figé par la peur.
Ici, il n'y a pas d'effet de balance, car les deux HH se trouvent en dehors de l'aire du territoire.

II. Constellations de l'aire du territoire

Les constellations de l'aire du territoire représentent un type spécifique de constellation.

De plus, nous connaissons, naturellement, toutes les sortes de combinaisons de constellations entre ces groupes.



Territoire masculin : l'ensemble du territoire

Territoire féminin (territoire intérieur) : par ex. la maison, les enfants ou la sexualité.

Car ces constellations de l'aire du territoire sensorielles présentent les particularités suivantes :

1. Arrêt de la maturation biologique. Une particularité très importante des constellations de l'aire du territoire est l'arrêt immédiat du développement dès l'apparition de la constellation. C'est-à-dire qu'à partir du 2^{ème} conflit (2^{ème} SBS) le développement vers la maturité s'arrête. C'est ainsi que l'on peut voir des visages enfantins chez des adultes.

2. Des constellations maniaco-dépressives, schizophréniques (paranoïdes en partie) qui se déroulent suivant les règles de la balance.

3. On ne peut solutionner que le 2^{ème} conflit. A la ménopause ou sous pilule, lorsque la femme se masculinise, le 2^{ème} SBS se transforme en 1^{er} SBS (c'est dangereux car la femme, à présent masculine, ne peut solutionner que son 1^{er} conflit qui a peut-être été longtemps isolé).

4. Autres particularités :

Avec le 1^{er} conflit, sexuel par ex., une gauchère devient dépressive mais ne perd pas sa menstruation car le conflit atteint l'hémisphère droit, c'est-à-dire l'hémisphère masculin. Elle peut perdre sa menstruation en cas de constellation (c'est-à-dire avec le 2^{ème} conflit de territoire) dans l'hémisphère gauche, si celui-ci est plus fort que le 1^{er} conflit à droite. Selon les règles de la balance, elle devient alors maniaque.

Avec le 1^{er} conflit sexuel (à gauche au cerveau), la droitère perd instantanément sa menstruation. Elle peut l'avoir de nouveau si elle se trouve en constellation, c'est-à-dire en raison d'un 2^{ème} conflit, (à droite au cerveau) cette fois, à condition qu'il soit plus fort que celui du côté gauche. Elle devient alors, au moins, légèrement dépressive.

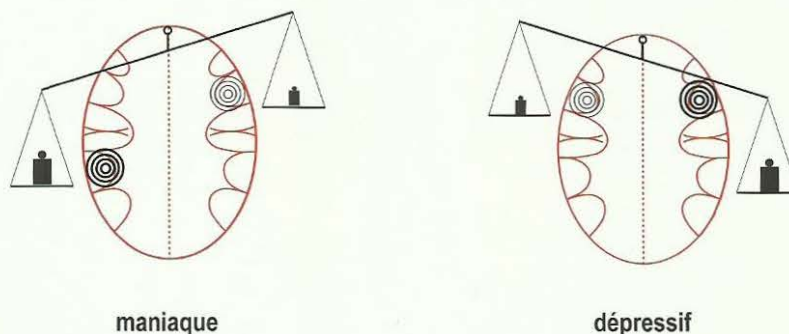
Dans les constellations des aires du territoire, il y a d'abord une particularité très importante, car c'est ici que les règles de la balance déterminent si le patient est dépressif (accentuation du conflit plus forte du côté droit du cerveau), ou si le patient est maniaque (accentuation du conflit plus forte du côté gauche du cerveau).

La balance

Le mécanisme qui détermine la manie ou la dépression dans la constellation des aires du territoire.

Dans la constellation de deux conflits actifs ou SBS des aires du territoire, la balance est un critère clé et fondamental de diagnostic comme un outil.

Le principe de la balance s'applique dès qu'il y a un 2^{ème} SBS de l'aire du territoire.



Le principe de la balance s'applique non seulement dès le début de la constellation dans l'aire du territoire, mais le développement s'arrête à partir de là chez tous les patients, qu'ils soient maniaques ou dépressifs ! Lorsque cette constellation se produit très tôt, c'est-à-dire dès l'enfance, le développement s'arrête et nous observons ce que l'on appelle des « visages enfantins » (babyface). Indépendamment de cela, il reste que :

1. La droitier fait un conflit actif dans l'hémisphère cérébral gauche en raison du 1^{er} SBS dans l'aire du territoire, mais ne devient que très légèrement maniaque ou très légèrement dépressive. S'il s'agit d'un conflit sexuel, elle perd sa menstruation.
2. Le droitier fait un conflit actif dans l'hémisphère cérébral droit, ce que l'on appelle le second loup, en raison du 1^{er} SBS dans l'aire du territoire, mais ne devient ni dépressif ni maniaque.
3. La gauche, par contre, devient instantanément dépressive lors du 1^{er} SBS de l'aire du territoire (hémisphère cérébral droit). S'il s'agissait d'un conflit sexuel, elle ne perdrait pas sa menstruation, mais aurait de l'angine de poitrine et serait plus ou moins castrée psychiquement (frigide).
4. Le gaucher devient instantanément maniaque lors du 1^{er} SBS de l'aire du territoire (hémisphère cérébral gauche).

1^{ère} règle de la balance :

- a) La balance peut pencher à gauche assez longtemps : manie durable. La manie signifie plus viril, plus exactement, le côté gauche féminin est bloqué par le SBS.
- b) Elle peut également rester penchée à droite : dépression durable. Dépression signifie plus féminin, plus exactement, le côté droit masculin est bloqué par le SBS.
- c) Elle peut aussi pencher d'un côté à l'autre : maniaco-dépressif. Pour cela, il n'est pas nécessaire qu'il y ait un nouveau conflit biologique, il suffit que l'un des deux rails soit accentué.

2^{ème} règle de la balance :

S'il se produit un nouveau conflit (un 3^{ème}), c'est la position de la balance au moment du DHS, ainsi que la latéralité qui déterminent le côté où le nouveau conflit sera ressenti à ce moment-là, c'est-à-dire où il va s'inscrire :

- a) Chez le (la) droitier(e), il s'inscrit toujours du côté accentué à ce moment-là. Le patient maniaque devient encore plus maniaque, le patient dépressif devient encore plus dépressif. C'est-à-dire que la position de la balance n'est pas modifiée, elle ne fait que s'accroître. b) Chez le gaucher, on observe ce que l'on appelle le « saut du cavalier ». Le conflit s'inscrit du côté opposé à celui qui est momentanément accentué : ce qui

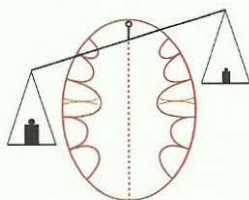
contribue le plus souvent à modifier la position de la balance (si le nouveau conflit biologique est suffisamment lourd).

- le patient qui était momentanément maniaque devient à présent dépressif (dans la mesure où le nouveau SBS pèse assez lourd).
- le patient qui était momentanément dépressif devient à présent maniaque (dans la mesure où le nouveau SBS pèse assez lourd).

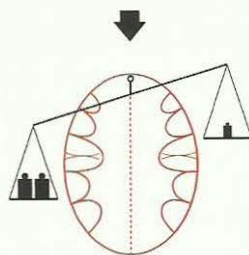
Schéma illustrant la 2^{ème} règle de la balance

Hommes et femmes droitiers (ères)

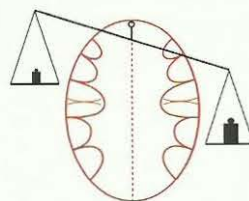
a) maniaques



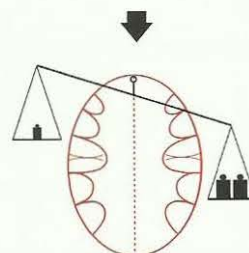
après le 3^{ème} conflit biologique (SBS) encore plus maniaques



b) dépressifs

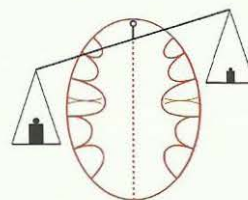


après le 3^{ème} conflit biologique (SBS) encore plus dépressifs

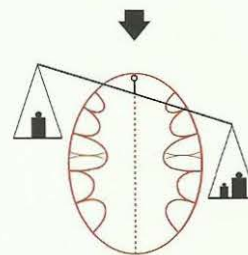


Hommes et femmes gauchers (ères)

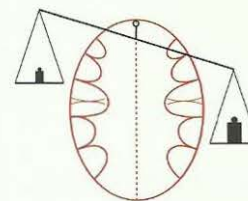
a) maniaques



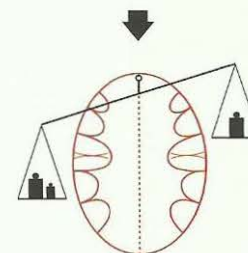
après le 3^{ème} conflit biologique (SBS) saut du cavalier à droite dépressifs



b) dépressifs



après le 3^{ème} conflit biologique (SBS) saut du cavalier à gauche maniaques



3^{ème} règle de la balance :

Au niveau thérapeutique, on peut venir en aide au patient en lui apprenant à se brancher consciemment sur le rail cérébral gauche de façon à se rendre maniaque. Maniaque passe pour être dynamique, heureux. On a « la pêche ».

4^{ème} règle de la balance :

A la ménopause, c'est-à-dire à l'arrêt de l'ovulation (baisse des œstrogènes), la femme devient « masculine du point de vue hormonal » et non pas « masculine du point de vue conflictuel », et ceci aussi bien pour les gauchères que pour les droitères :

- a) La femme gauchère devient un homme gaucher.
- b) La femme droitère devient un homme droitier.

Que se passe-t-il au niveau des SBS ou des conflits ?

Réponse : les conflits sautent de l'autre côté, dans la mesure où ils ne sont pas devenus sans objet, comme si la femme les avait ressentis en tant qu'homme.

5^{ème} règle de la balance :

Dans la ménopause les SBS ou les conflits peuvent sauter c'est pour cela que les conflits situés à gauche au cerveau et qui rendaient maniaque jusqu'alors, deviennent des conflits de la partie droite du cerveau et rendent dépressif. C'est-à-dire que la patiente peut faire une dépression suite au rail du conflit qui l'avait rendue maniaque auparavant (elle avait « la pêche ») et inversement. Plus précisément, les conflits sont vécus ou ressentis de façon inversée. Par ex. : une femme qui a vécu un conflit sexuel avant le pat hormonal, quand elle entre en ménopause (c'est-à-dire lorsqu'elle réagit biologiquement comme un homme) peut vivre ce précédent conflit sexuel comme un conflit de territoire masculin (s'il s'agit d'un abus brutal). S'il s'agit d'un abus moins brutal, alors la femme ne ressentira rien.

6^{ème} règle de la balance :

Nous connaissons les différentes façons suivantes de se « masculiniser » :

- a) Hormonales : dans la ménopause naturelle ou ménopause provoquée par ablation des ovaires, ou nécrose des ovaires suite à un conflit de perte, la pilule, une intoxication chimique etc.
- b) Conflictuelle avec un HH actif au relais sexuel : « masculine en raison du conflit ». Tous les mécanismes se comportent de manière différente et peuvent se combiner les uns avec les autres.
Naturellement, la balance peut continuer à pencher à gauche ou à droite, ou de nouveaux conflits peuvent également déterminer la position de la balance.

7^{ème} règle de la balance :

Cela se passe de façon analogue chez les hommes : dans ce cas nous observons également une « féminisation » :

Hormonale par andropause, nécrose du testicule à la suite d'un conflit de perte, ablation du testicule, castration hormonale, intoxication chimique etc.

Récidive conflictuelle par conflit de territoire à droite au cerveau (second loup), homosexuel féminin « féminin par le conflit ».

A vrai dire, lors du 1^{er} conflit de territoire qui s'inscrit à gauche et le rend maniaque, le gaucher est également à demi féminin, homosexuel machiste, c'est-à-dire, castré psychiquement.

Par conséquent, il va de soi que l'état du développement, c'est-à-dire l'arrêt du développement depuis le 2^{ème} conflit de territoire, joue un rôle basique dans l'estimation de la balance.

S'il y a accentuation des rails (les poids) de la balance ou de nouveaux SBS (nouveaux poids) à la suite du 2^{ème} SBS dans l'aire du territoire, la règle de la balance s'applique :

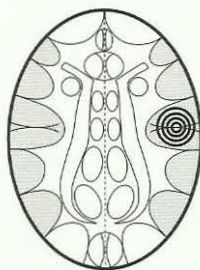
- a) Les deux rails (poids) peuvent être plus accentués soit à gauche, soit à droite, par « ajout sur le rail ».
Le plateau de la balance penchera alors soit à droite (dépression), soit à gauche (manie), sans qu'un nouveau conflit ou SBS ne soit nécessairement intervenu.
Autrement dit les poids ne restent pas constants, ils peuvent changer à tout instant selon que le patient rencontre son chef, avec lequel il a l'un des conflits, ou sa belle-mère, avec laquelle il a l'autre conflit. Ceci signifie qu'une personne en constellation peut, à tout instant, devenir maniaque ou dépressive, mais elle peut également rester constamment maniaque ou constamment dépressive.
Elle peut aussi n'être véritablement ni l'un, ni l'autre. Elle semble alors « équilibrée ».
- b) Indépendamment de cela, il peut se produire un 3^{ème} conflit et provoquer une manie ou une dépression.

Schéma de la balance en rapport avec l'ovulation et la menstruation

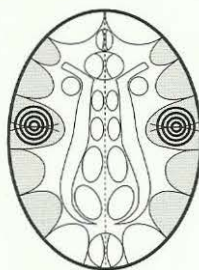
Femme gauchère

Avec le 1^{er} SBS dans l'aire du territoire (par ex. SBS sexuel), à droite au cerveau, la femme gauchère est dépressive, ovulation non perturbée.

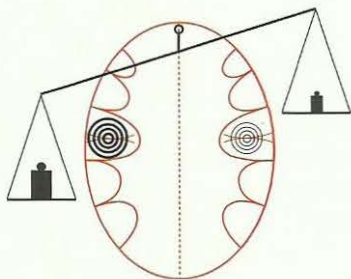
En cas de SBS avant 11 ans : ménarché éventuel ou même plus tôt que la normale, à 10 ans, par exemple.



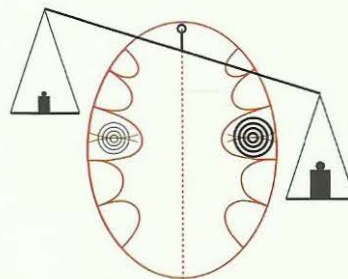
Avec le 2^{ème} SBS dans l'aire du territoire (par ex. nouveau SBS sexuel) à gauche au cerveau



A présent, c'est la balance qui est déterminante



Patiente maniaque, si le 2^{ème} SBS est plus prégnant que le 1^{er}. Nymphomane.
Absence d'ovulation, aménorrhée, frigide.



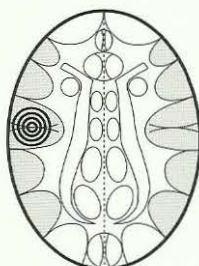
Le 1^{er} SBS reste plus prégnant que le 2^{ème}. La patiente reste dépressive (elle était déjà dépressive à la suite du 1^{er} SBS, le conflit sexuel). Ovulation, règles, peut être enceinte.
Si deux SBS sexuels : nympho dépressive mais sexuellement plus ou moins castrée psychiquement : frigide.

Femme droitère

Avec le 1^{er} SBS sexuel dans l'aire du territoire (à gauche au cerveau) la femme droitère perd l'ovulation.

A partir de là, la patiente réagit de façon masculine.

Chez les filles, si SBS avant 11 ans, pas de menstruation (ovulation).



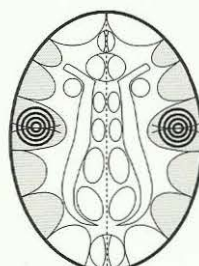
L'ovulation se produit

a) Si SBS en phase de solution

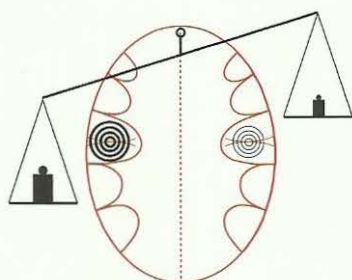
b) Si un 2^{ème} SBS (actif) fait pencher le plateau de la balance vers le bas (cf. ci-dessous). En même temps : dépression = « féminité modeste »

En cas de SBS avant 11 ans : ménarché éventuel ou même plus tôt que la normale, à 10 ans, par exemple.

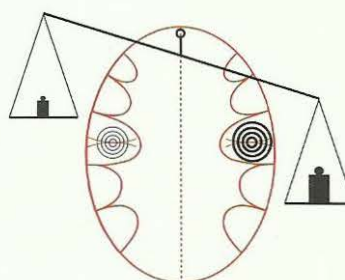
Avec un 2^{ème} SBS dans l'aire du territoire : conflit de perte de territoire, avec contenu sexuel éventuellement, à droite au cerveau.



A présent, c'est la balance qui est déterminante



Le poids sur le plateau gauche de la balance pèse plus lourd (le 1^{er} SBS est plus prégnant). La patiente devient maniaque, n'a pas d'ovulation, si les deux SBS sont sexuels : nymphomanie accompagnée de frigidité.



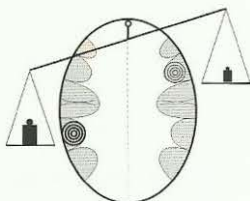
Le poids sur le plateau droit de la balance pèse plus lourd (le 2^{ème} SBS est plus prégnant). La patiente devient dépressive, a une ovulation, peut devenir enceinte, menstruation. Si les deux SBS sont sexuels : nympho dépression, « féminité modeste », mais frigidité malgré tout.

Exemples de conflits de l'aire du territoire (SBS) selon les règles de la balance :

On peut donc être maniaque ou dépressif dans la même constellation, selon le côté du cerveau le plus fortement atteint, c'est-à-dire mytho maniaque ou mytho dépressif.

Constellations mythomaniaque et mythodépressive

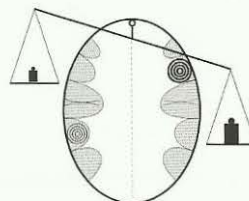
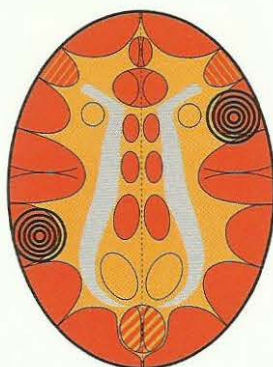
HH épithélium pavimenteux rectal



Mythomanie

Patients avec flot verbal (logorrhée), conteurs d'histoires et de mensonges, écrivains, prédicateurs, politiciens, journalistes.

HH épithélium pavimenteux bronchique

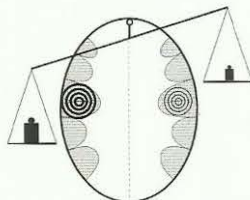


Mythodépressif

Patients qui se parlent sans cesse à eux-mêmes et ne parviennent pas à exprimer le flot de leurs pensées.

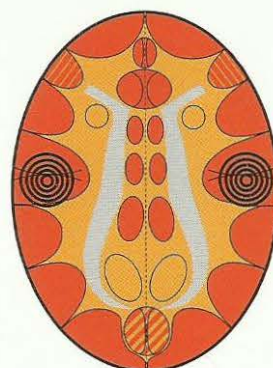
Constellations nymphomaniaque et nymphodépressive (Constellation nympho)

Relais de l'épithélium pavimenteux du col et de l'orifice de l'utérus.
Relais de l'épithélium pavimenteux de la vésicule séminale.
Relais de la tunique interne à épithélium pavimenteux des veines coronaires + centre péri insulaire complexe du rythme pour le rythme ventriculaire rapide (tachycardie ventriculaire).

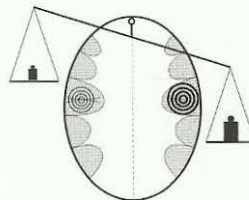


Constellation nymphomaniaque

Les patientes séduisent activement les hommes, mais sont plus masculines, n'ont souvent pas d'ovulation, sont frigides, n'ont pas d'orgasme vaginal, ne sont pas réellement capables d'amour (parfois elles peuvent aller jusqu'à accorder une nuit).



Relais de la tunique interne à épithélium pavimenteux des artères coronaires et centre péri insulaire complexe du rythme pour le rythme ventriculaire lent (bradycardie ventriculaire).



Constellation nymphodépressive

Les patientes séduisent également les hommes, même si c'est d'une manière plus discrète, plus « passive », et souvent avec plus de succès que les nymphomanes agressives. Elles ont une ovulation, mais sont tout de même frigides (parfois elles peuvent aller jusqu'à accorder une nuit).

Constellation post mortelle

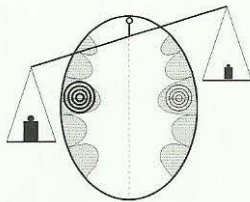
- a) constellation maniaque ou suicidaire
b) constellation dépressive

Relais de l'épithélium pavimenteux du col et de l'orifice de l'utérus.

Relais de l'épithélium pavimenteux de la vésicule séminale.

Relais de la tunique interne à épithélium pavimenteux des veines coronaires + centre péri insulaire complexe du rythme pour le rythme ventriculaire rapide (tachycardie ventriculaire).

Conflit de territoire ou conflit sexuel féminin

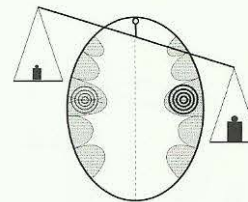


Constellation post mortelle maniaque suicidaire

«Le patient se sent attiré vers la mort de façon maniaque»
Les patients pensent souvent à ce qui se passe après leur propre mort ou celle des autres (choses spirituelles, religieuses, etc).

Relais de la tunique interne à épithélium pavimenteux des artères coronaires et centre péri insulaire complexe du rythme pour le rythme ventriculaire lent (bradycardie ventriculaire).

Conflit sexuel ou de territoire



Constellation post mortelle dépressive

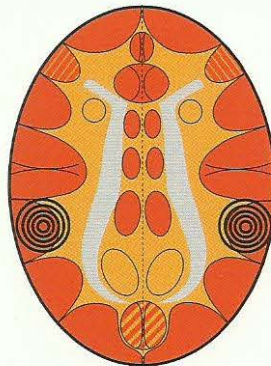
La constellation maniaco-dépressive de Casanova et la constellation nympho maniaco-dépressive sont des formes spéciales de la constellation post mortelle, lorsque leurs SBS ont tous deux un contenu sexuel.

Constellation agressive

Homme gaucher : conflit de rancœur dans le territoire.

Femme droitère : conflit d'identité.

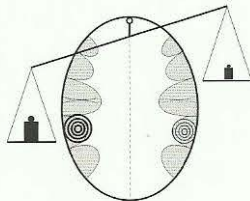
HH dans l'épithélium pavimenteux du rectum



Homme droitier : conflit de rancœur dans le territoire.

Femme gauchère : conflit d'identité.

Un HH (SBS) au relais de l'épithélium pavimenteux de l'estomac (petite courbure), de l'épithélium pavimenteux du bulbe duodénal, de l'épithélium pavimenteux des voies biliaires, ou du relais de l'épithélium pavimenteux des voies pancréatiques.

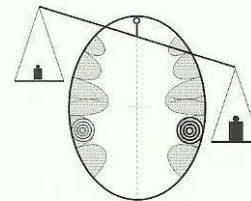


Constellation bio maniaque agressive

Agressif : « charges explosives ambulantes »

Individu poussé à bout (effet de surprise) : « charges explosives ambulantes », agités, fous furieux.

Phénomène répandu dans les structures psychiatriques.



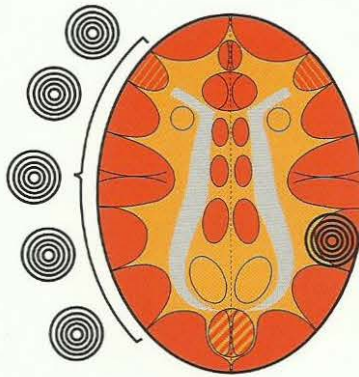
Constellation bio dépressive agressive

Dépression tendue : agressif contre soi-même

On trouve les « maniaco-agressifs » ou « biomaniaco-agressifs », de même que les « dépressifs tendus agressifs » en grand nombre. Il va de soi que les symptômes (« balance ») peuvent varier à tout instant de maniaque à dépressif et inversement.

Constellation anorexique

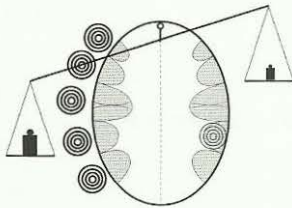
Un quelconque HH ou SBS à la périphérie corticale gauche au relais de l'aire du territoire



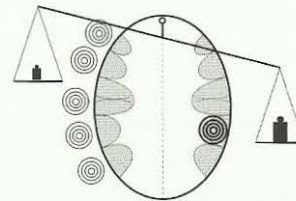
Un HH fixe (SBS) au relais de l'épithélium pavimenteux de l'estomac (petite courbure), de l'épithélium pavimenteux du bulbe duodénal, de l'épithélium pavimenteux des voies biliaires ou de l'épithélium pavimenteux des voies pancréatiques.

L'anorexique a une constellation corticale.

Il peut être maniaque ou dépressif, selon que le côté accentué soit le droit ou le gauche.



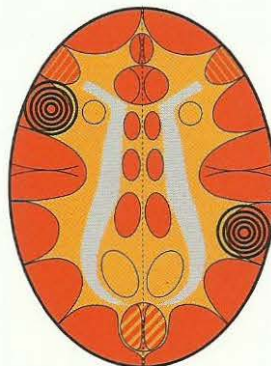
Anorexie maniaque



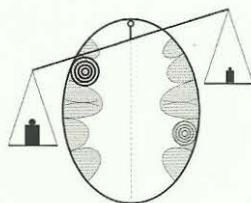
Anorexie dépressive

Constellation autistique

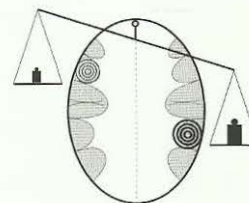
Relais (HH) de l'épithélium pavimenteux du larynx



Un SBS (HH) au relais de l'épithélium pavimenteux de l'estomac (petite courbure et pylore), au relais de l'épithélium pavimenteux du bulbe duodénal, de l'épithélium pavimenteux des voies biliaires ou de l'épithélium pavimenteux des voies pancréatiques.



Il existe aussi une constellation maniaque autistique :
Le patient s'active de façon maniaque, mais ne participe pas à la vie autour de lui. Il est « isolé de manière autistique » malgré son activité.



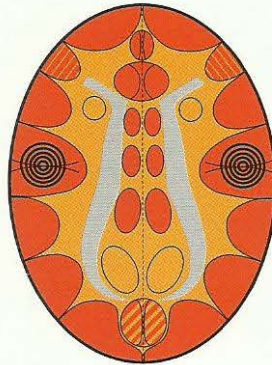
Il existe une constellation autistique dépressive :
Le patient dépressif fixe le vide.

Constellation de Casanova

Relais de l'épithélium pavimenteux du col et de l'orifice de l'utérus.

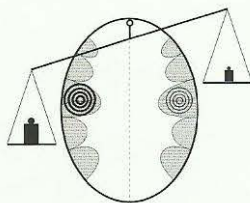
Relais de l'épithélium pavimenteux de la vésicule séminale

Relais de la tunique interne à épithélium pavimenteux des veines coronaires + centre péri-insulaire complexe du rythme pour le rythme ventriculaire rapide (tachycardie ventriculaire).



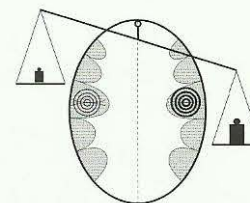
Relais de la tunique interne à épithélium pavimenteux des artères coronaires et

centre péri-insulaire complexe du rythme pour le rythme ventriculaire lent (bradycardie ventriculaire).



Casanova maniaque

Les patients avec une constellation de Casanova maniaque ne cessent de séduire activement des femmes (draguer), veulent les conquérir, mais en même temps, ils sont psychologiquement et sexuellement frigides, ne sont pas véritablement capables d'aimer. De plus ils sont en constellation post mortelle et simultanément en constellation suicidaire..

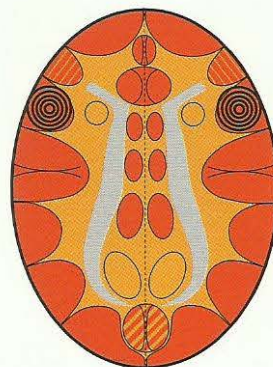


Casanova dépressif

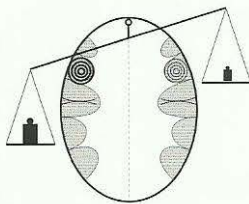
Les patients avec une constellation de Casanova dépressive séduisent, eux aussi les femmes de façon incessante à leur manière discrète (avec autant de succès). Eux aussi sont frigides, ne sont pas véritablement capables d'aimer. Eux aussi se trouvent en constellation post mortelle, pensent à ce qui se passe après la mort (pas forcément après leur propre mort).

La constellation planante

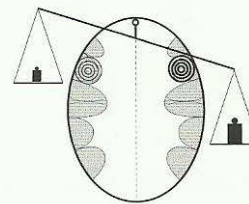
Relais de l'épithélium pavimenteux du larynx



Relais de l'épithélium pavimenteux des bronches

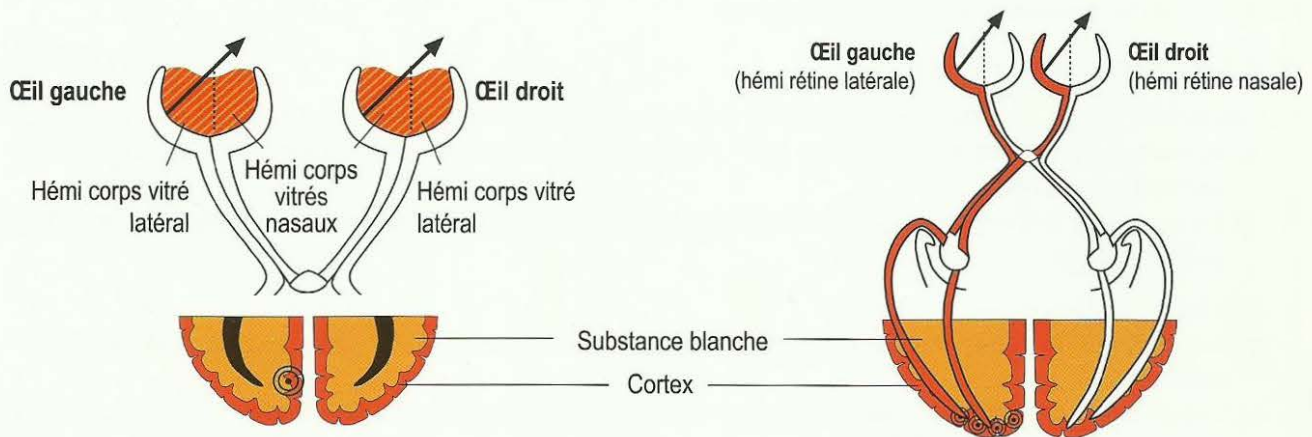


Planant vers le haut = maniaque»



Planant vers le bas = dépressif

III. Constellation corticale dans les aires corticales visuelles :

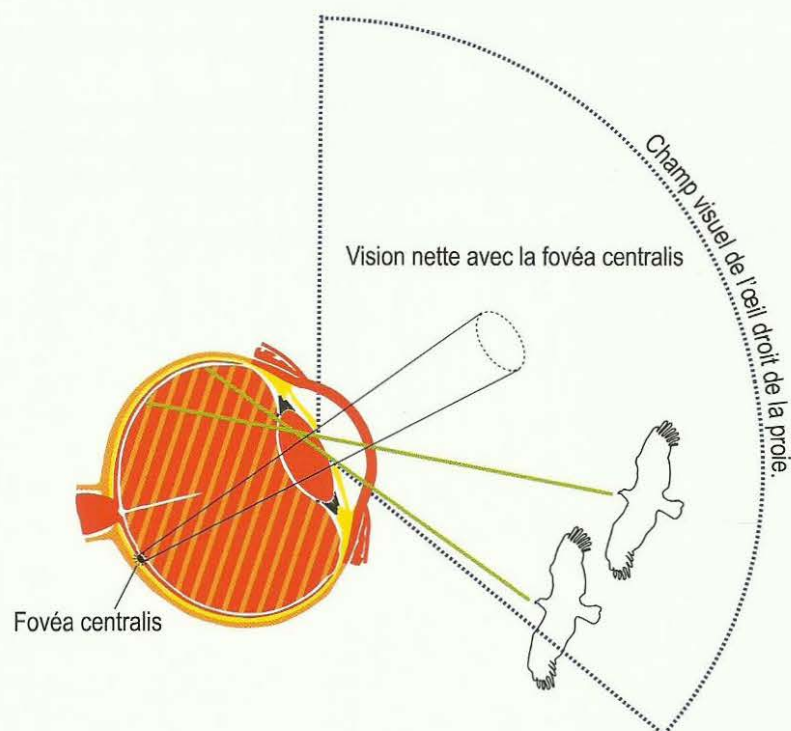


Le relais interhémisphérique (HH) des corps vitrés se trouve pareillement au cortex et à la substance blanche (comme pour les dents). C'est pourquoi le corps vitré se comporte comme un tissu ectodermique et mésodermique. Il est probable que l'information provenant des corps vitrés gauches, par ex, traverse le chiasma optique de la même manière que les informations des hémi rétines et voit les choses ou les personnes du côté droit.

Cortex visuel pour les hémi rétines gauches, ou plutôt pour la partie droite du visage.

Les deux hémi rétines gauches (en rouge) sont rattachées au cortex visuel de l'hémisphère gauche (occipital) et captent la lumière et les images du côté droit.

La controlatéralité cerveau – organe, habituelle par ailleurs (pour le cerveau et le cervelet) est ici fantomatique : avec le cortex visuel gauche de même qu'avec les hémi rétines gauches et les hémi corps vitrés gauches, on voit les choses ou les personnes du côté droit. C'est l'inverse pour les corps vitrés et les hémi rétines droits.



L'œil de la proie regarde sur les côtés. Lorsque le prédateur arrive par l'arrière, à droite, son image passe par l'hémi corps vitré nasal pour atteindre la rétine nasale.

A l'inverse des constellations de l'aire du territoire, elles ne provoquent pas d'arrêt du développement, ni de constellation maniaco-dépressive qui évolueraient selon les règles de la balance, mais elles font de la paranoïa, ce que l'on appelle le délire de persécution.

Nous distinguons :

1. Les parties médianes inter hémisphériques du cortex visuel concernent le corps vitré de l'œil.
 - a) Au cerveau à gauche pour les deux hémis corps vitrés gauches de l'œil gauche et de l'œil droit qui regardent vers la droite ;
 - b) Au cerveau à droite pour les deux hémis corps vitrés droits de l'œil gauche et de l'œil droit qui regardent vers la gauche ;
2. Les relais occipitaux pour les rétines :
 - a) Les parties occipitales droites du cortex visuel qui régissent les deux moitiés de rétine droite qui regardent vers la gauche.
 - b) Les parties occipitales gauches du cortex visuel qui régissent les deux moitiés de rétine gauche qui regardent vers la droite.

Les relais inter hémisphériques des cortex visuels qui touchent les corps vitrés, ont toujours comme conflit toute personne ou animal qui les persécute, alors que pour les relais de la rétine il s'agit toujours d'une chose en rapport avec la mère ou l'enfant ou avec le partenaire.

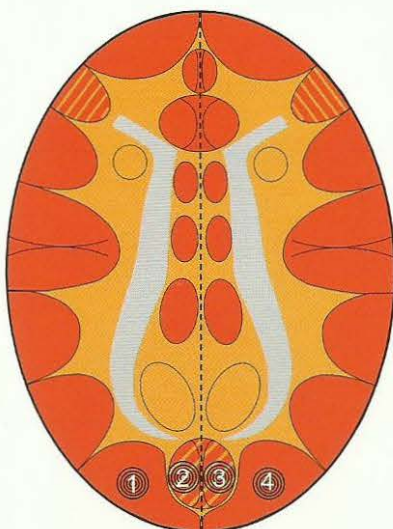
Si l'on a un conflit actif, que ce soit au niveau du corps vitré ou de la rétine à droite, et en même temps dans la région cérébrale à gauche, on a alors un délire de persécution. On parle alors de paranoïa, bien que les deux persécutions puissent être, éventuellement, très réelles et observées et attestées par d'autres. Mais on voit « des bandits partout ».

La mère d'une jeune patiente droitière venait d'avoir un diagnostic de sclérose en plaques. Il y avait de grosses charges financières à venir qui pesaient sur les épaules de la fille. Elles touchèrent les deux cortex visuels droits qui regardent vers la gauche, et au cerveau le relais occipital droit pour les rétines droites. Peu de temps auparavant, en rentrant du travail dans l'obscurité après être descendue du bus, elle avait été poursuivie par un homme, alors qu'elle devait passer par un chemin inhabité le long d'un parc.

Cela concerne les deux hémisphères du corps vitré gauche qui regardent vers la droite (partenaire) et le cortex visuel inter hémisphérique gauche.

A partir de là, elle eut un délire de persécution, voyait un brigand derrière chaque buisson, se barricadait la nuit et laissait la lumière allumée dans l'appartement. Ce délire de persécution ne cessa que lorsqu'elle prit un autre chemin pour rentrer et que le diagnostic put être relativisé auprès de la mère.

Ce que l'on appelle délire de persécution, constellation des cortex visuels.



1 Héli rélines gauches regardant vers la droite

4 Héli rélines droites regardant vers la gauche

2 Les deux héli corps vitrés gauches regardant vers la droite (œil gauche latéral, œil droit nasal)

3 Les deux héli corps vitrés droits regardant vers la gauche (œil gauche nasal, œil droit latéral)

L'expression « délire de persécution » est juste et fausse à la fois :

Juste : parce que les patients réagissent de manière paranoïde et s'imaginent désormais qu'il y a un brigand derrière chaque fourré,

Faux : parce qu'il s'agissait, en réalité, de peurs ou de persécutions entièrement fondées sur la réalité.

1. HH à gauche au cerveau pour les deux héli rélines gauches qui regardent vers la droite :

Peur dans la nuque à cause d'une chose qui, chez le droitier, par ex, est en rapport avec le partenaire, avec HH (4) à droite au cerveau pour les deux héli rélines droites qui regardent vers la gauche :

Peur dans la nuque à cause d'une chose qui, chez le droitier, par ex, est en rapport avec la mère ou l'enfant.

2. HH à gauche au cerveau pour les deux héli rélines gauches :

Peur dans la nuque à cause d'une chose qui, chez le droitier, par ex, est en rapport avec le partenaire, parce que les héli rélines gauches regardent vers la droite, avec HH (3) à droite en position inter hémisphérique au niveau occipital pour les deux héli corps vitrés droits (œil gauche nasal, œil droit latéral) :

Peur dans la nuque à cause de bandits ou de « casse pieds » (chez les droitiers : la mère ou l'enfant).

3. HH à droite au cerveau pour les deux héli rélines droites :

Peur dans la nuque à cause d'une chose qui doit être en rapport avec la mère ou les enfants, car les deux héli rélines droites regardent vers la gauche, avec HH (2) à gauche en position inter hémisphérique au niveau occipital pour les deux héli corps vitrés gauches (œil gauche latéral, œil droit nasal) qui regardent vers la droite.

Peur dans la nuque à cause d'un bandit ou d'un « casse pieds » (chez le droitier : partenaire).

4. HH à droite en position inter hémisphérique au niveau occipital pour les héli corps vitrés gauches (œil gauche latéral, œil droit nasal) qui regardent vers la droite :

Peur dans la nuque à cause d'un bandit ou d'un « casse pieds » (chez le droitier : partenaire), avec HH (3) à droite en position inter hémisphérique au niveau occipital pour les héli corps vitrés droits (œil gauche nasal, œil droit latéral) qui regardent vers la gauche :

Peur dans la nuque à cause d'un bandit ou d'un « casse pieds » (chez le droitier : mère ou enfant).

Chez les gauchers, tout est inversé.

Combinaison frontal – cortical + occipital – cortical :

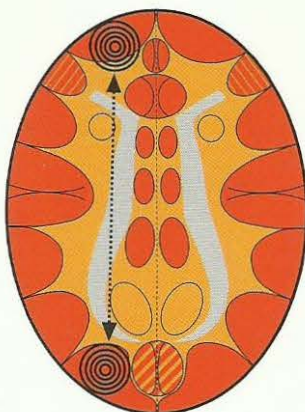
Constellation fronto-occipitale

a) dans le même hémisphère

HH au relais de l'épithélium pavimenteux
des canaux excréteurs de la thyroïde

Femme droitère : conflit d'impuissance
Homme gaucher : conflit de peur frontale
Par ex : HH dans les deux hémisphères
gauches regardant vers la droite :
Peur dans la nuque à cause d'une chose
(mère, enfant ou partenaire, selon
la latéralisation)

HH à gauche au cerveau pour les deux
hémisphères gauches

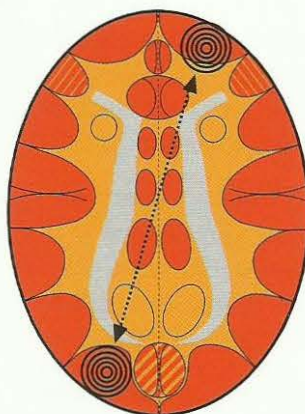


Lorsqu'un danger se présente à la fois par devant et par derrière, l'homme ou l'animal se trouve terriblement coincé.

b) dans les hémisphères différents

HH à gauche en position inter hémisphé-
rique au niveau occipital pour les hémisphères
gauches.

Peur dans la nuque d'un voleur ou d'un
« casse-pieds », à gauche au cerveau
pour les deux hémisphères gauches
regardant vers la droite (mère, enfant ou
partenaire, selon la latéralisation)



HH au relais des fentes branchiales

Femme gauchère : conflit d'impuissance
Homme droitier : conflit de peur frontale

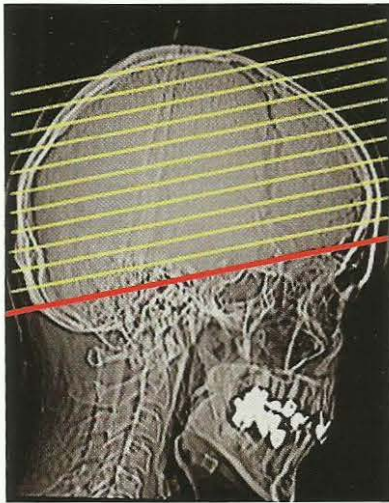
S'il y a en même temps une constellation fronto-occipitale, même s'il ne s'agit que d'une controlatéralité diagonale, l'homme ou l'animal est non seulement « coincé », mais également en légère constellation schizophrénique.

Pas de balance (!), car les deux SBS SBS se trouvent en dehors des aires du territoire.

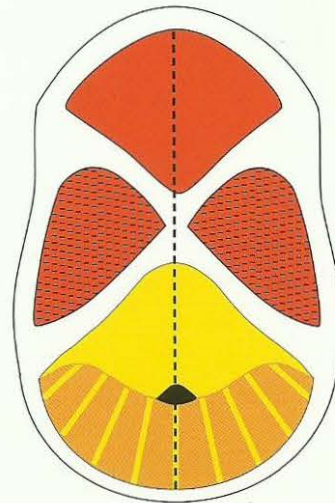
IV. Constellations corticales spéciales dans les relais du diabète et au thalamus, ainsi que conflits auditifs et olfactifs.

Les conflits auditifs, les conflits olfactifs, les conflits de résistance / répugnance et les conflits du thalamus constituent des particularités.

IV a) Les conflits auditifs corticaux : ne pas en croire ses oreilles.



Scanner standard du cerveau parallèle à la base du crâne



Coupe schématique médiane de la cavité crânienne

Nous pouvons aussi bien classer ces conflits auditifs parmi les conflits de l'aire du territoire que parmi les « conflits personnels ». Dans ce dernier cas, ils se déroulent selon les règles de la latéralité et du rapport mère / enfant ou partenaire, tandis que dans le premier cas, nous les classons parmi les conflits de l'aire du territoire masculin (à droite) ou féminin (à gauche) et, lorsque ce sont des conflits de l'aire du territoire des deux côtés, ils se déroulent comme des constellations maniaco-dépressives selon les règles de la balance.

En général, les conflits auditifs peuvent concerner des sons ou des voix, mais il faut préciser que le fait « d'entendre des voix » est produit par la constellation auditive de conflits auditifs liés au territoire.

Plus précisément : quand ils sont relatifs à des personnes, les conflits auditifs suivent les règles de la latéralité et de la relation mère/enfant ou partenaire ; quand ils sont relatifs au territoire, les conflits auditifs suivent les règles de la latéralité mais pas de la relation mère/enfant ou partenaire (par ex. cavité crânienne médiane droite pour l'oreille gauche).

NB : Dans le dernier cas, le patient entend des « voix » qui s'entretiennent entre elles ou avec lui.

Exemples :

SBS appartenant à l'aire du territoire : par ex, le cerf entend déjà son rival, bien avant de le voir.

Chez le droitier SBS appartenant au groupe mère ou enfant : par ex, l'enfant dit quelque chose d'incroyable.

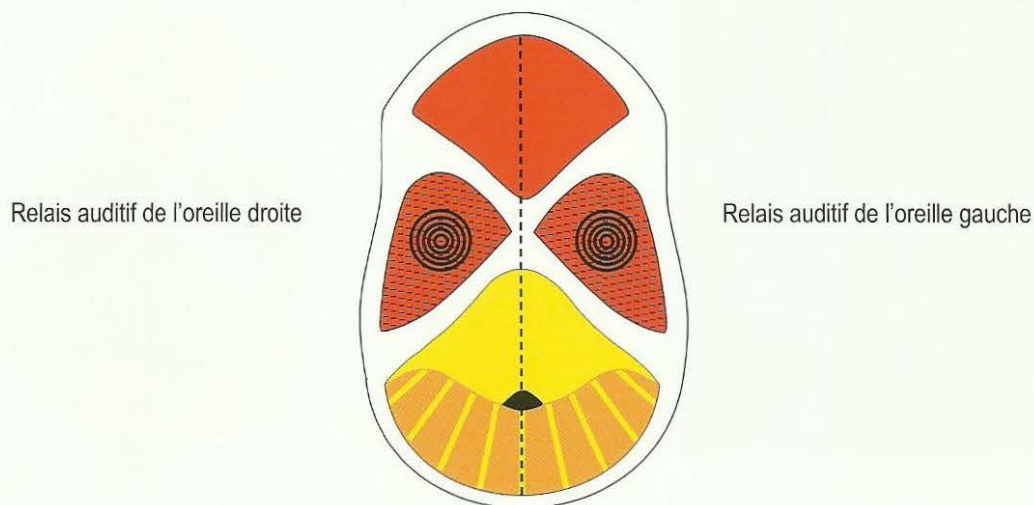
Bien que ces deux sortes de conflits auditifs se situent au même endroit du cerveau et qu'ils aient également les mêmes symptômes (bourdonnements, sons ou voix), ils sont très différents. Les conflits auditifs de la 2^{ème} catégorie ne sont pas des conflits de l'aire du territoire et c'est pourquoi ils ne peuvent pas faire de constellation de l'aire du territoire.

La constellation des conflits auditifs

- a) des sons (2 acouphènes)
- b) entendre des voix
- c) des sons d'un côté, des voix de l'autre

Homme gaucher : conflit auditif masculin dans le territoire
Femme droitère : conflit auditif féminin dans le territoire

Homme droitier : conflit auditif masculin dans le territoire
Femme gauchère : conflit auditif féminin dans le territoire

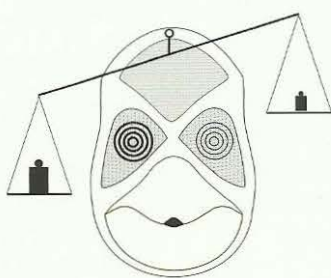


Territoire masculin : l'ensemble du territoire

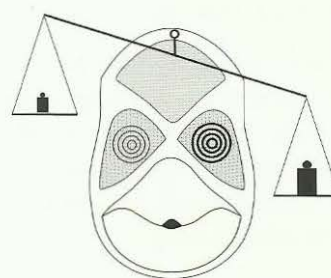
Territoire féminin (territoire intérieur) : par ex. la maison, les enfants ou la sexualité.

Quelqu'un n'en croit pas ses oreilles, lorsqu'il entend quelque chose d'in vraisemblable (acouphènes ou voix).

Les conflits auditifs peuvent être classés parmi les conflits de territoire, c'est-à-dire que la latéralité n'est déterminante que sous certaines conditions. Dans ce cas, c'est la balance qui est déterminante :



Manie s'il y a conflits de territoire et si accentués à gauche



Dépression s'il y a conflits de territoire et si accentués à droite

Mais ils peuvent aussi être en rapport avec la mère ou l'enfant ou le partenaire. Alors, ce ne sont pas des conflits de territoire.

Dans ce cas, c'est la latéralité qui est déterminante !

S'il y a des sons de bourdonnement, de paillements, d'aiguillage : Phase ca : acouphènes. Pas de baisse de l'audition. Phase pcl : baisse de l'audition. Faculté auditive diminuée au niveau des fréquences en cause.

S'il y a des mots ou des phrases : Phase ca : le patient entend la phrase comme une rengaine dans l'oreille : Phase pcl : baisse de l'audition au niveau des fréquences de la phrase.

Phase ca des deux oreilles : le patient entend des voix, ce qui passait autrefois pour paranoïde (schizophrénie).

S'il y a 1 conflit en phase pcl, les voix disparaissent.

IV b) Constellation des conflits olfactifs

Lorsqu'ils sont bilatéraux, les conflits olfactifs du nerf olfactif peuvent également faire une constellation et une paranoïa olfactive. Mais elles n'appartiennent pas aux constellations de l'aire du territoire et ne provoquent pas non plus d'arrêt du développement.

IV c) Constellation de résistance / répugnance

Cette constellation est très courante. Elle présente également une particularité :

Les deux relais opposés dans chaque hémisphère peuvent chacun être atteints par un HH isolé, il en résulte simultanément une hypoglycémie (HH à gauche) et une hyperglycémie (diabète, HH à droite).

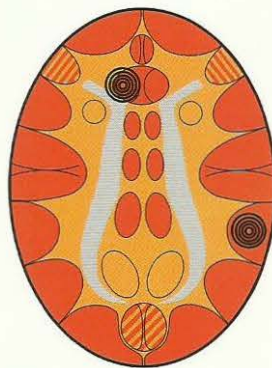
C'est ce que l'on appelle le diabète de type II. Mais les deux foyers peuvent également être touchés par un seul conflit central. Il n'y a alors pas de constellation !

Exemple de la constellation boulimique = c'est une demi constellation de l'aire du territoire.

Constellation boulimique

Homme gaucher : conflit de résistance
Femme droitère : conflit de peur – répugnance

Relais de l'hypoglycémie
(manque de glucagon) au centre de la faim



Homme droitier : conflit de rancœur dans le territoire
Femme gauchère : conflit d'identité

Relais des épithélium pavimenteux de l'estomac, des voies biliaires, du bulbe duodénal, des voies pancréatiques

Faim à cause de l'hypoglycémie – Nausée à cause de l'ulcère d'estomac

Pas de balance : pas de manie, ni dépression, sauf chez la femme gauchère (1er conflit d'identité).

IV d) Constellation du thalamus

Pour les conflits du thalamus ou pour la constellation, nous ne savons pas encore s'il y a un autre substrat ou une autre modification organique, en dehors de la modification chimique du sérum sanguin.

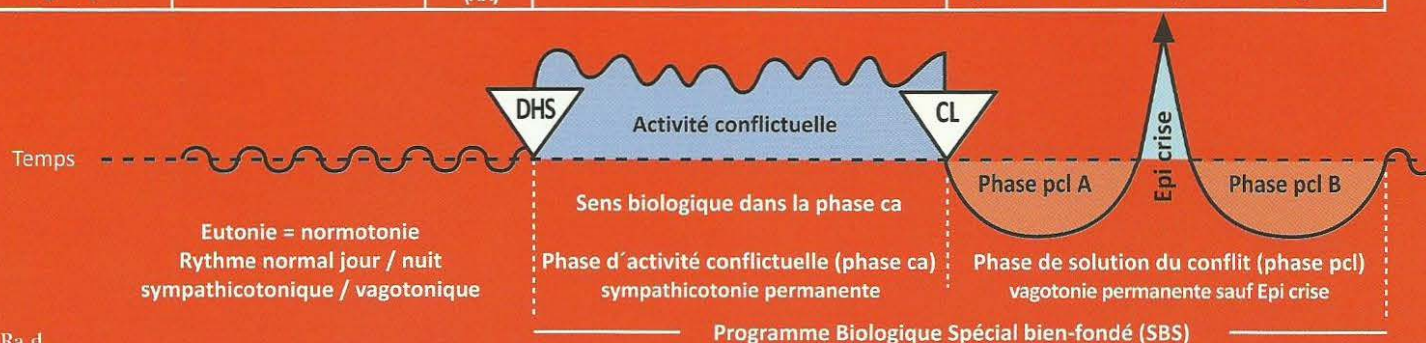SBS AVEC ULCÉRATIONS

Ulcération de l'épithélium pavimenteux en phase ca

Régénération des ulcères en phase pcl

Ra Hémisphère droit du cerveau = Feuillet embryonnaire externe = Ectoderme

SBS Manifestation organique	Teneur du conflit biologique	Foyer de Hamer au cerveau (HH)	Phase de conflit actif = phase ca Destruction cellulaire (ulcères)	Phase de solution du conflit = phase post conflictolytique (phase pcl) Régénération des ulcères (sans micro-organisme)
-----------------------------------	---------------------------------	---	--	--



1 Ra d

SBS de l'épithélium pavimenteux des canaux de l'arc branchial. Evolution de la sensibilité suivant le « schéma de l'épithélium pavimenteux du gosier ».	Conflit de peur frontale : Peur d'un danger qui se dirige inévitablement sur nous : par ex. conflit de peur du cancer.	HH en position frontale, à droite.	Sens biologique : élargissement des canaux archaïques de l'arc branchial pour améliorer la circulation de l'eau et la respiration. Phase ca : formation d'ulcères dans les canaux archaïques de l'arc branchial, à présent inutilisés, et qui sont tapissés d'épithélium pavimenteux, car l'épithélium pavimenteux des canaux de l'arc branchial a migré à partir du gosier. Légères douleurs dans la région du cou.	Phase pcl : inflammation de l'épithélium pavimenteux autour des ulcères à l'intérieur des canaux de l'arc branchial, occasionnant la formation de kystes contenant un liquide séreux. Depuis le médiastin ceux-ci peuvent atteindre le diaphragme. Ces kystes sont appelés, à tort « lymphomes non Hodgkiniens centrocytiques - centroblastiques » et ne sont diagnostiqués que dans la phase pcl par la médecine d'école. Ils se réduisent lentement au cours de la phase de régénération. Complications si Syndrome !
---	--	------------------------------------	---	--

2 Ra d

SBS de l'épithélium pavimenteux bronchique ou, plus précisément, intra bronchique. Evolution de la sensibilité suivant le « Schéma de la peau externe ».	Conflit de peur pour le territoire, l'adversaire n'a pas encore pénétré dans le territoire, mais le danger menace, le péril est imminent.	HH en position fronto-latérale, à droite.	Sens biologique : ulcération des bronches pour pouvoir mieux reconnaître ou flairer le rival. Phase ca : ulcères de l'épithélium pavimenteux intra bronchique passant le plus souvent inaperçus (insensibilité).	Phase pcl : inflammation de l'épithélium pavimenteux bronchique autour de l'ulcère. L'insuffisance de ventilation entraîne une atelectasie périphérique autour de l'ulcère, qui est souvent prise pour une tumeur bronchique, ce qu'elle n'est pas. Symptôme : une toux qui peut durer des mois. Après quoi l'atelectasie est de nouveau ventilée. Le conflit moteur de peur pour le territoire a sa crise d'épilepsie dans la phase
--	---	---	---	---

pcl = crise épileptique = constriction tonico clonique du système musculaire bronchique. C'est ce que nous appelons bronchite spastique ! L'épithélium pavimenteux bronchique a sa crise épileptoïde dans la phase pcl ; avant et après, il y a une hyperesthésie (toux d'irritation). Dans la crise épileptoïde elle-même il y a absence, une hypoesthésie (selon schéma de la peau externe). Nous appelons pneumonie la phase pcl, et lyse de la crise épileptoïde « à partir de là, ça va mieux ». Le plus souvent, le conflit est principalement moteur et sensoriel. La combinaison des crises motrice épileptique + sensorielle épileptoïde permet une meilleure évacuation du mucus hors des bronches (lyse). Il existe deux formes amplifiées de la crise motrice clonique des muscles bronchiques :

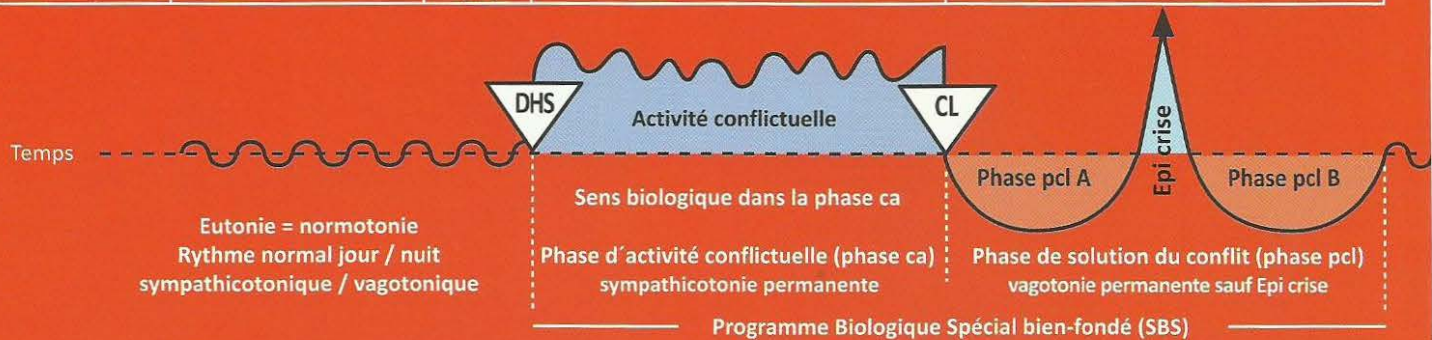
1. Lorsqu'il y a un SBS de territoire en phase ca dans l'hémisphère cérébral opposé (gauche), au cours de la crise d'épilepsie clonico- motrice des muscles bronchiques, nous voyons apparaître une double sympathicotonie : à droite du cerveau par la crise épileptique et à gauche du cerveau par la phase ca du SBS. C'est ce que nous appelons asthme bronchique, qui ne dure que le temps de la crise épileptique : halètement à l'expiration. L'asthme se présente le plus souvent lors de la crise épileptoïde (sensorielle), HH pour l'épithélium pavimenteux bronchique en position fronto temporale au cortex sensoriel dans la phase pcl, et cette crise épileptoïde est accompagnée d'absence et d'hypoesthésie. En même temps il y a une crise épileptique motrice des muscles bronchiques, HH pour les muscles bronchiques en position fronto temporale au cortex moteur en phase pcl, et dans la crise épileptique (crise d'épilepsie = tonico clonique !) : expiration haletante. S'il y a au même moment, encore un SBS en phase ca dans l'aire du territoire de l'hémisphère gauche, nous avons durant le court laps de temps des crises épileptoïdes et épileptiques, une constellation spéciale (une « activité » de type épileptique et une activité normale simultanées dans l'hémisphère opposé).

2. S'il y a à la fois, une crise épileptique des muscles bronchiques (à droite au cerveau) et une crise épileptique du larynx (à gauche au cerveau), nous parlons d'état asthmatique (double constellation épileptique) : expiration prolongée ou haletante (asthme bronchique) et inspiration prolongée ou saccadée (asthme laryngé).

Comme le conflit moteur de peur pour le territoire et le conflit sensoriel de peur pour le territoire sont très souvent combinés, nous devrions voir dans la plupart de ces cas, en même temps que la crise d'épilepsie motrice, une lyse de la pneumonie. C'est, certes, ce que nous voyons lors de la bronchite spastique, mais pas lors de l'asthme bronchique. Ceci semble être le sens biologique de l'asthme bronchique et la constellation de courte durée a l'avantage de favoriser une plus forte expulsion du mucus des bronches et un halètement plus sec. Autrefois, non seulement

Ra Hémisphère droit du cerveau = Feuillet embryonnaire externe = Ectoderme

SBS Manifestation organique	Teneur du conflit biologique	Foyer de Hamer au cerveau (H-H)	Phase de conflit actif = phase ca Destruction cellulaire (ulcères)	Phase de solution du conflit = phase post conflictolytique (phase pcl) Régénération des ulcères (sans micro-organisme)
-----------------------------------	---------------------------------	--	--	--

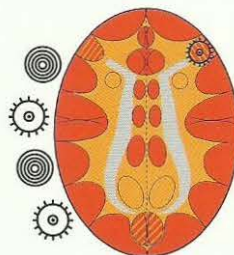


les adultes mais aussi et surtout les enfants, étaient beaucoup plus rarement en constellation que de nos jours. Nous avons vu souvent des pneumonies associées à des bronchites spastiques et des lyses importantes. De nos jours, il y a beaucoup d'enfants et d'adultes en constellation et nous voyons rarement des lyses importantes, en revanche beaucoup d'asthme bronchique et laryngé. Comme l'asthme bronchique représente la phase pcl du conflit de l'hémisphère droit, la constellation était déjà terminée avec la conflictolyse et elle l'est de nouveau après la crise épileptique. L'homme gaucher ou la femme droitier ne peuvent avoir d'asthme bronchique que s'ils ont au moins deux conflits, dans le cas de l'asthme laryngé, c'est le contraire. Car en cas de constellation, on ne peut d'abord solutionner que le dernier conflit. Il va de soi qu'après la ménopause, sous pilule, etc. tout est inversé. N'ayant moi-même pas de constellations, en cas de SBS de peur pour le territoire, j'ai des lyses de pneumonie accompagnées de bronchite spastique. A présent, nous comprenons pourquoi, auparavant, l'asthme bronchique et laryngé passait toujours pour des « maladies à demi schizophréniques », car avant la phase pcl avec la crise épileptique au milieu, il y avait bien constellation. Et lors de chaque récurrence, il y a de nouveau constellation et elle peut durer des mois ou des années jusqu'à ce qu'il y ait de nouveau une solution aux conflits des bronches (moteurs et sensoriels) et de nouveau une crise d'asthme lors de la crise épileptique/épileptoïde. Par chance, il n'y a pratiquement aucune élaboration de masse conflictuelle lors de chacun des conflits.

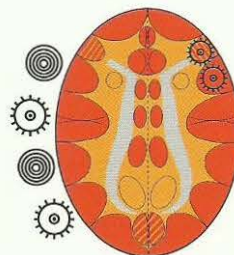
Asthme bronchique

Expiration prolongée et intensifiée (halètements)

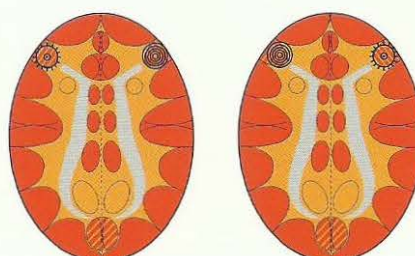
+ Un 2^{ème} HH actif (en phase ca ou en crise épileptoïde) n'importe où dans l'aire du territoire au cortex gauche (hormis la musculature laryngée).



Relais de la musculature bronchique,
Phase pcl dans la crise épileptique
(Epilepsie de la musculature bronchique).
Expiration prolongée (halètements).



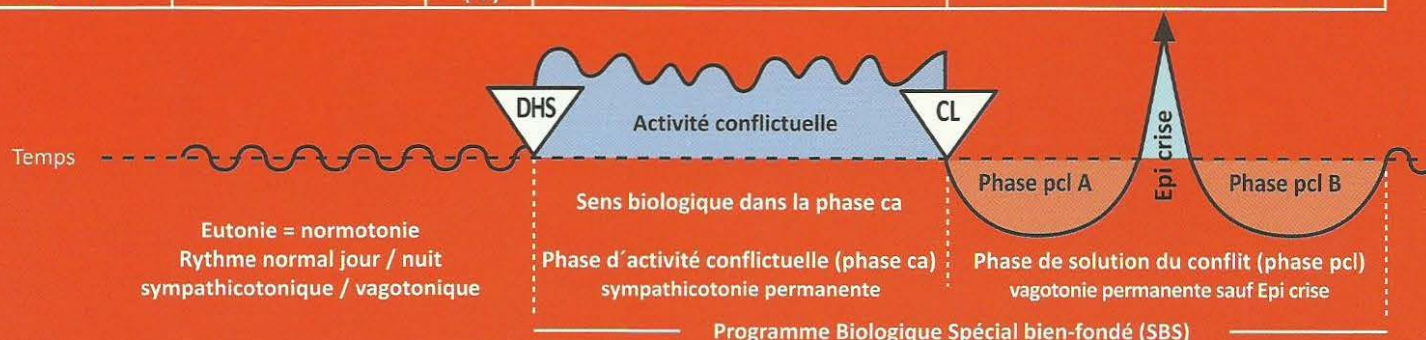La plupart du temps, le relais de l'épithélium pavimenteux bronchique est atteint en même temps (voir à droite).
Ensuite, la sensibilité évolue suivant le « schéma de la peau externe », c'est-à-dire crise épileptoïde : insensibilité et absence.
Soit :
a) épilepsie de la musculature bronchique
b) crise épileptoïde de l'épithélium pavimenteux bronchique, accompagnée d'insensibilité et absence.



Dans le cas de constellations voisines (musculature bronchique en crise épileptique à droite, musculature du larynx en phase ca à gauche = paralysie flasque) ou inversement, il n'y a JAMAIS de crise d'asthme.

Ra Hémisphère droit du cerveau = Feuillet embryonnaire externe = Ectoderme

SBS Manifestation organique	Teneur du conflit biologique	Foyer de Hamer au cerveau (HH)	Phase de conflit actif = phase ca Destruction cellulaire (ulcères)	Phase de solution du conflit = phase post conflictolytique (phase pcl) Régénération des ulcères (sans micro-organisme)
-----------------------------------	---------------------------------	---	--	--



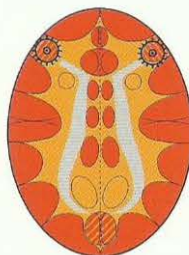
S'il y a une crise épileptique de la musculature laryngée + épilepsie de la musculature bronchique, c'est ce que l'on appelle « état asthmatique ».

Etat asthmatique

(Les deux SBS en crise épileptique (épilepsie))

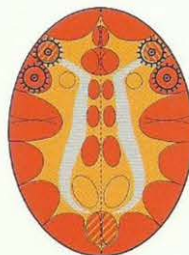Inspiration et expiration renforcées (danger !)

HH au relais de la musculature laryngée,
phase pcl dans la crise épileptique =
épilepsie de la musculature laryngée.




HH au relais de la musculature bronchique,
phase pcl dans la crise épileptique
= épilepsie de la musculature bronchique.

HH au relais de la musculature laryngée,
phase pcl dans la crise épileptique
= épilepsie de la musculature laryngée
et
HH au relais de l'épithélium pavimenteux laryngé
en phase pcl dans la crise épileptoïde avec absence



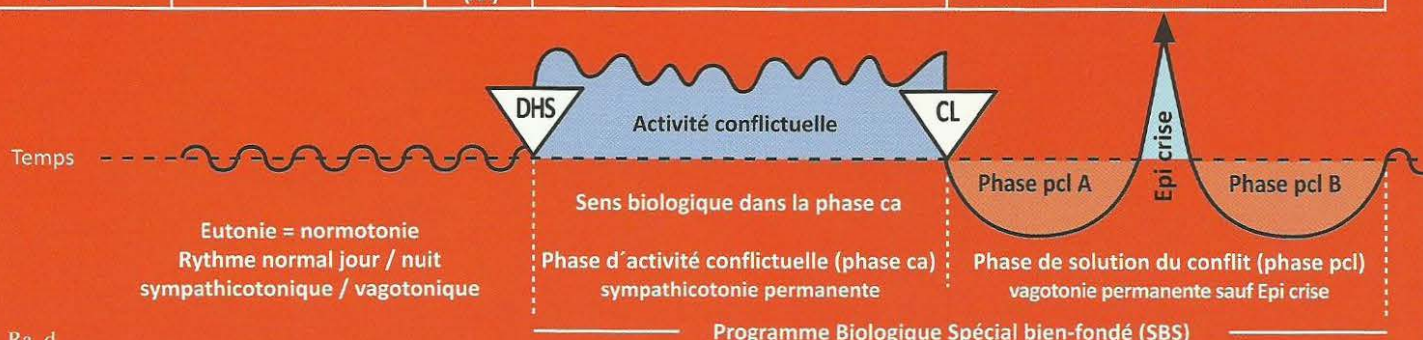
HH au relais de la musculature bronchique,
phase pcl dans la crise épileptique
= épilepsie de la musculature bronchique
et
HH au relais de l'épithélium pavimenteux bronchique
en phase pcl dans la crise épileptoïde avec absence.

La crise d'asthme ne survient que dans la crise épileptique ! (Que ce soit à droite ou à gauche, ou en cas de crise simultanée. Dans la phase active nous observons, bien sûr, une paralysie de la musculature striée). Dans la phase active d'un conflit de motricité, il y a une paralysie flasque. S'il y a une crise épileptique d'un côté et une paralysie motrice de l'autre côté (phase ca), il ne s'agit pas d'une crise d'asthme. En revanche : S'il y a une phase ca ou une crise épileptoïde de l'autre côté, il y a une crise d'asthme.

 Ce symbole représente un Foyer de Hamer en phase pcl avec crise épileptique (point culminant).

Ra Hémisphère droit du cerveau = Feuillet embryonnaire externe = Ectoderme

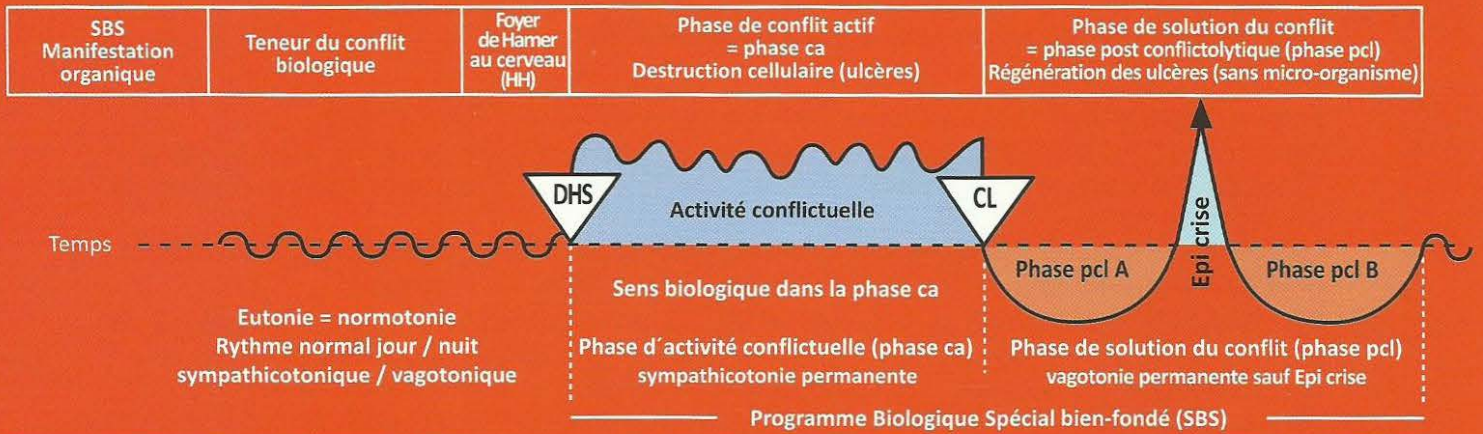
SBS Manifestation organique	Teneur du conflit biologique	Foyer de Hamer au cerveau (H-H)	Phase de conflit actif = phase ca Destruction cellulaire (ulcères)	Phase de solution du conflit = phase post conflictolytique (phase pcl) Régénération des ulcères (sans micro-organisme)
-----------------------------------	---------------------------------	--	--	--



3 Ra d

<p>SBS des artères coronaires (intima) Evolution de la sensibilité suivant le « schéma de l'épithélium pavimenteux du gosier ».</p>	<p>1. Chez l'homme droitier : conflit de territoire, perte de la totalité du territoire ou de son contenu, ex : la partenaire quitte le territoire.</p> <p>2. Chez la femme gauchère : conflit biologique de frustration sexuelle, de ne pas pouvoir ou n'avoir pas pu accomplir l'union charnelle, presque toujours accompagné de dépression même sans « pat » hormonal.</p> <p>3. Chez l'homme gaucher et la femme droitier : dans la constellation schizophrénique.</p> <p>4. Dans certaines situations hormonales : Conflits de territoire de la femme droitier, masculine, sous pilule, post-ménopausée (dépression dite d'involution) ou castrée. Conflit de territoire + dépression (conflit de résignation) chez l'homme droitier, faible, en cas de « pat hormonal ».</p>	<p>HH en position péri-insulaire droite.</p>	<p>Sens biologique : élargissement des artères coronaires (par ulcération) pour augmenter l'irrigation sanguine et l'efficacité.</p> <p>Phase ca : ulcères des artères coronaires avec forte angine de poitrine.</p> <p>Chez les hommes : a) droitiers. b) gauchers en constellation schizophrénique.</p> <p>Chez les femmes : a) gauchères en dépression à la suite du premier conflit, sans constellation ; en constellation uniquement si le conflit cérébral droit est particulièrement activé. Cf. règles de la balance (p. 122) b) droitiers sous pilule et masculine, post-ménopausée ou en constellation schizophrénique avec accentuation à droite du cerveau.</p> <p>Cas particulier : « pat » hormonal : apparition d'une pseudo psychose dépressive. Le conflit pèse de la même manière des deux côtés (constellation), un peu plus accentué à droite, c'est la raison de la dépression.</p>	<p>Phase pcl : inflammation, saignements. Crise épileptoïde : fortes douleurs et absence + crise épileptique de la musculature des artères coronaires (intima) éventuellement. En même temps, douleurs toniques à type de crampes = infarctus des coronaires. Inflammation de la tunique interne (intima) des artères coronaires (épithélium pavimenteux), dans la région des ulcères, sans douleur. Les douleurs apparaissent dans la crise épileptoïde, sympathicotonique (accompagnée d'absence) et durent le temps de la crise qui apparaît que 2 à 6 semaines après la solution du conflit (cl), selon la durée antérieure du conflit. L'inflammation peut provoquer une sténose passagère de l'artère coronaire, et ne provoque ni douleurs ni hémorragies. La crise épileptoïde accompagnée d'absence et de douleurs intenses, sympathicotonique et épileptoïde, n'a rien à voir avec ce que l'on appelle l'infarctus du myocarde de la musculature striée du cœur (dépendant de la latéralité et du conflit mère/enfant ou partenaire). Cette crise épileptoïde est appelée à tort arythmie ventriculaire bradycardique, et suivie parfois d'arrêt du ventricule et de mort. Elle est provoquée par le centre cérébral du rythme cardiaque pour le ralentissement du pouls (bradycardie), situé dans l'insula du cortex droit, et elle représente le seul danger de ce processus coronarien que nous avons appelé aussi, infarctus du myocarde. Nous pensions que c'était la cause de l'infarctus du myocarde. La musculature striée des artères coronaires y participe le plus souvent : crise épileptique (crise de l'infarctus) tonique, clonique ou les deux. Ce que l'on appelle « infarctus des coronaires » est rarement observé dans la nature, car aucun des loups second ne résout son conflit de territoire. C'est l'arrêt ventriculaire avec absence que nous prenions, à tort aussi, pour la mort, mais dans de nombreux cas, ce n'étaient que des morts apparentes. On peut vivre longtemps avec 3 ou 4 battements cardiaques par minute et une respiration très légère que le médecin ne remarque</p>
--	--	--	---	---

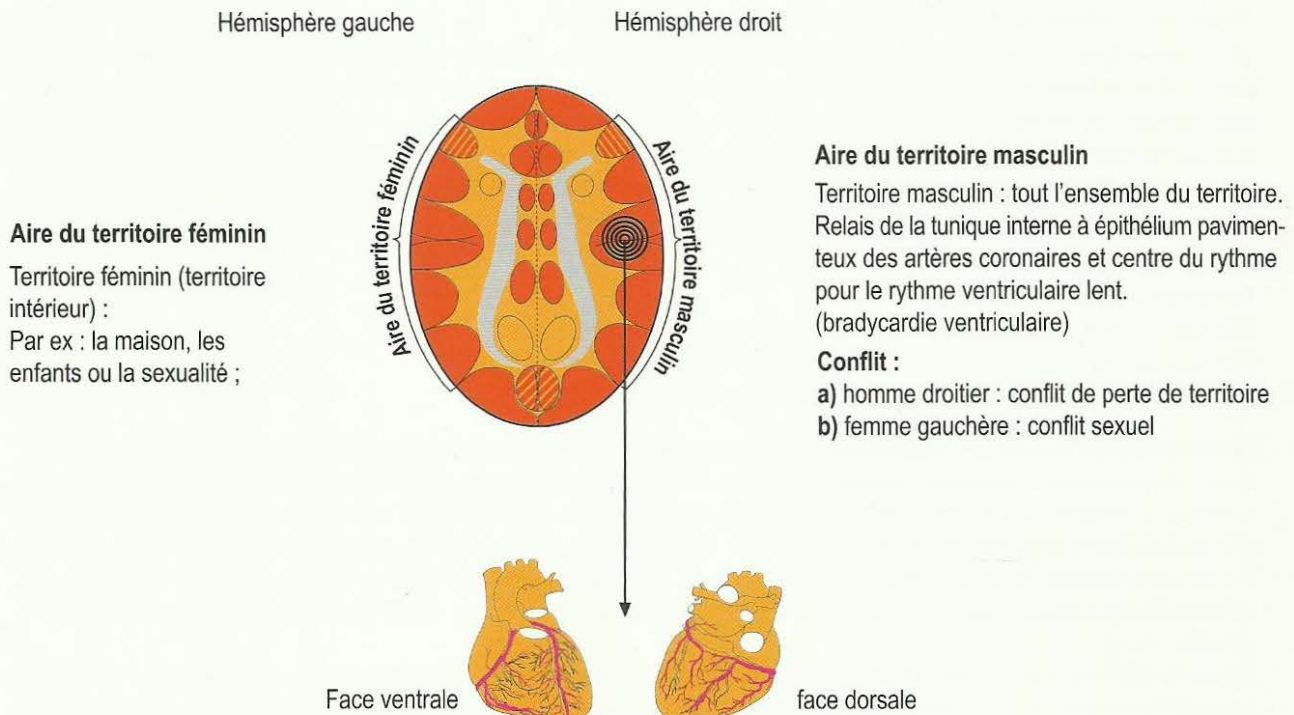
Ra Hémisphère droit du cerveau = Feuillet embryonnaire externe = Ectoderme



pas, le temps qu'il faut jusqu'à la fin de l'absence (souvent longue), qui coïncide avec la fin du ralentissement du rythme ventriculaire. Dans de tels cas, c'est la courbe de l'activité cérébrale qui en fournit la preuve.

Thérapie : depuis que je connais la 5^{ème} loi biologique naturelle, j'ai modifié mon action thérapeutique. Lorsque nous avons ce genre de personne « en état de mort apparente », nous aimerions la réveiller aussitôt (avec une aide médicale intensive), interrompre le choc épileptoïde, comme nous disions. Mais vouloir interrompre ces cycles naturels répétés depuis des millions d'années est, au vu des « succès » de notre médecine intensive, plus que modestes dans ce domaine, certainement aussi dangereux ou encore plus dangereux que d'attendre jusqu'à ce que « Mère Nature » mette spontanément un terme au « choc » (crise épileptoïde). Car la crise épileptoïde a bien son sens biologique. Naturellement, devant un cas aigu, nous ne connaissons pas la durée du conflit, ni même si le patient se réveillera après « le temps d'attente ». Actuellement, il nous manque encore l'outil diagnostique pour cela. La cortisone n'a pas répondu à nos attentes non plus. Avant tout, nous savons bien qu'avec le retour à la vagotonie post épileptoïde = résolution spontanée du choc, l'arrêt cardiaque se termine spontanément et permet le retour à la normale de la fréquence ventriculaire.

SBS de la tunique interne à épithélium pavimenteux des artères coronaires et de la musculature striée des artères coronaires



Les artères coronaires (intima) dérivent des branchies. Leur innervation sensible est régie par la sensibilité corticale qui évolue dans le SBS car l'épithélium pavimenteux des arcs et canaux branchiaux est issu du gosier, ce qui signifie qu'il y ait douleur.

1. Tunique interne à épithélium pavimenteux des artères coronaires (dans le SBS, la sensibilité évolue selon le « schéma de l'épithélium pavimenteux du gosier »).

Phase ca : angine pectorale (douleurs) par ulcération de la tunique interne à épithélium pavimenteux.

Phase pcl (sauf crise épileptoïde) : l'ulcération ne cause plus de douleurs. Régénération des ulcérations accompagnée d'inflammation de la tunique interne et prolifération cellulaire, œdème très important dans le cas du Syndrome : l'occlusion des artères n'est pas mortelle !

L'inflammation dans les phases pcl de régénération et de retour à la normale de la tunique interne (épithélium pavimenteux) qui peut, à l'occasion, provoquer un rétrécissement de l'artère coronaire, est tout à fait insignifiante !

Crise épileptoïde : arythmie ventriculaire bradycardique provoquée par le centre du rythme ventriculaire bradycardique péri insulaire droit. Très forte angine de poitrine, douleurs + absence (cf. le « schéma de l'épithélium pavimenteux du gosier »). Si la mort survient, c'est par arrêt cardiaque bradycardique du centre du rythme péri insulaire droit, non par le cœur lui-même. Le plus souvent, l'arrêt cardiaque (asystolie) est réversible au bout de quelques minutes, ou même quelques heures (mort apparente). En médecine clinique, cette asystolie (passagère) est toujours assimilée à la « mort du cœur ». On nous rapporte qu'au Moyen-Âge on enterrait d'abord les morts « provisoirement » dans un endroit fréquenté de la ville : on recouvrait le « cadavre » d'une très fine couche de terre, et on laissait la bouche, le nez, les oreilles et les yeux à l'air libre. Ainsi qu'on nous le rapporte, de nombreux « cadavres » se réveillaient au cours de la veillée funèbre de leurs proches et reprenaient vie pour des années. L'asystolie est seulement une crise épileptoïde du centre du rythme cardiaque bradycardique droit. Nos tentatives de réanimation actuelles sont parfois couronnées de succès. Nous ne savons pas encore combien de « succès » nous aurions en veillant les morts sans autres manipulations, plusieurs sans doute. Mais comme, jusqu'à présent, nous n'étions pas au courant des mécanismes, nous ne savons pas non plus qu'il pouvait y avoir un secours supplémentaire, plus sensé du point de vue biologique.

Détail macabre : un certain nombre de patients se réveillent dans les réfrigérateurs de la morgue et meurent une seconde fois d'hypothermie.

2. Musculature des artères coronaires

Le conflit évolue suivant le conflit de la tunique interne (ectoderme), avec toutefois l'aspect supplémentaire de dévalorisation de soi (mésoderme) : **homme droitier** : conflit de perte de territoire ; **femme gauchère** : conflit sexuel.

Phase ca : nécrose musculaire de la musculature striée circulaire des artères coronaires (cf. mésoderme de la substance blanche), paralysie partielle de la musculature (cf. aire corticale motrice, colonne rouge).

Phase pcl : régénération de la musculature striée des artères coronaires.

Crise épileptique : spasmes musculaires toniques ou cloniques qui se produisent au même rythme que les fortes douleurs sensorielles de l'angine de poitrine et de l'absence qui en découle et qui suivent en même temps les troubles du rythme bradycardique du centre cérébral droit du rythme cardiaque (arrêt cardiaque éventuel). De plus, le fait que des plaques dans la phase de régénération des ulcérations de la tunique interne se détachent et migrent dans les branches périphériques des artères coronaires n'a pas d'importance. Il est vrai qu'elles peuvent obturer de façon passagère les plus petites ramifications périphériques des artères coronaires, mais elles se dissolvent assez rapidement. Elles ne provoquent pas de symptômes mortels.

Remarque pour le 1^{er} conflit :

la femme droitère ne peut pas faire d'ulcérations des artères coronaires.

l'homme gaucher ne peut pas faire d'ulcérations des artères coronaires.

EXCEPTION : perturbation hormonale ou constellation schizophrénique !

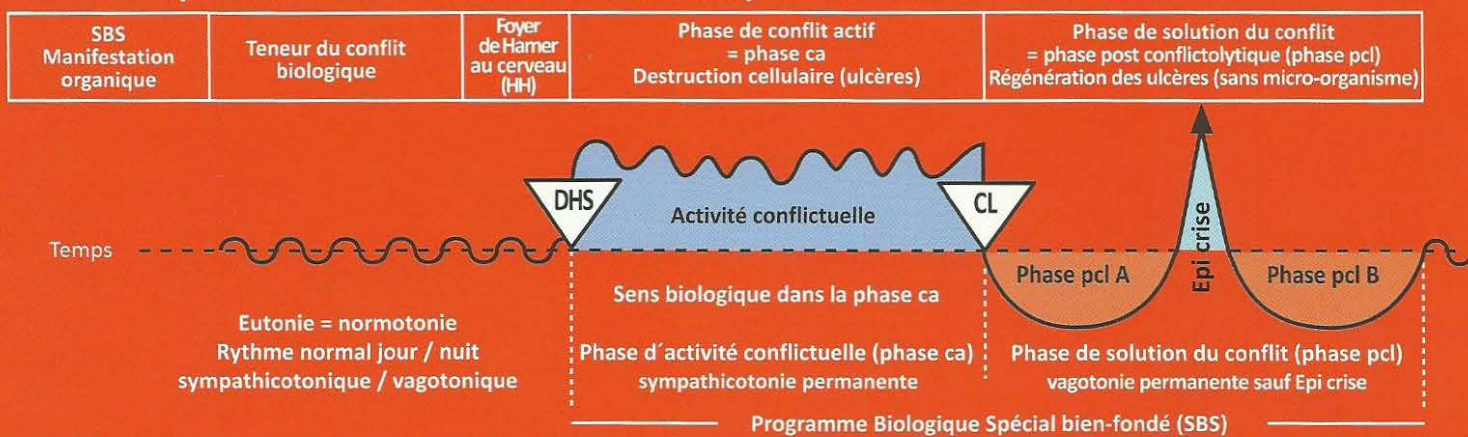
Remarque supplémentaire : les vaisseaux coronaires sont des dérivés de l'arc branchial. En tant que tels, ils sont pourvus d'une tunique interne à épithélium pavimenteux très sensible (ectoderme), c'est-à-dire différente des autres artères et veines normales, à l'exception de la crosse aortique et des artères carotides (cf. également sinus carotidien = régulateur de la pression sanguine) qui sont aussi des dérivés de l'arc branchial. A l'inverse de tous les autres vaisseaux sanguins qui ne sont pas dérivés de l'arc branchial, ils ont encore une autre particularité, une enveloppe de musculature striée qui, en cas de SBS, évolue habituellement de façon synchrone avec le SBS de la tunique interne, mais avec un aspect conflictuel supplémentaire de dévalorisation de soi.

Cette musculature coronarienne striée (appelée couche musculaire) possède un centre nutritif dans la substance blanche (nécroses en phase ca) et un centre d'innervation de contraction dans l'aire corticale motrice qui appartient au cortex ectodermique.

En cela, cette musculature particulière des vaisseaux des dérivés de l'arc branchial ne se différencie pas du reste de la musculature striée de notre corps.

Particularité : dans la crise épileptoïde/épileptique, les SBS sensoriels et moteurs évoluent ensemble de façon synchrone : symptômes épileptoïdes sensoriels : fortes douleurs + absence (« schéma de l'épithélium pavimenteux du gosier »). symptômes épileptiques moteurs à type de spasmes avec arrachement des plaques en direction périphérique dans la phase de régénération des ulcérations antérieures de la tunique interne de l'artère coronaire (non dangereux).

Ra Hémisphère droit du cerveau = Feuillet embryonnaire externe = Ectoderme



Remarque fondamentale : un conflit de territoire actif détermine l'individu à être « second » ou « assistant du chef », ce qui implique qu'il utilisera uniquement son hémisphère cérébral gauche (féminin). Normalement, en cas de conflit, un tel individu n'a pas autant de forces ni d'endurance qu'un gaucher qui bloque son hémisphère cérébral gauche et va, ainsi, donner son maximum. C'est pourquoi le droitier a plus de chances de survivre en tant que « second » lors d'un conflit en balance.

Ces « seconds » sont les plus nombreux. Dans une meute de loups, 80 % des mâles sont des « seconds » et des homosexuels. Mère nature a organisé ceci de telle façon que les loups « dominés » ne puissent pas se jeter tous ensemble sur le chef à la première occasion, comme pourraient le penser les psychologues mais qu'au contraire, ils aiment le chef et le défendent comme au Moyen-Âge les valets défendaient leur chevalier. C'est le sens biologique du loup « dominé » qui, instinctivement, jusqu'à la fin de sa vie, ne résoudra pas son conflit de territoire en suspens car sinon il mourrait d'un infarctus. Même s'il n'y a plus de chef, il ne le résout pas, c'est la louve alpha qui prend provisoirement la direction de la meute jusqu'à ce que : arrive un loup prétendant sans conflit, un loup étranger qui prend la place de chef, un loup en constellation qui devient capable d'être le chef par la résolution simultanée de ses deux conflits (chef en attente) car les conflits en constellation corticale ne produisent presque pas de masse conflictuelle.

4 Rad

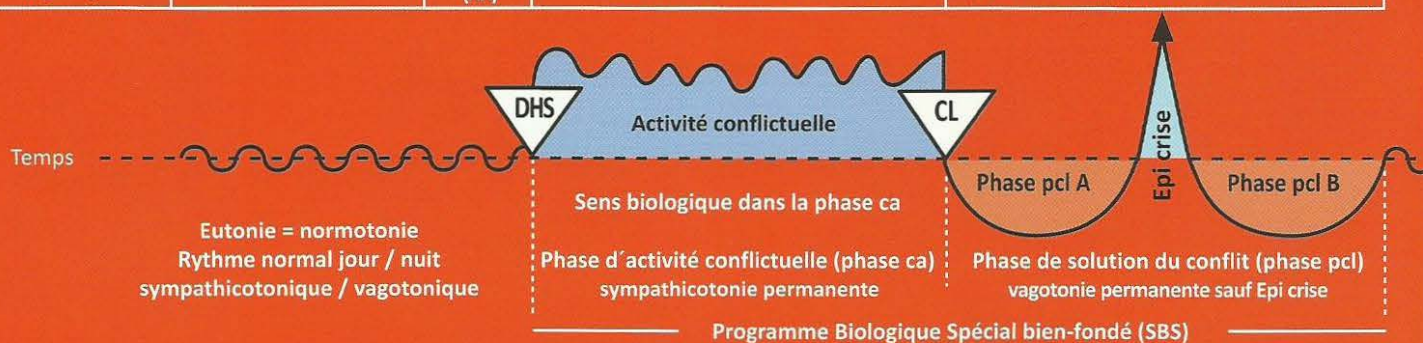
<p>SBS de l'épithélium pavimenteux de la petite courbure de l'estomac, du pylore (ouverture de l'estomac).</p> <p>Evolution de la sensibilité suivant le « schéma de l'épithélium pavimenteux du gosier ».</p>	<p>Conflit biologique de contrariété territoriale, conflit à propos des limites, par ex. avec le « chef du territoire voisin », ou concernant le contenu du territoire, par ex. partenaire infidèle.</p>	<p>HH en position temporale, à droite.</p> <p>Sens biologique : agrandissement ulcératif du passage de l'estomac et particulièrement de la sortie de l'estomac.</p> <hr/> <p>Phase ca : il existe de véritables « types d'estomac » qui réagissent avec des contrariétés dans le territoire, en principe, toujours avec un ulcère de l'épithélium pavimenteux. Douleurs, très intenses parfois, de l'ulcère de l'estomac ou de l'ulcère du bulbe duodénal. Ces aires ulcéreuses ont un épithélium pavimenteux sous la dépendance du cortex sensoriel, ce qui explique l'acuité de la douleur, les spasmes et les coliques (dans le cas où les muscles striés sont touchés aussi). Du reste, en dehors de la petite courbure et du pylore, l'estomac est constitué de muscles lisses.</p>	<p>Phase pcl : saignement de l'ulcère de l'estomac ou du bulbe duodénal (hématémèse et fèces (selles noires) ce qui est un bon signe.</p> <p>Il n'y a plus de douleurs ni de coliques jusqu'au vomissement éventuel (cf. crise épileptoïde).</p> <p>Crise épileptoïde dans le cas du Syndrome : fortes douleurs + saignement + absence. Si la crise épileptoïde des muscles striés de l'estomac se produit en même temps = crise d'épilepsie de l'estomac très douloureuse = coliques de l'estomac + saignements + absence.</p>
---	--	--	--

5 Rad

<p>5a) SBS de l'épithélium pavimenteux de la vésicule et des voies biliaires intra et extra hépatiques. Evolution de la sensibilité suivant le « schéma de l'épithélium pavimenteux du gosier ».</p>	<p>Conflit de contrariété territoriale. Les limites du territoire ne sont pas sûres, le « chef du territoire voisin » pourrait passer à l'attaque. Souvent querelle d'argent.</p>	<p>HH en position temporaire, à droite.</p>	<p>Sens biologique : élargissement ulcératif des voies biliaires intra et extra hépatiques de la vésicule biliaire pour améliorer l'écoulement de la bile.</p> <hr/> <p>Phase ca : ulcères des voies biliaires intra et extra hépatiques et de la vésicule, très douloureux en raison de leur innervation sensible.</p>	<p>Phase pcl : l'hépatite suit inévitablement son cours sans microbe. Toutefois, nous trouvons dans la plupart des cas des anticorps de l'hépatite (hépatite A - B - C). Du fait de l'inflammation de l'épithélium pavimenteux interne des voies biliaires en raison de la phase de réparation des ulcères, il se produit une obstruction passagère des voies biliaires (ictère) et une rétention biliaire, soit dans la plupart des voies biliaires intra et extra hépatiques (hépatite ictérique), ou dans quelques-unes (hépatite anictérique).</p>
---	---	---	---	---

Ra Hémisphère droit du cerveau = Feuillet embryonnaire externe = Ectoderme

SBS Manifestation organique	Teneur du conflit biologique	Foyer de Hamer au cerveau (HH)	Phase de conflit actif = phase ca Destruction cellulaire (ulcères)	Phase de solution du conflit = phase post conflictolytique (phase pcl) Régénération des ulcères (sans micro-organisme)
-----------------------------------	---------------------------------	---	--	--



La crise épileptoïde : le plus souvent décrite comme coma hépatique. Comme le saignement au cours de la crise épileptoïde de l'ulcère de l'estomac en phase pcl, (très souvent redoutable), on le retrouve au cours de l'hépatite, c'est ce que l'on appelle le coma hépatique.

Il faut savoir que,

1. Chaque crise épileptoïde de l'hépatite provoque une absence (c'est normal).
2. Chaque crise épileptoïde de l'hépatite provoque une altération des îlots cellulaires Alpha ayant pour conséquence une forte hypoglycémie. Un patient ictérique présentant une absence et un taux de glucose proche de zéro est toujours considéré comme perdu. C'était le « coma hépatique » (hypoglycémie à haut risque).

Habituellement, la crise épileptoïde de l'hépatite survient juste quand les valeurs hépatiques recommencent à baisser (en particulier les Gamma-gt, les phosphatases alcalines et éventuellement la bilirubine au cours de l'ictère).

Le coma hépatique est, en réalité, une sorte de « coma cérébral » = absence avec forte hypoglycémie.

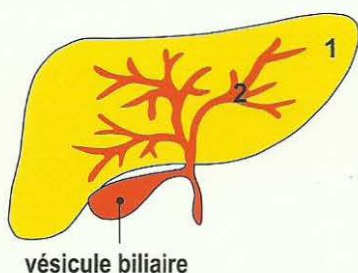
Thérapie : apport continu de glucose per os, éventuellement par sonde stomacale en cas d'absence. Dans le cas d'indication de perfusion intra-veineuse, attention, s'il y a Syndrome on aura une hépatomégalie (forte inflammation du foie) accompagnée de douleurs dues à la tension de la capsule du foie et à la forte augmentation des valeurs hépatiques (des Gamma gt) en particulier, l'hépatomégalie serait beaucoup moins importante en l'absence du Syndrome.

Souvent la musculature striée environnante est intéressée, c'est pour cela que nous avons une crise épileptoïde (sensorielle : douleur + absence) et épileptique (motrice, spasme tonique et/ou clonique) : par ex. : coliques biliaires, surtout dans le grand canal biliaire : le canal cholédoque. Cirrhose du foie : de même que pour la cirrhose des « atelectasies » bronchiques ou des canaux galactophores, il y a deux sortes de cirrhose du foie :

1. Soit une phase ca de longue durée (des années), puis les voies biliaires intra hépatiques se cicatrisent progressivement et deviennent imperméables, car elles subissent une obstruction cicatricielle.
2. Soit une obstruction cicatricielle dans la phase de régénération en cas de nombreuses récurrences de contrariété dans le territoire, ou de récurrences d'hépatites.

Dans le cas du Syndrome, augmentation de l'inflammation des voies biliaires = hépatomégalie = gros foie et coloration jaunâtre de la peau et de la sclérotique de l'œil (ictère) et augmentation de l'œdème cérébral = « coma cérébral » = absence. Coliques, coliques biliaires, intra hépatiques également, si les muscles striés de la vésicule et des voies biliaires sont touchés.

Le FOIE et ses différentes parties avec leur appartenance aux feuillets embryonnaires



- 1) **Parenchyme hépatique** (endoderme, régi par le tronc cérébral).
 - phase ca : adénocarcinome du foie (type sécrétoire + résorbant).
 - phase pcl : destruction de la tumeur par tuberculose (cavernes).

- 2) **Voies biliaires du foie** (ectoderme, régi par le cortex)

phase ca : ulcérations.

phase pcl : régénération du tissu ulcéré, accompagnée d'inflammation (hépatite).

Augmentation de l'inflammation des canaux biliaires dans le cas du « Syndrome » = hépatomégalie = gros foie et coloration jaune de la peau et de la sclérotique de l'œil (ictère).

Dans le cas du SBS, la sensibilité de l'épithélium pavimenteux des canaux biliaires, ainsi que la vésicule biliaire suit le « schéma de l'épithélium pavimenteux » du gosier.

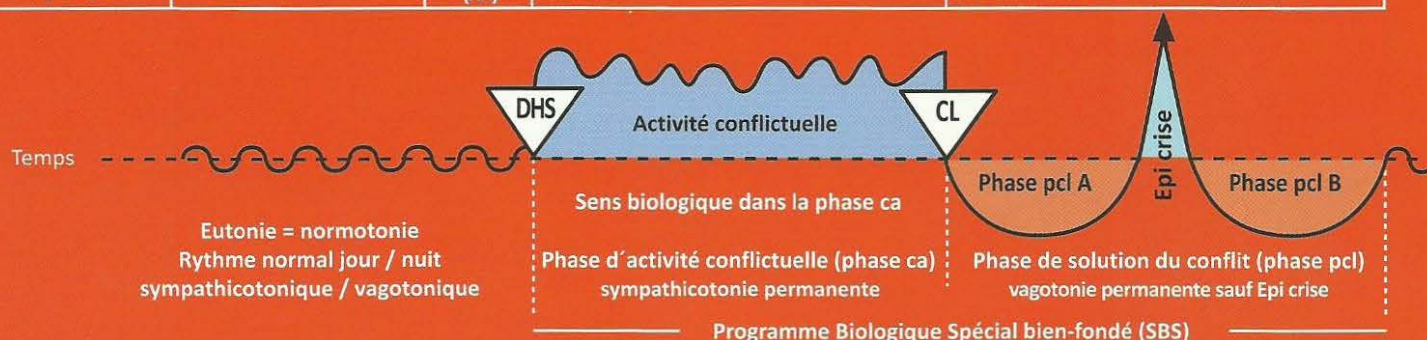
Phase ca : douleur.

Phase pcl : diminution de la sensibilité.

Crise épileptoïde : douleur et absence. Baisse simultanée des Gama GT dans le sérum et hypoglycémie (danger !). Jusqu' à aujourd'hui l'hypoglycémie avec absence était mal définie comme « coma hépatique ».

Ra Hémisphère droit du cerveau = Feuillet embryonnaire externe = Ectoderme

SBS Manifestation organique	Teneur du conflit biologique	Foyer de Hamer au cerveau (HH)	Phase de conflit actif = phase ca Destruction cellulaire (ulcères)	Phase de solution du conflit = phase post conflictolytique (phase pcl) Régénération des ulcères (sans micro-organisme)
-----------------------------------	---------------------------------	---	--	--



5b) SBS de l'épithélium pavimenteux des voies pancréatiques. Evolution de la sensibilité suivant le « schéma de l'épithélium pavimenteux du gosier ».	Conflit de contrariété dans le territoire.	HH en position temporelle, à droite.	Sens biologique : élargissement ulcératif des voies pancréatiques pour excréter rapidement une plus grande quantité de suc pancréatique. Phase ca : ulcération des branches des voies pancréatiques et de la voie principale. Douleurs !	Phase pcl : Inflammation dans la phase de réparation et de retour à la normale avec occlusion des voies pancréatiques touchées par les ulcères. Augmentation de l'amylase dans le sérum. Pseudo tumeur pancréatique. Dans le cas du Syndrome ! Après réduction de l'inflammation, les canaux pancréatiques touchés sont de nouveau libérés. Crise épileptoïde : douleurs + absence. Coliques douloureuses si crise épileptoïde simultanée des muscles (striés) pancréatiques.
---	--	--------------------------------------	---	--

6 Ra d

SBS de l'épithélium pavimenteux (dit de transition) du bassinnet, côté gauche. Evolution de la sensibilité suivant le « schéma de la peau externe ».	Conflit de ne pas pouvoir marquer les limites du territoire. Par ex. ne pas savoir à quelle opinion se rattacher.	HH en position temporelle, à droite.	Sens biologique : élargissement ulcératif du bassinnet pour améliorer l'évacuation de l'urine. Phase ca : ulcérations dans le bassinnet gauche ou dans les calices, indolores !	Phase pcl : Inflammation dans la phase de régénération, hyperesthésie, douleurs. Spasmes musculaires et coliques néphrétiques dans la crise épileptoïde, si les muscles ont été touchés, absence. Lors de la solution, le calcul est expulsé du col du calice et parvient dans le bassinnet puis dans l'uretère et la vessie. Ce processus est appelé colique néphrétique. Ces spasmes sont pratiquement des crises épileptiques musculaires des muscles du bassinnet et du calice. Calculs de calcium et d'oxalate après tuberculose des tubes collecteurs du rein. (cf. I Ja d +g).
--	---	--------------------------------------	--	--

7 Ra d

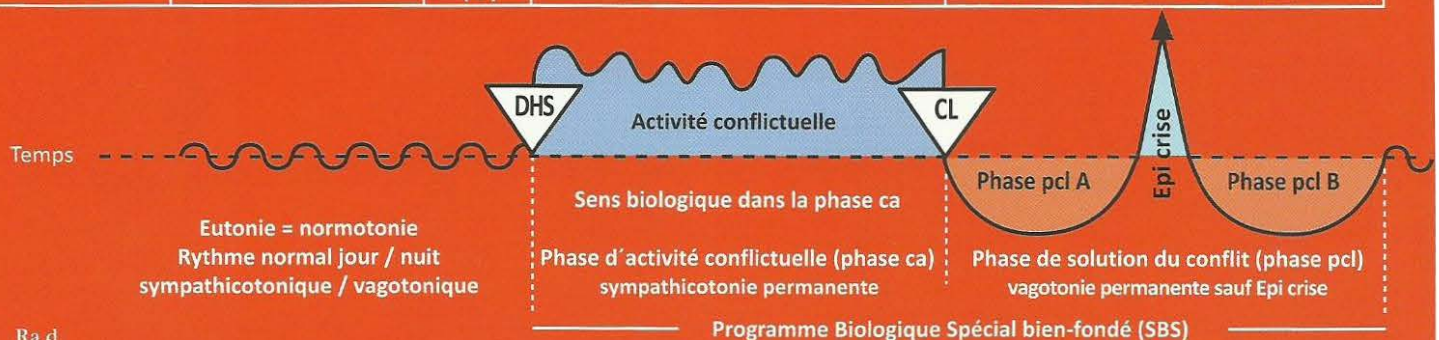
SBS de l'épithélium pavimenteux de l'uretère, côté gauche. Evolution de la sensibilité suivant le « schéma de la peau externe ».	Conflit de ne pas pouvoir marquer les limites du territoire.	HH en position temporelle, à droite.	Sens biologique : élargissement ulcératif de l'uretère pour améliorer l'évacuation de l'urine. Phase ca : ulcérations de l'uretère gauche, indolore.	Phase pcl : inflammation de l'épithélium pavimenteux très douloureuse dans la région de l'ulcère, occasionnant parfois une nouvelle occlusion de l'uretère par inflammation dans la phase de réparation, spasmes et coliques lors de la crise épileptoïde si les muscles de l'uretère ont été concernés. Manifestations aiguës dans le cas du Syndrome. Crise épileptoïde = absence.
--	--	--------------------------------------	---	---

8 Ra d

SBS de l'épithélium pavimenteux de la vessie, côté gauche de l'organe. « moitié masculine de la vessie » Evolution de la sensibilité suivant le « schéma de la peau externe ».	Conflit de ne pas pouvoir marquer les limites du territoire. Conflit de marquage de territoire. Par ex : où puis-je poser mes limites ?	HH à droite, en position temporelle, au niveau du cortex post sensoriel (sensible).	Sens biologique : élargissement ulcératif de la vessie afin de pouvoir mieux marquer le territoire avec plus d'urine. Phase ca : ulcération de l'épithélium pavimenteux vésical. Sans douleurs ! sans saignements !	Phase pcl : papillome, inflammation de l'épithélium pavimenteux dans la région des ulcérations, hyperesthésie, démangeaisons, douleurs ! Saignement vésical en provenance des ulcérations. Si la musculature de la vessie est touchée, spasmes de la vessie au cours de la crise épileptoïde accompagnés d'absence = épilepsie de la musculature de la vessie, tonico clonique = ténésmes de la vessie. Possibilité d'inflammation très importante dans le cas du Syndrome !
---	---	---	---	---

Ra Hémisphère droit du cerveau = Feuillet embryonnaire externe = Ectoderme

SBS Manifestation organique	Teneur du conflit biologique	Foyer de Hamer au cerveau (HH)	Phase de conflit actif = phase ca Destruction cellulaire (ulcères)	Phase de solution du conflit = phase post conflictolytique (phase pcl) Régénération des ulcères (sans micro-organisme)
-----------------------------------	---------------------------------	---	--	--



9 Ra d

SBS de l'épithélium pavimenteux de l'urètre , côté gauche de l'organe. Evolution de la sensibilité suivant le « schéma de la peau externe ».	Conflit de ne pas pouvoir marquer les limites du territoire. Conflit de marquage du territoire.	HH en position temporo-occipitale, à droite.	Sens biologique : élargissement ulcéraire de l'urètre pour pouvoir mieux marquer le territoire avec un jet d'urine plus puissant. Phase ca : pas de douleur. Hypo sensibilité (engourdissement, insensibilité). Formation d'un ulcère.	Phase pcl : rétention urinaire par occlusion de l'urètre causée par inflammation avec hypersensibilité, saignements et éventuellement douleurs. Possibilité d'absence au cours de la crise épileptoïde. Dans le cas du Syndrome, il y a souvent occlusion de l'urètre. Thérapie : sonde à demeure jusqu'à la fin de la phase pcl.
---	---	--	---	--

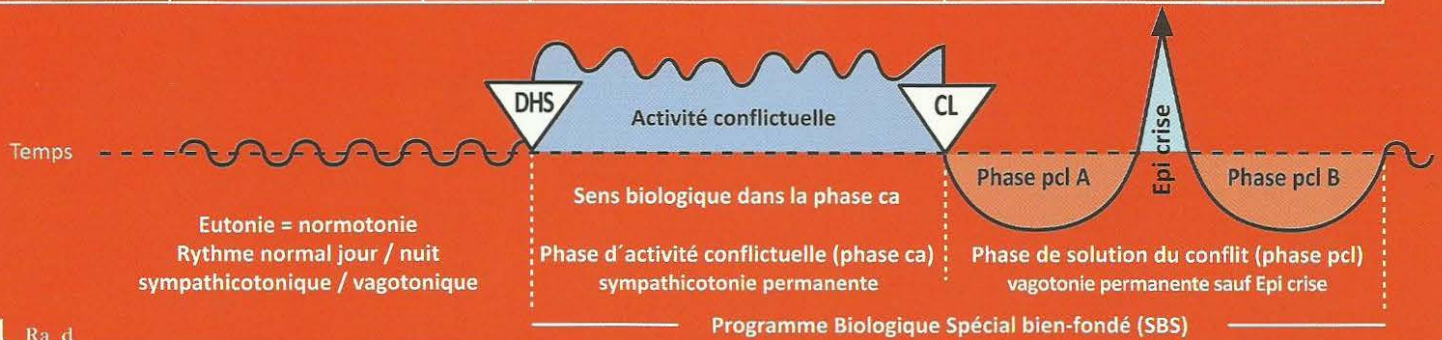
10 Ra d

SBS de la couche superficielle de l'épiderme (épithélium pavimenteux), moitié gauche du corps. Neurodermite (phase active) Evolution de la sensibilité suivant le « schéma de la peau externe » : phase ca : insensibilité phase pcl : hyperesthésie, démangeaisons (prurit et éventuellement douleurs).	Conflit de séparation, rupture du contact corporel. Perte du contact avec la mère, la famille, les amis, le troupeau. Dans la nature, la perte de contact avec la famille / le troupeau est souvent fatale, c'est pourquoi ce conflit est très significatif ! A part le conflit de séparation subi (être séparé contre sa volonté ou contre son souhait), il existe également un conflit de séparation que l'on souhaite soi-même ; dans ce cas, la teneur du conflit est pratiquement contradictoire, mais la localisation au cerveau tout comme à l'organe est identique, ainsi que les symptômes constatés.	HH au cortex sensoriel à droite, du niveau inter-hémisphérique jusqu'à basal latéral.	Sens biologique : amnésie transitoire concernant la mère, l'enfant ou le partenaire, du fait de la coupure de la sensibilité liée à l'épithélium pavimenteux. Phase ca : insensibilité, formation d'ulcérations étalées, (atrophie cellulaire) invisibles à l'œil nu, au niveau de la peau (épiderme). (C'est une combinaison de formation ulcéreuse et de perturbation de la sensibilité). Au toucher la peau semble rêche, pâle, mal irriguée, froide. La sensibilité de la peau est plus ou moins diminuée ou déconnectée. Le patient ne sent presque plus rien, voire rien. Cela est appelé neurodermite pâle, squameuse avec des pellicules. De plus, trouble de la mémoire à court terme : ex. la mère animale ne reconnaît plus son petit. Cette perturbation peut se poursuivre dans la phase d'œdématisation (par dissociation des cellules cérébrales).	Phase pcl : régénération des ulcérations. hyperesthésie, démangeaisons (prurit et éventuellement douleurs) : crise épileptoïde : insensibilité + absence. La peau rougit, chauffe, enfle, démange et peut être le siège de douleurs. Ces manifestations ou éruptions sont appelées exanthèmes, dermatites, urticaire, neurodermites florissantes ou eczémas. La peau semble malade. C'est pourquoi jusqu'à présent, la plupart des maladies de l'épiderme n'étaient prises en compte par les dermatologues qu'à partir de la conflictolyse (cl), par ignorance de la Germanique. En réalité, la formation des ulcères est bien antérieure. La grande régénération et le retour à la normale se situent dans la phase pcl. Mais la phase ca peut durer longtemps et la phase pcl aura une durée correspondante. De plus, il peut y avoir des récurrences inaperçues, occasionnant de nouvelles phases pcl et un allongement qui lui correspondra lors du processus de réparation et de retour à la normale (les poussées). C'est aussi le cas de la névralgie faciale du trijumeau. Si Syndrome il y a une forte inflammation.
--	---	---	--	--

Le **psoriasis** signifie toujours la présence simultanée d'un conflit de séparation actif et d'un conflit de séparation solutionné qui se superposent dans une ou plusieurs aires cutanées. C'est la raison des squames (phase ca) sur une zone rouge (phase pcl).

Ra Hémisphère droit du cerveau = Feuillet embryonnaire externe = Ectoderme

SBS Manifestation organique	Teneur du conflit biologique	Foyer de Hamer au cerveau (HH)	Phase de conflit actif = phase ca Destruction cellulaire (ulcères)	Phase de solution du conflit = phase post conflictolytique (phase pcl) Régénération des ulcères (sans micro-organisme)
-----------------------------------	---------------------------------	---	--	--



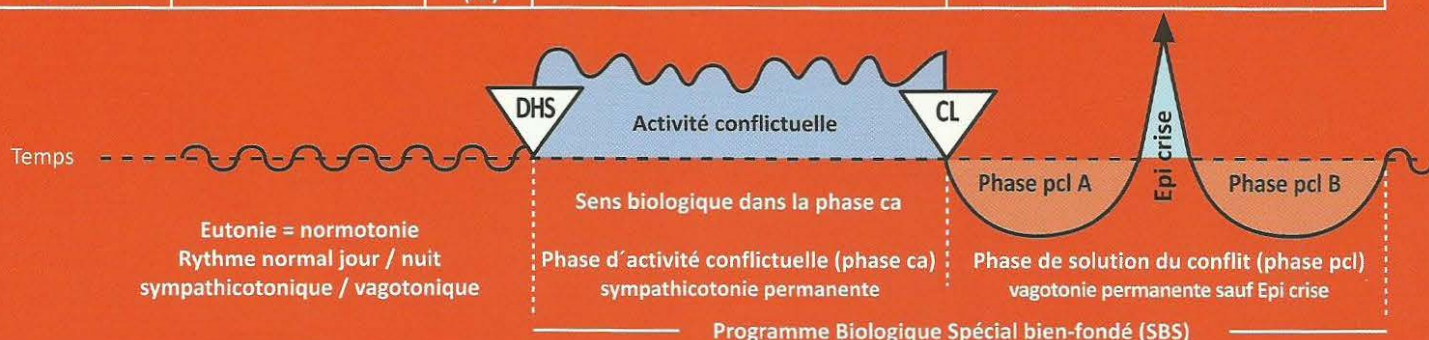
11 Ra d

SBS de la couche profonde de l'épiderme (épithélium pavimenteux), moitié gauche du corps. Evolution de la sensibilité suivant le « schéma de la peau externe » 1. Vitiligo cutané (phase ca), moitié gauche du corps. 2. Chute des cheveux (alopécie) (phase ca) moitié gauche du corps.	<p>Conflit de séparation horrible d'un être aimé ou admiré. Ex. « ton père a eu un accident de moto, son cerveau a été broyé ».</p> <p>Conflit de séparation chez quelqu'un qui a été caressé par une personne à l'endroit touché et ne l'est plus à présent. Exemples :</p> <p>1. Un petit fils qui était toujours caressé sur la tête par sa grand-mère. Après le décès de la grand-mère : alopécie partielle sur la tête.</p> <p>2. Le chien que l'on caresse sur la tête. A la mort du chien, son maître identifie la séparation du chien à sa propre tête : alopécie totale (calvitie) sur sa propre tête.</p>	<p>HH au cortex sensoriel à droite, du niveau inter hémisphérique jusqu'à basal latéral.</p>	<p>Sens biologique : perte par ulcérations sur l'envers de l'épiderme, pigments compris, pour pouvoir mieux sentir l'enfant, la mère ou le partenaire même en cas de séparation horrible.</p> <p>Phase ca : vitiligo (dépigmentation) extension des taches blanches. Ulcérations de l'épithélium pavimenteux sur l'envers de l'épiderme qui comprend la couche épithéliale de mélanophores, c'est la raison des taches blanches.</p> <p>Sens biologique : amnésie provisoire concernant la mère, l'enfant ou le partenaire par diminution de la sensibilité.</p> <p>Phase ca : chute de cheveux progressive partielle ou totale, donc pelade ou alopécie totalis (alopécie androgène également). Une chute de cheveux totale moins importante (éventuellement en un seul endroit = pelade) peut présager un grisonnement subit des cheveux. (Ils peuvent blanchir en une nuit)</p>	<p>Phase pcl : régénération cellulaire avec rougeur et inflammation, absence. Régression des taches blanches, le plus souvent à partir du bord. La scarlatine est une légère phase de réparation et de retour à la normale du vitiligo généralisé (peau lisse).</p> <p>Souvent on peut trouver en même temps que le vitiligo un conflit de séparation (non horrible) accompagné en phase ca d'une neurodermite et en phase pcl : rougeur et prurit (démangeaisons).</p> <p>Phase pcl : arrêt de la chute des cheveux. Repousse des cheveux, disparition de l'alopécie.</p> <p>Souvent on peut trouver un conflit de séparation (non horrible) accompagné non pas d'une chute de cheveux mais de neurodermite avec pellicules en phase ca et rougeur et prurit (démangeaisons) en phase pcl.</p>
--	---	--	--	---

Le cuir chevelu ainsi que les cheveux font partie du dos et se distinguent nettement. Sur le front, à partir de la limite des cheveux, c'est le nerf trijumeau dont le relais se trouve aussi au cortex sensoriel, mais toutefois en position latérale, qui est concerné.

Ra Hémisphère droit du cerveau = Feuillet embryonnaire externe = Ectoderme

SBS Manifestation organique	Teneur du conflit biologique	Foyer de Hamer au cerveau (H-H)	Phase de conflit actif = phase ca Destruction cellulaire (ulcères)	Phase de solution du conflit = phase post conflictolytique (phase pcl) Régénération des ulcères (sans micro-organisme)
-----------------------------------	---------------------------------	--	--	--



Coupe de la peau

avec appartenance au feuillet embryonnaire

1 Chorion (derme) (mésoderme, régi par le cervelet)

Phase ca :

Sans pigmentation = mélanome amélanoïque

Avec pigmentation = mélanome mélanotique

Phase pcl : Tuberculose sous cutanée (lèpre)

2. Glande sébacée (mésoderme, régi par le cervelet)

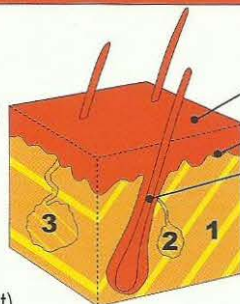
Phase ca : carcinome adénoïde (points noirs)

Phase pcl : Tuberculose fétide des glandes sébacées (Tbc)

3 Glande sudoripare (mésoderme, régi par le cervelet)

Phase ca : carcinome adénoïde

Phase pcl : acné vulgaris. (Tbc des glandes sudoripares)



Epiderme (ectoderme régi par le cortex cérébral) :

a) Couche superficielle de l'épiderme

b) Couche profonde de l'épiderme

c) Cheveux ou poils (partie de la couche profonde de l'épiderme)

Epiderme : évolution de la sensibilité au cours du SBS d'après le « schéma de la peau externe »

Phase ca : ulcérations de l'épiderme (perte cellulaire)

1. Couche externe ou superficielle de l'épiderme : neurodermitis

2. Couche interne ou profonde de l'épiderme :

a) vitiligo = dépigmentation de l'épiderme, taches blanches

b) alopecie = chute des cheveux.

Phase pcl : régénération des tissus ulcérés accompagnée de rougeur, prurit (démangeaisons), inflammation et douleur. Les cheveux repoussent.

Crise épileptoïde : absence sans douleur (insensibilité)

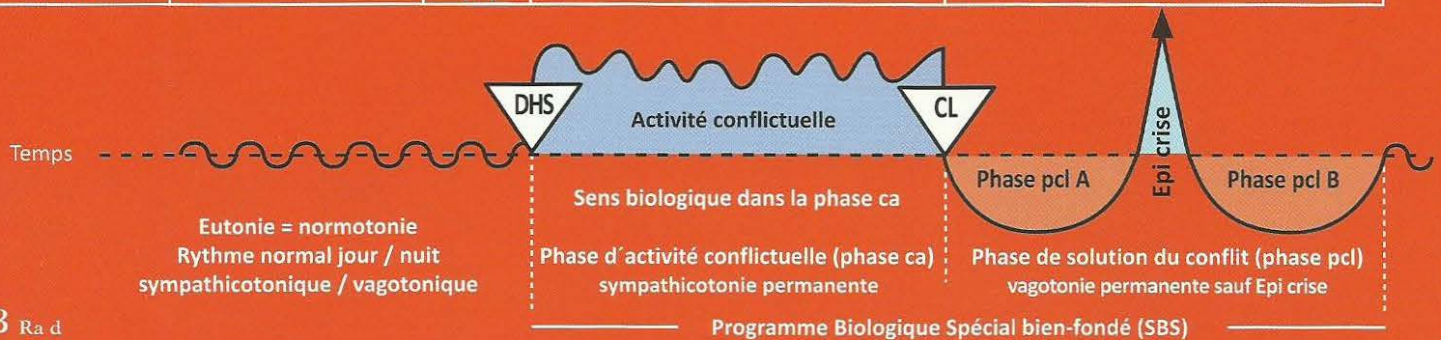
Phase ca + phase pcl : Récidives très rapides = psoriasis vulgaris

12 Ra d

a) SBS de l'épithélium de la paupière et de la conjonctive (tissu conjonctif), œil gauche.	Conflit de séparation. On a perdu quelqu'un de vue en dormant, c'est-à-dire pendant qu'on avait les yeux fermés.	HH situé au cortex sensoriel, sur la 1ère branche du nerf	Sens biologique : faciliter une amnésie provisoire concernant celui qui a été « perdu de vue ».	a) Phase pcl : rougeur, inflammation et démangeaison de la paupière (blépharite) et/ou de la conjonctive (conjonctivite) au retour de la personne. Absence.
b) SBS de la cornée de l'œil, gauche.	Conflit de séparation visuelle, aigu, intense de perdre quelqu'un de vue.	trijumeau (ophtalmique), en position latéro-temporale droite.	Sens biologique : faciliter une amnésie provisoire concernant celui qui a été « perdu de vue ».	b) Phase pcl : inflammation (kératite), démangeaison et éventuellement trouble passager de la cornée par ce que l'on appelle trachome.
c) SBS du cristallin de l'œil gauche. (Le cristallin est une invagination d'épithélium pavimentaire de l'épiderme).	Conflit de séparation visuelle très aigu et intense, de perdre quelqu'un de vue.		Sens biologique : pouvoir voir plus longtemps celui « qui s'éloigne des yeux ».	c) Phase pcl : opacité du cristallin = cataracte = hyperesthésie du cristallin. Ce sont les signes de réparation et de retour à la normale, car l'individu que l'on avait perdu de vue (personne ou animal) étant de retour, l'œil a le temps de se réparer. Absence.
Evolution de la sensibilité suivant le « schéma de la peau externe ».				

Ra Hémisphère droit du cerveau = Feuillet embryonnaire externe = Ectoderme

SBS Manifestation organique	Teneur du conflit biologique	Foyer de Hamer au cerveau (HH)	Phase de conflit actif = phase ca Destruction cellulaire (ulcères)	Phase de solution du conflit = phase post conflictolytique (phase pcl) Régénération des ulcères (sans micro-organisme)
-----------------------------------	---------------------------------	---	--	--



13 Ra d


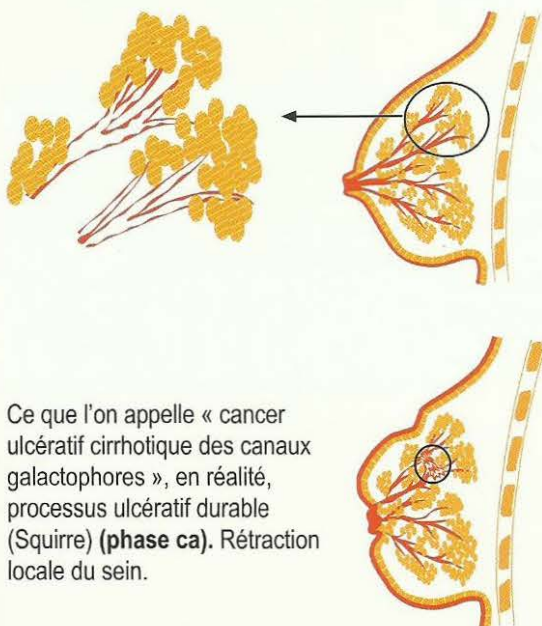
SBS de l'épithélium pavimenteux, intra ductal du sein gauche. (Au cours de l'évolution l'épiderme s'est invaginé au travers du mamelon et a migré le long des canaux galactophores). Evolution de la sensibilité suivant le « schéma de la peau externe ».	Femme gauchère : conflit de séparation avec le partenaire : « le partenaire s'est arraché de mon sein », par ex. Femme droitère : conflit de séparation de la mère ou de l'enfant : « l'enfant a été arraché de mon sein », par ex.	HH situé au centre cortical sensoriel, à droite.	Sens biologique : élargissement ulcéreux des canaux galactophores afin de favoriser l'écoulement du lait, en cas de séparation de l'enfant ou du partenaire, au lieu de son accumulation dans le sein. Ex. (mamelles de la vache prêtes à éclater). Phase ca : ulcération de l'épithélium pavimenteux touchant les canaux galactophores (intra ductal) occasionnant de légers élancements dans le sein, passant le plus souvent inaperçus en raison de l'insensibilité persistante, appelés cirrhose ulcéreuse des canaux galactophores, « cancer ». En réalité, il s'agit d'un processus ulcéreux de longue durée (Squirrhe). Rétraction locale du sein ou du mamelon. Naturellement, la peau externe du sein et du mamelon dont l'épithélium des canaux galactophores est issu, peut être également atteinte.	Phase pcl : il s'agit d'un carcinome mammaire ou SBS du sein. Formation de l'inflammation habituelle de l'épithélium pavimenteux du canal galactophore dans la région de l'ulcération avec hyperesthésie, démangeaisons (prurit), douleurs éventuellement et absence. Du fait que la sécrétion (résultant de l'inflammation du canal galactophore) ne peut pas s'écouler par le canal qu'obture l'inflammation, celle-ci s'accumule de façon plus ou moins importante derrière le mamelon (signe typique du SBS du sein ulcéreux intraductal). L'inflammation peut être circulaire ou n'affecter qu'une partie du sein. Grosses complications dans le cas du Syndrome. Thérapie simple : chez les chèvres, c'est le chevreau qui vide la mamelle en tétant, sinon il suffit de traire, une ou plusieurs fois par jour, le pis enflé. En médecine humaine il manque une technique appropriée pour vider un tel sein enflammé. Si on ne le vide pas il se produit à la fin de la réparation une rétraction et un durcissement qui sont sans aucun danger !
--	--	--	--	---

Phase ca : ulcérations des canaux galactophores

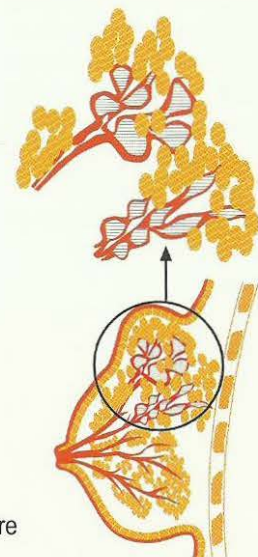
phase pcl :

1. Inflammation de l'épithélium pavimenteux des canaux galactophores

2. Rétention au niveau des canaux galactophores, autrefois prise à tort pour un cancer ductal du sein

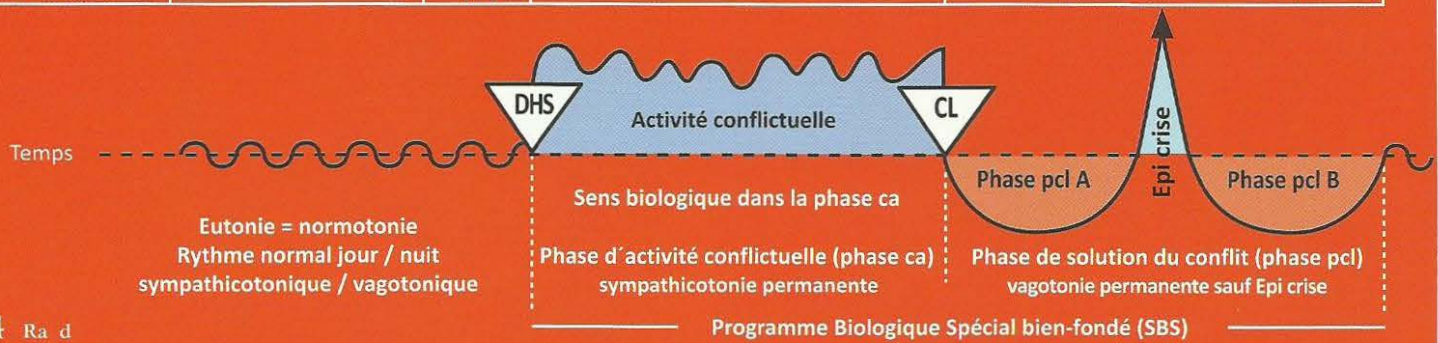


Ce que l'on appelle tumeur mammaire



Ra Hémisphère droit du cerveau = Feuillet embryonnaire externe = Ectoderme

SBS Manifestation organique	Teneur du conflit biologique	Foyer de Hamer au cerveau (HH)	Phase de conflit actif = phase ca Destruction cellulaire (ulcères)	Phase de solution du conflit = phase post conflictolytique (phase pcl) Régénération des ulcères (sans micro-organisme)
-----------------------------------	---------------------------------	---	--	--



14 Ra d

SBS de l'émail des dents , côté gauche Evolution de la sensibilité suivant le « schéma de l'épithélium du gosier ».	Conflit de ne pas avoir le droit de mordre (le berger allemand pourrait mordre le teckel, mais n'en a pas le droit).	HH en position interhémisphérique frontale para médiane, à droite	Sens biologique : la personne ou la chose que l'on aimerait mordre, mais que l'on n'a pas le droit de mordre, doit devenir impossible à mordre par l'augmentation passagère de la sensibilité douloureuse de l'émail de la dent. Phase ca : formation d'un défaut de l'ivoire, appelé aussi « carie de l'émail ». L'émail est un épithélium pavimenteux épaissi et kératinisé (durcissement ivoirine) qui recouvre le périodonte = périoste. Douleurs en phase ca = rhumatisme de l'ivoire. L'hypersensibilité passagère (en cas de contact) doit rendre la chose impossible à mordre.	Phase pcl : lente régénération indolore de l'émail. (sauf dans la crise épileptoïde). Crise épileptoïde : le patient ressent de fortes douleurs, dites rhumatismes de l'ivoire avec parfois une absence.
---	--	---	---	---

15 Ra d

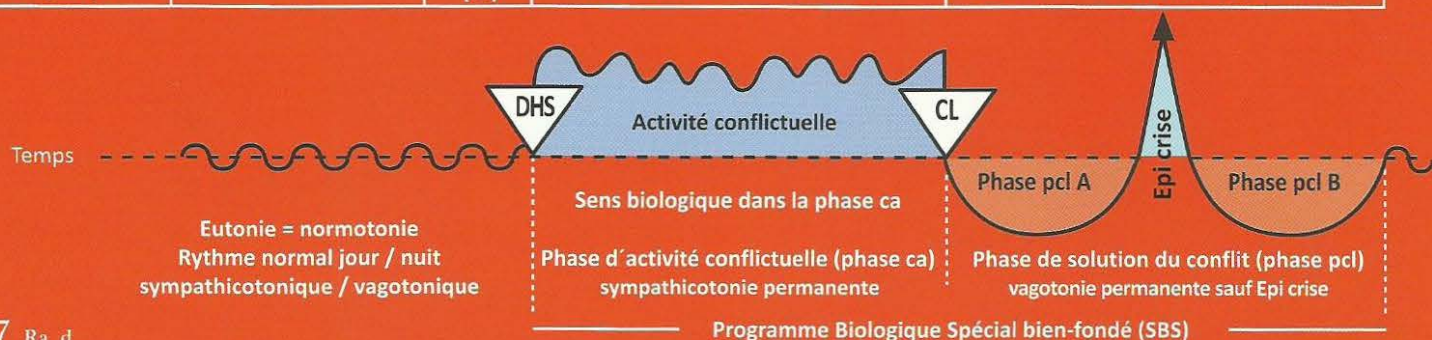
SBS de l'épithélium pavimenteux nasal , côté gauche du corps. Evolution de la sensibilité suivant le « schéma de la peau externe ».	Conflit nasal. Conflit relatif à l'intérieur du nez. Conflit de puanteur.	HH situé en profondeur, en position basale, à droite.	Sens biologique : élargissement ulcéraire de l'épithélium pavimenteux nasal. Phase ca : ulcérations de l'épithélium pavimenteux nasal, qui ne saignent pas mais ne font que des « croûtes ». La taille et la profondeur de l'ulcère sont en rapport avec la durée du conflit.	Phase pcl : inflammation de l'épithélium pavimenteux nasal avec fortes démangeaisons, absence, accompagnées ou non de saignements (épistaxis), souvent considérée comme rhinite allergique en raison des démangeaisons.
---	---	---	--	--

16 Ra d

SBS de l'épithélium pavimenteux buccal , côté gauche. Evolution de la sensibilité suivant le « schéma de l'épithélium pavimenteux du gosier ».	Conflit avec la bouche ou avec la langue, par ex : contrôle d'alcoolémie. Le conducteur doit souffler dans le ballon (avec la bouche) et se voit retirer son permis à cause de l'alcool.	HH en position médiane fronto basale, à droite.	Sens biologique : élargissement ulcéraire de la cavité buccale. Phase ca : ulcère plus ou moins important de l'épithélium pavimenteux de la bouche ou de la langue. La taille et la profondeur de l'ulcère, très douloureux, sont en rapport avec la durée du conflit.	Phase pcl : forte inflammation locale de l'épithélium pavimenteux buccal : « aphte » En l'espace de 3 à 6 semaines environ, il ne reste pratiquement qu'une minuscule cicatrice de l'ulcère qui peut saigner au cours de cette phase. Absence de douleurs.
--	--	---	---	--

Ra Hémisphère droit du cerveau = Feuillet embryonnaire externe = Ectoderme

SBS Manifestation organique	Teneur du conflit biologique	Foyer de Hamer au cerveau (H-H)	Phase de conflit actif = phase ca Destruction cellulaire (ulcères)	Phase de solution du conflit = phase post conflictolytique (phase pcl) Régénération des ulcères (sans micro-organisme)
-----------------------------------	---------------------------------	--	--	--



17 Ra d

SBS de l'épithélium pavimenteux du sinus para nasal, côté gauche du corps. Evolution de la sensibilité suivant le « schéma de la peau externe ».	Conflit de puanteur : « ça sent mauvais pour moi », au sens propre et au sens figuré également.	HH en position fronto basale, à droite.	Sens biologique : élargissement ulcéraire de la cavité « archaïque du gosier ». Phase ca : formation d'ulcérations dans le sinus para nasal, qui sont pratiquement inaperçues. L'épithélium pavimenteux est insensible.	Phase pcl : forte inflammation de l'épithélium pavimenteux dans la région des ulcérations accompagnée d'hyperesthésie, de prurit (démangeaisons), d'absences et d'écoulement de sérosités (nez qui coule). Dans le cas du Syndrome : on a une inflammation du sinus (sinusite). A la fin de la phase pcl, régénération des ulcérations. Apparition du rhume purulent si le tissu conjonctif qui se trouve également dans le sinus para nasal est en partie atteint.
--	---	---	--	--

18 Ra d

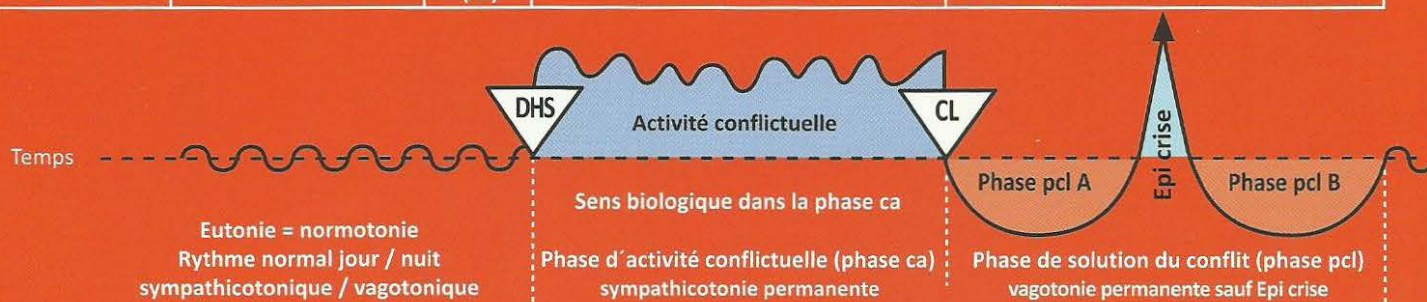
SBS de l'épithélium pavimenteux de l'œsophage, les 2/3 de la partie supérieure, côté gauche de l'organe. Evolution de la sensibilité suivant le « schéma de l'épithélium pavimenteux du gosier ».	Conflit de ne pas vouloir avaler un morceau, de vouloir le recracher.	HH en position fronto pariétale basale, à droite.	Sens biologique : élargissement ulcéraire du diamètre de l'œsophage. Phase ca : ulcérations dans la région des 2/3 supérieurs de l'œsophage, accompagnées d'hyperesthésie, de douleurs. En raison de l'épaisseur importante de l'épithélium pavimenteux à cet endroit, les profondes ulcérations ne sont visibles que tardivement à la gastroscopie. Au regard de l'innervation, la controlatéralité divise l'œsophage en deux parties, la droite et la gauche étant croisées. Spasmes de déglutition. Sténoses fonctionnelles de déglutition par hyperesthésie et douleurs qui signent la plupart du temps le diagnostic. La musculature (striée) est souvent impliquée (nécroses).	Phase pcl : il y a souvent des saignements, mais pas de douleur. Si les saignements ne sont pas trop importants, il n'y a pas d'autres complications. Lorsque le conflit a duré longtemps ou a été très intense, il peut y avoir des difficultés de déglutition en raison de l'inflammation. On peut y remédier par une sonde œsophagienne durant 2 ou 3 mois, jusqu'à disparition de l'inflammation. Fortes douleurs dans la crise épileptoïde, souvent combinées avec des crises d'épilepsie des muscles striés : spasmes aigus de l'œsophage (tonico cloniques), absence ; ce n'est pas grave si le patient sait de quoi il s'agit.
---	---	---	---	---

19 Ra d

SBS des canaux excréteurs de la glande lacrymale, côté gauche du corps. Evolution de la sensibilité suivant le « schéma de l'épithélium pavimenteux du gosier ».	Conflit de vouloir être vu ou pas.	HH en position fronto médio latéro basale à droite.	Sens biologique : élargissement ulcéraire des canaux excréteurs de la glande lacrymale. Phase ca : élancements douloureux dans les canaux excréteurs de la glande lacrymale, hyperesthésie.	Phase pcl : régénération des ulcérations par inflammation de l'épithélium pavimenteux, occasionnant de la rétention et une forte inflammation de la glande lacrymale : globalement, il y a une glande lacrymale épaissie (comme dans les oreillons), absence.
--	------------------------------------	---	--	--

Ra Hémisphère droit du cerveau = Feuillet embryonnaire externe = Ectoderme

SBS Manifestation organique	Teneur du conflit biologique	Foyer de Hamer au cerveau (HH)	Phase de conflit actif = phase ca Destruction cellulaire (ulcères)	Phase de solution du conflit = phase post conflictolytique (phase pcl) Régénération des ulcères (sans micro-organisme)
-----------------------------------	---------------------------------	---	--	--



20 Ra d

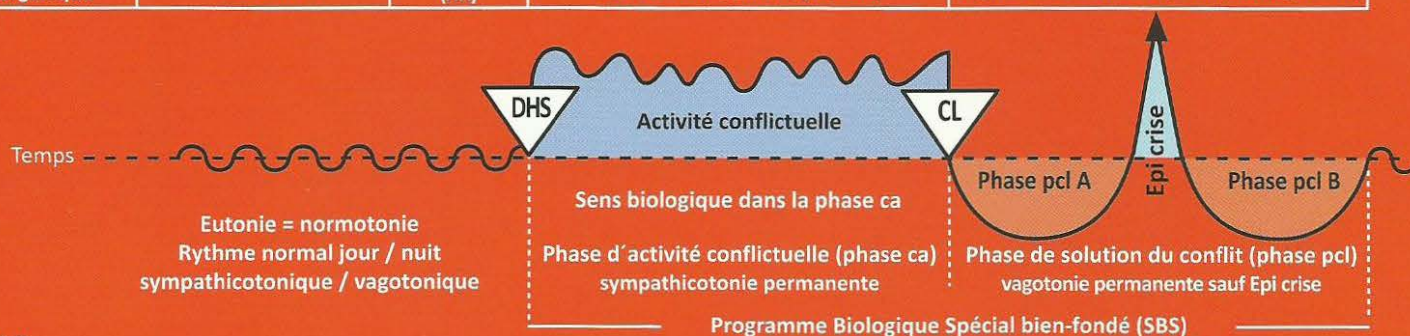
Programme Biologique Spécial bien-fondé (SBS)				
SBS des canaux excréteurs de la glande parotide, côté gauche du corps. Evolution de la sensibilité suivant le « schéma de l'épithélium pavimenteux du gosier ».	Conflit de ne pas pouvoir ou de ne pas vouloir ou de ne pas avoir le droit de manger (insaliver) quelque chose.	HH en position fronto médio latéro basale à droite.	Sens biologique : élargissement ulcératif des canaux excréteurs de la glande parotide. Phase ca : élancements douloureux dans les canaux excréteurs de la glande parotide, hyperesthésie.	Phase pcl : inflammation et rougeur des canaux excréteurs des glandes parotides. L'inflammation en phase de régénération est appelée « oreillons ». Inflammation et occlusion des canaux excréteurs des parotides dans la région des ulcérations. Rétention des sécrétions et forte inflammation. Absence.

21 Ra d

SBS des canaux excréteurs de la glande sublinguale, côté gauche du corps. Evolution de la sensibilité suivant le « schéma de l'épithélium pavimenteux du gosier ».	Conflit de ne pas pouvoir ou de ne pas vouloir ou de ne pas avoir le droit de manger (insaliver) quelque chose.	HH en position fronto médio latéro basale à droite.	Sens biologique : élargissement ulcératif des canaux excréteurs de la glande sublinguale. Phase ca : élancements douloureux dans les canaux glandulaires, hyperesthésie.	Phase pcl : inflammation et rougeur des canaux glandulaires qui peuvent apparaître comme une tumeur glandulaire. Absence. Saignements occasionnels.
--	---	---	---	--

Ra Hémisphère gauche du cerveau = Feuillet embryonnaire externe = Ectoderme

SBS Manifestation organique	Teneur du conflit biologique	Foyer de Hamer au cerveau (HH)	Phase de conflit actif = phase ca Destruction cellulaire (ulcères)	Phase de solution du conflit = phase post conflictolytique (phase pcl) Régénération des ulcères (sans micro-organisme)
-----------------------------------	---------------------------------	--------------------------------------	--	--



1 Ra g

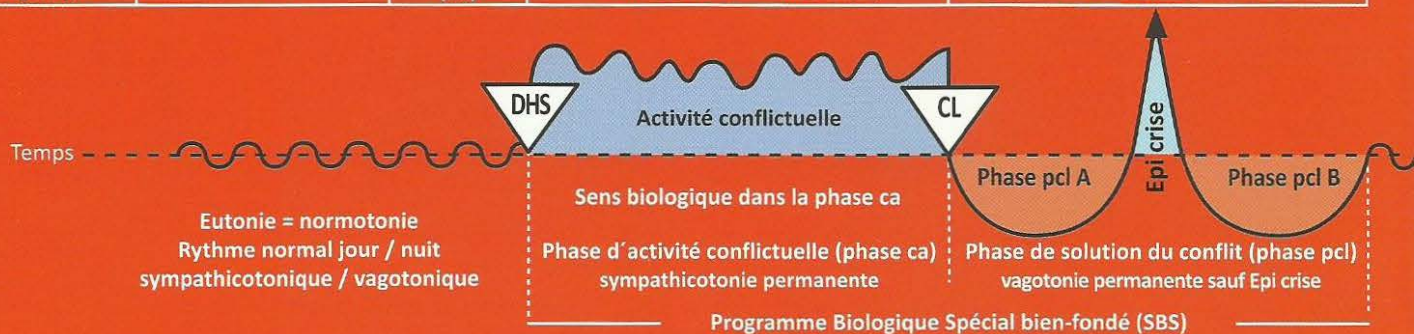
SBS de l'épithélium pavimenteux de la thyroïde, du canal excréteur archaïque. Evolution de la sensibilité suivant le « schéma de l'épithélium pavimenteux du gosier ».	Conflit d'impuissance : « j'ai les mains liées, je ne peux rien faire », ou « il faudrait faire quelque chose d'urgence et personne ne fait rien ».	HH en position frontale gauche.	Sens biologique : augmentation de l'écoulement de la thyroxine (autrefois dans l'intestin, à présent dans les voies sanguines) grâce à l'élargissement ulcérateur des canaux excréteurs. Phase ca : formation d'ulcérations invisibles qui se manifestent parfois sous forme d'éclatements dans la thyroïde = hyperesthésie. au niveau des canaux archaïques excréteurs de la thyroïde (à présent bouchés vers l'extérieur).	Phase pcl : formation de kystes euthyroïdiens (rétro sternaux ou médiastinaux également). Les kystes euthyroïdiens ont le même mécanisme que les kystes non Hodgkin (cf. côté droit). Nous appelons l'ensemble « goitre euthyroïdien » ou « goitre bénin ». (Nodules froids) hypoesthésie.
--	---	---------------------------------	---	---

2 Ra g

SBS de l'épithélium pavimenteux du larynx. Evolution de la sensibilité suivant le « schéma de la peau externe » en cas de SBS.	Conflit de peur bleue, par ex. face à un péril tout à fait inattendu (réaction féminine, car un individu masculin passerait aussitôt à l'attaque). Conflit de ne pas pouvoir parler : « on reste sans voix ».	HH en position fronto latérale gauche. Associé au complexe du larynx au centre de Broca.	Sens biologique : élargissement ulcérateur de la lumière du larynx pour inspirer l'air plus rapidement. Phase ca : ulcération dans la région du larynx et / ou des cordes vocales. Passent souvent inaperçues au cours de cette phase. La voix peut se modifier, mais pas forcément. La plupart du temps, le patient n'éprouve pas de douleur au niveau du larynx (hypoesthésie = insensibilité) car dans le SBS, la sensibilité évolue suivant le schéma de l'épiderme. L'aphasie, signifie une paralysie motrice partielle de la musculature larynx, par ex. après une attaque d'apoplexie.	Phase pcl : forte inflammation de l'épithélium pavimenteux du gosier laryngé. C'est alors, au plus tard, que la voix se modifie et que la maladie est diagnostiquée, lorsqu'elle est précisément, en voie de régénération. Prolifération cellulaire dans la phase pcl (régénération des ulcères), inflammation, hyperesthésie, prurit, absence et, éventuellement, douleur au niveau de l'épithélium pavimenteux du gosier laryngé, car la sensibilité évolue suivant le « schéma de l'épiderme ». Les polypes des cordes vocales sont des verrues d'épithélium pavimenteux.
Exemple : L'asthme laryngé est une constellation, c'est-à-dire une combinaison de conflit moteur de la musculature du larynx et souvent un conflit sensoriel de l'épithélium pavimenteux du gosier laryngé. La particularité de cette combinaison est la crise épileptique (mus-	Conflit de peur bleue chez la femme droitier et l'homme droitier en constellation Ou Conflit de peur dans le territoire chez l'homme gaucher et la femme gauchère en constellation, auquel s'ajoute un quelconque conflit situé dans l'aire du territoire droit (à droite au cerveau) et qui a réalisé la constellation.	1. HH à gauche au cerveau dans l'aire corticale motrice + le plus souvent, un HH à gauche dans l'aire corticale sensorielle. 2. N'importe quel HH à droite dans l'aire du territoire, un SBS en phase ca.	Phase ca : Paralysie motrice de la musculature du larynx + éventuellement, insensibilité sensorielle et ulcération de l'épithélium pavimenteux du gosier laryngé.	Phase pcl : brève constellation schizophrénique spéciale, limitée à la durée de la crise d'épilepsie motrice de la musculature laryngée, éventuellement, crise épileptoïde sensorielle simultanée de l'épithélium pavimenteux du gosier laryngé, avec absence, et dont la sensibilité évolue suivant le « schéma de la peau externe », qui est donc suivie de prurit et de douleur en dehors de la crise épileptoïde (en raison de l'insensibilité), accompagnée d'inflammation, de régénération et de rougeur. Dans le même temps, il y a un HH actif en permanence à droite dans l'aire du territoire. Fondamentalement, l'asthme est la forme spéciale d'un Syndrome, surtout le SBS en phase pcl avec crise épileptique = psychose aiguë.

Ra Hémisphère gauche du cerveau = Feuillet embryonnaire externe = Ectoderme

SBS Manifestation organique	Teneur du conflit biologique	Foyer de Hamer au cerveau (HH)	Phase de conflit actif = phase ca Destruction cellulaire (ulcères)	Phase de solution du conflit = phase post conflictolytique (phase pcl) Régénération des ulcères (sans micro-organisme)
-----------------------------------	---------------------------------	--------------------------------------	--	--



culaire) ainsi que la crise épileptique de l'épithélium pavimenteux du gosier accompagnée d'absence. A cela s'ajoute un quelconque SBS en activité permanente dans l'aire du territoire droit situé du côté opposé (constellation).

Brève constellation schizoïde spéciale épileptique (épileptoïde) : état asthmatique.

1. Un SBS en phase pcl dans la crise épileptique à gauche au cerveau (pour la musculature laryngée) et crise épileptoïde dans l'épithélium pavimenteux du gosier laryngé, accompagnée d'absence.
2. Un SBS en phase pcl dans la crise épileptique à droite au cerveau (pour la musculature bronchique) et, dans l'aire du territoire, une crise épileptoïde de l'épithélium pavimenteux du gosier bronchique, accompagnée d'absence. C'est ce que nous appelons état asthmatique, lorsque les deux crises se produisent simultanément.

Asthme laryngé

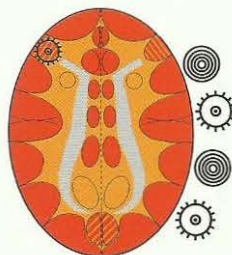
Inspiration prolongée et renforcée

Relais de la musculature laryngée, phase pcl dans la crise épileptique (épilepsie de la musculature laryngée).

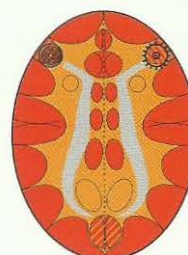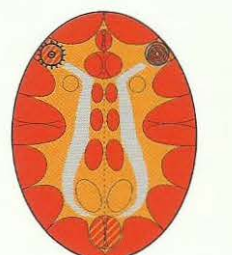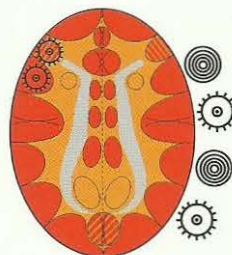
La plupart du temps, l'épithélium pavimenteux laryngé est également concerné dans l'asthme laryngé. Nous observons alors une constellation motrice et sensorielle combinée. Ensuite, il y a évolution de la sensibilité suivant le « schéma » de la peau externe », c'est-à-dire crise épileptoïde : insensibilité et absence. Soit :

- a) épilepsie de la musculature laryngée
- b) crise épileptoïde de l'épithélium pavimenteux laryngé accompagnée d'insensibilité et absence.

Dans le cas de constellations voisines (musculature bronchique en crise épileptique à droite, musculature du larynx en phase ca à gauche = paralysie flasque) ou inversement, il n'y a **JAMAIS** de crise d'asthme.



+ un deuxième HH actif (phase ca ou crise épileptoïde) quelque part au cortex, dans l'aire droite du territoire, hormis la phase ca de la musculature bronchique (paralysie flasque).

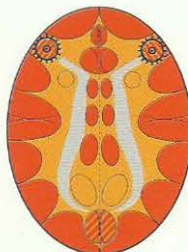

Etat asthmatique avec ou sans participation de l'épithélium pavimenteux du gosier.

Les deux SBS en crise épileptique (épilepsie).

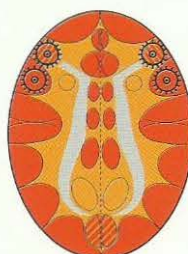Inspiration et expiration prolongées et renforcées (danger !)

HH au relais de la musculature laryngée,
phase pcl dans la crise épileptique =
épilepsie de la musculature laryngée



HH au relais de la musculature bronchique,
phase pcl dans la crise épileptique =
épilepsie de la musculature bronchique

HH au relais de la musculature laryngée,
Phase pcl dans la crise épileptique
= épilepsie de la musculature laryngée
et
HH au relais de l'épithélium pavimenteux laryngé
en phase pcl dans la crise épileptique avec
absence.



HH au relais de la musculature bronchique,
Phase pcl dans la crise épileptique
= épilepsie de la musculature bronchique
et
HH au relais de l'épithélium pavimenteux
bronchique en phase pcl dans la crise épileptoïde
avec absence.

La crise d'asthme ne survient que dans la crise épileptique ! (Que ce soit à droite ou à gauche, ou en cas de crise simultanée. Dans la phase active nous avons, naturellement, une paralysie de la musculature striée).

Dans la phase active d'un conflit de motricité, il y a une paralysie flasque. S'il y a une crise épileptique du même côté et une paralysie motrice de l'autre côté (phase ca), il n'y aura pas de crise d'asthme.

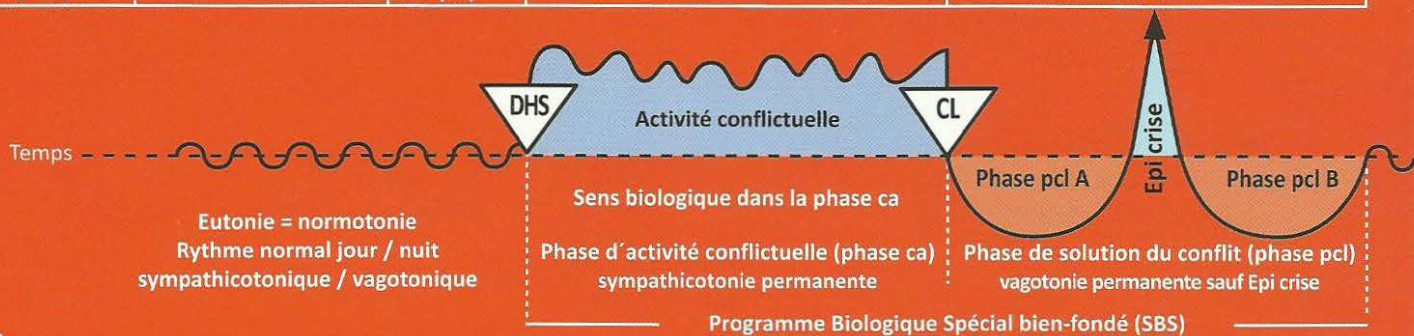
En revanche : S'il y a une phase ca ou une crise épileptoïde de l'autre côté, il y a crise d'asthme.



Ce symbole représente un Foyer de Hamer en phase pcl avec crise épileptique (point culminant).

Ra Hémisphère gauche du cerveau = Feuillet embryonnaire externe = Ectoderme

SBS Manifestation organique	Teneur du conflit biologique	Foyer de Hamer au cerveau (HH)	Phase de conflit actif = phase ca Destruction cellulaire (ulcères)	Phase de solution du conflit = phase post conflictolytique (phase pcl) Régénération des ulcères (sans micro-organisme)
-----------------------------------	---------------------------------	--------------------------------------	--	--



3 Ra g

<p>3a) SBS des veines coronaires. Les veines coronaires dérivent des canaux de l'arc branchial et sont pourvues d'une innervation sensible issue du champ cortical sensoriel du cortex cérébral. C'est la raison pour laquelle la tunique interne est constituée d'épithélium pavimenteux à forte sensibilité et non pas d'endothélium.</p> <p>Les ulcères des veines coronaires ainsi que les ulcères du col et de l'orifice de l'utérus sont fréquents chez la femme et sont souvent concomitants. Chez l'homme (gaucher), naturellement, il n'y a que les ulcères des veines coronaires.</p>	<p>1. Chez la femme droite : conflit sexuel. a) conflit biologique de frustration sexuelle, de n'avoir pas pu ou ne pas pouvoir accomplir l'acte sexuel. b) ne pas vouloir subir l'acte sexuel (abus sexuel).</p> <p>2. Chez l'homme gaucher : conflit de territoire, perte de l'ensemble du territoire ou de son contenu. Par ex. partenaire qui s'enfuit.</p> <p>3. En constellation schizophrénique : a) l'homme droitier fait un conflit de territoire féminin (homme efféminé, softi.) ou b) la femme gauchère fait un autre conflit sexuel féminin.</p> <p>4. En cas de configuration hormonale particulière : a) chez la femme gauchère : conflit de territoire (dans ce cas, la femme ménopausée peut se comporter comme un homme). b) chez l'homme droitier efféminé (perturbation hormonale) : conflit de ne pas être amené à accomplir l'acte sexuel.</p>	<p>HH au centre du rythme de la tachycardie du cœur gauche péri insulaire. Ainsi qu'un autre HH en position latérale gauche au cervelet s'il y a des composants archaïques du territoire du nid.</p>	<p>Sens biologique : élargissement ulcératif des veines coronaires et du col de l'utérus.</p> <p>Phase active : ulcération des veines coronaires avec légère angine de poitrine.</p> <p>Chez les femmes : a) droitiers b) gauchères en constellation schizophrénique.</p> <p>Chez les hommes : a) gauchers : avec manie à la suite du 1er conflit, sans constellation ; avec constellation, uniquement si le conflit situé à droite au cerveau est actif, et si le conflit situé à gauche au cerveau est accentué (cf. règle de la balance). b) droitiers en constellation schizophrénique. c) Droitiers ayant un conflit dans l'aire du territoire à droite, âgés, efféminés ou avec perturbation hormonale. Cas particulier : « pat » hormonal en cas d'accentuation des HH à gauche.</p> <p>Particularité : exactement de la même manière que les artères coronaires, en tant que dérivés de l'arc branchial du gosier archaïque, la sensibilité de la muqueuse à épithélium pavimenteux des veines coronaires évolue suivant le « schéma de la muqueuse du gosier », c'est-à-dire douleurs et hyperesthésie dans la phase ca et diminution de la sensibilité (insensibilité) dans la phase pcl. En revanche, la sensibilité de l'épithélium pavimenteux du col et de l'orifice de l'utérus évolue selon le « schéma de la peau externe » (douleurs en phase pcl).</p>	<p>3a) Phase pcl : comprend aussi la crise épileptique / épileptoïde, il convient de distinguer 3 parties :</p> <ol style="list-style-type: none"> 1. Le niveau psychique 2. Le niveau cérébral 3. Le niveau organique <p>Bien entendu, la phase pcl se divise en 3 parties : phase pcl A – épi-crise – phase pcl B.</p> <p>phase pcl A</p> <ol style="list-style-type: none"> 1. Le niveau psychique de la phase pcl A de l'ulcération des coronaires est caractérisé par d'importantes modifications psychiques telles que le retour de la sexualité féminine, de la fécondité, etc. chez la femme droite, par exemple, et de la levée de la castration psychique chez l'homme gaucher. 2. Au niveau cérébral on observe l'étendue de l'œdème cérébral dans la région temporale gauche. 3. Au niveau organique, on fait la distinction entre les symptômes des veines coronaires sous la forme de régénération des ulcères des veines coronaires dont la sensibilité évolue selon le schéma de la muqueuse du gosier et la régénération des nécroses musculaires des veines coronaires, en même temps que la régénération des ulcérations du col de l'utérus chez la femme droite, ainsi que la réparation des ulcérations de la vésicule séminale chez l'homme gaucher. Mais en ce qui concerne la sensibilité de l'épithélium pavimenteux du col de l'utérus, la régénération suit le « schéma de la peau externe ». <p>Crise épileptique/épileptoïde : Au cours de la crise épileptique/épileptoïde, la symptomatique épileptique/épileptoïde</p>
--	--	--	---	---

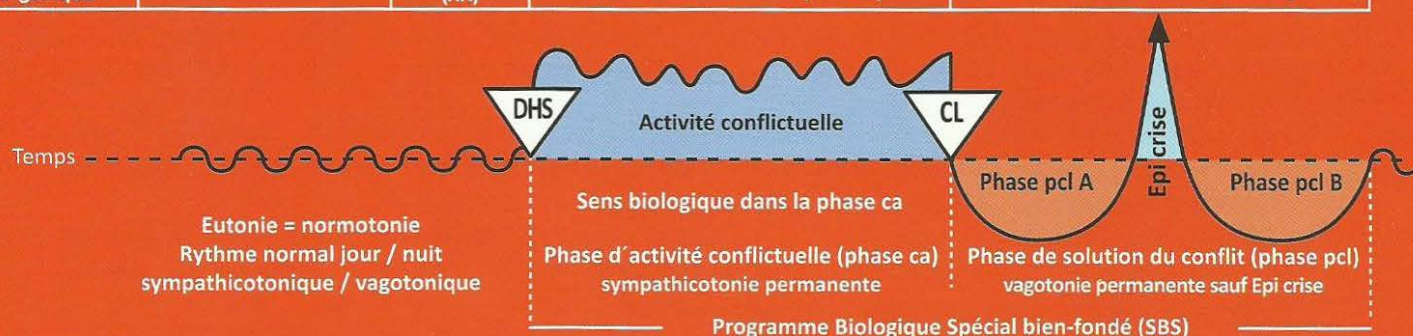
fait à nouveau un retour total en arrière pour une courte durée afin de se transformer totalement une 2^{ème} fois et déboucher sur la 2^{ème} partie de la phase pcl finale (phase pcl B).

Dans la phase pcl de la crise épileptique/épileptoïde, on distingue 3 parties :

1. Le niveau psychique : peur et sentiment d'anéantissement.
2. Le niveau cérébral : c'est de loin le plus important. La crise épileptoïde se produit dans les 3 à 6 semaines (selon la durée de la phase de conflit antérieure). Nous observons alors :
 - 2a) l'absence, normale pour les organes régis par le cortex sensoriel.
 - 2b) la tachycardie et la tachyrythmie, parfois avec fibrillation, qui pourrait être mortelle, nombreux cas de mort apparente ! C'est le centre insulaire gauche du rythme cardiaque de tachycardie qui est atteint.

Ra Hémisphère gauche du cerveau = Feuillet embryonnaire externe = Ectoderme

SBS Manifestation organique	Teneur du conflit biologique	Foyer de Hamer au cerveau (HH)	Phase de conflit actif = phase ca Destruction cellulaire (ulcères)	Phase de solution du conflit = phase post conflictolytique (phase pcl) Régénération des ulcères (sans micro-organisme)
-----------------------------------	---------------------------------	--------------------------------------	--	--



3. Le niveau organique : embolie pulmonaire par arrachement des croûtes dans la phase de réparation de l'épithélium pavimenteux au cours de la crise épileptoïde, surtout provoquée par la crise d'épilepsie souvent simultanée (crise épileptique de la musculature des veines coronaires, centralisation de l'ensemble des vaisseaux périphériques comme pour toute crise épileptique ou épileptoïde.

Les plaques (thromboses) se détachent suite aux spasmes toniques, cloniques ou tonico-cloniques ; dyspnée, détresse respiratoire, sentiment d'anéantissement, douleurs ainsi que régénération des ulcérations de l'épithélium pavimenteux du col et de l'orifice de l'utérus, avec saignements, inflammation, (œdème de l'épithélium pavimenteux) du col de l'utérus en phase pcl qui est souvent la plus facile à maîtriser (évolution de la sensibilité selon le « schéma de l'épiderme »).

Phase pcl B

1. Le niveau psychique : le patient se sent soulagé, détendu et la peur a disparue. On pourrait penser que la phase pcl B soit identique à la phase pcl A. C'est juste, mais en partie seulement. Car après l'épi-crise, l'œdème cérébral a diminué (voir point 2). C'est la raison pour laquelle les symptômes sont différents, plus proches de la normalisation.
2. C'est le niveau cérébral qui montre que l'œdème est en régression.
3. Au niveau organique il y a une nouvelle régénération des ulcérations des veines coronaires. Cette fois, il ne sera plus arraché du fait d'une épilepsie de la musculature des veines coronaires. Il n'y aura plus d'autre embolie pulmonaire. La tachycardie de la crise épileptoïde du centre du rythme cardiaque gauche se normalise à nouveau.

Thérapie : Autrefois, on donnait de la cortisone à la fin de la crise épileptoïde, car on ne voulait pas rester sans rien faire. Mais ce n'était pas probant car, bien souvent, cela provoquait aussitôt la crise suivante. Apparemment il vaudrait mieux éviter d'interférer dans les systèmes logiques de la nature. C'est sans doute ce qui offre les plus grandes chances de survie. On devrait tranquilliser les patients et leur donner en même temps une tasse de café (qui remet en légère sympathicotonie et diminue l'œdème). Les anticoagulants ne se sont pas avérés bénéfiques non plus car :

1. Ils empêchent la régénération des ulcérations des veines coronaires. Conséquence : nouvelles poussées d'embolie pulmonaire.
2. Ils empêchent l'arrêt des saignements génitaux, ce qui peut s'avérer mortel.

3b) SBS de la vésicule séminale. Evolution de la sensibilité suivant le « schéma de la peau externe »	Conflit de ne pas pouvoir éjaculer suffisamment.	HH en position péri insulaire gauche.	<p>Sens biologique : élargissement de la vésicule séminale afin de pouvoir emmagasiner davantage de sperme en vue de l'éjaculation.</p> <p>Phase ca : les ulcérations de la vésicule séminale sont souvent accompagnées d'ulcérations des veines coronaires.</p>	Phase pcl : l'inflammation de l'épithélium pavimenteux des vésicules séminales dans la région des ulcérations antérieures passe souvent inaperçue.
3 c) SBS de l'épithélium pavimenteux du col et de l'orifice (portion vaginale) de l'utérus.	Conflit : a) Ressenti dramatique de ne pas pouvoir ou de n'avoir pas pu accomplir l'acte sexuel. b) subir l'acte sexuel à l'improviste contre sa volonté (abus).	HH en position péri insulaire gauche.	<p>Sens biologique : élargissement ulcératif du col de l'utérus, amélioration mécanique de la conception dans la constellation schizophrénique.</p> <p>Phase ca : ulcérations du col ou de l'orifice du col de l'utérus, indolores suivies aussitôt d'aménorrhée et de frigidité, perte de l'orgasme vaginal. Ulcérations simultanées du col et de l'orifice de l'utérus chez les femmes : a) droitières : 1er conflit sexuel b) droitières qui prennent la pilule ou post ménopausées, en constellation schizophrénique, c) gauchères en constellation schizophrénique ou dans la ménopause ou qui prennent la pilule.</p>	Phase pcl : saignements des ulcérations de l'orifice ou du col de l'utérus (bon signe !) Retour de l'ovulation et des menstruations. Un cancer du col ou de la portion vaginale de l'orifice n'empêche pas une grossesse après la phase pcl.

Remarque fondamentale : du point de vue de l'évolution, c'est la latéralisation à gauche qui devait être la norme. Car dans la phase ca la femme gauchère bloque le côté droit (masculin) de son cerveau et devient, certes, dépressive, mais doublement active au niveau sexuel. Cette hyper activité sexuelle lui permet justement de résoudre son conflit « de ne pas avoir réalisé l'union sexuelle ». De la même manière, l'homme gaucher bloque son hémisphère cérébral gauche (féminin) par son conflit biologique de territoire et devient hyper masculin et maniaque. C'est pourquoi sa chance de résoudre ce conflit spécifique est plus grande que chez le droitier. Cependant le retrait « au second rang », qui reste à l'homme droitier avec un conflit en suspens à droite, lui est barré. Il doit lutter jusqu'à la décision, car l'hémisphère cérébral gauche est bloqué par le conflit.

Le déroulement de l'orgasme est calqué sur le déroulement du SBS, quasiment comme une partie d'un « SBS naturel ». C'est-à-dire qu'il suit le principe bi phasique, bien qu'il ne s'agisse pas d'un conflit. Nous connaissons principalement deux sortes d'orgasmes :

1. L'orgasme clitoridien/pénien, à droite au cerveau : respiration haletante.

La crise épileptique est l'éjaculation chez l'homme et l'orgasme clitoridien chez la femme. Habituellement, cet orgasme clitoridien / pénien peut être déclenché manuellement ou oralement, lorsque l'hémisphère cérébral droit est « occupé » par un conflit.

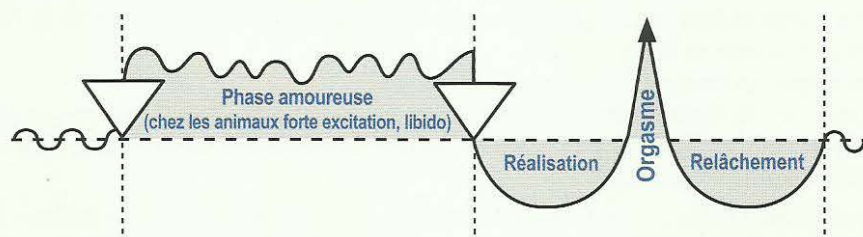
2. L'orgasme vagino/rectal, à gauche au cerveau : respiration saccadée.

Il y a, en outre, l'orgasme vagino/rectal simultané avec l'orgasme clitoridien / pénien, ce que l'on appelle « l'ivresse d'amour ».

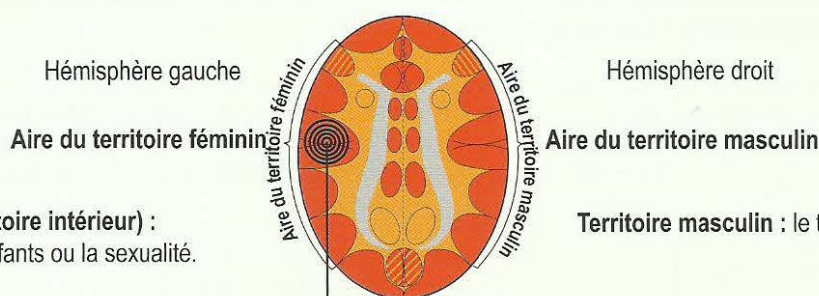
Toute l'aire du territoire peut participer à l'orgasme, bien que ce soient la respiration saccadée accompagnant l'orgasme vagino/rectal et le halètement accompagnant l'orgasme clitoridien qui se montrent les plus impressionnants. Mais le relais de l'estomac et des voies biliaires est également impliqué, ainsi que le relais du rectum, de l'épithélium pavimenteux de la vessie et même celui de la bouche (orgasme oral). Lors d'un conflit sexuel féminin de la femme droitière, l'orgasme vaginal est bloqué. Par contre, lors d'un conflit de perte de territoire (loup second), l'orgasme clitoridien / pénien peut encore être déclenché manuellement ou oralement chez l'homme et la femme.

L'orgasme chez l'être humain et chez l'animal selon la 2^{ème} loi biologique de la nature (bi phasique)

Valable pour l'orgasme clitoridien/pénien, du col de l'utérus, du vagin, et du rectum



Déroulement simultané et synchrone du SBS ulcératif de la tunique interne des veines coronaires et du SBS ulcératif du col et de l'orifice de l'utérus



Territoire féminin (territoire intérieur) :
par ex. la maison, les enfants ou la sexualité.

Territoire masculin : le territoire extérieur

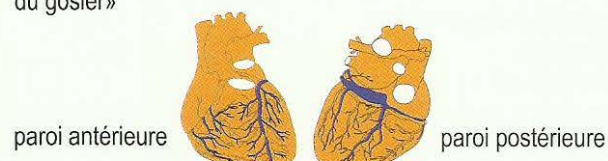
Relais de la tunique interne à épithélium pavimenteux des veines coronaires +
Centre du rythme pour le rythme ventriculaire rapide (tachycardie ventriculaire).

Relais de l'épithélium pavimenteux du col et de l'orifice de l'utérus

Relais de l'épithélium pavimenteux de la vésicule séminale.


Les deux SBS évoluent au même rythme

A. SBS de la tunique interne à épithélium pavimenteux des veines coronaires Dans le SBS, la sensibilité évolue suivant le « schéma de l'épithélium pavimenteux du gosier »



Chez les femmes :

B. SBS de l'épithélium pavimenteux du col et de l'orifice de l'utérus (évolution de la sensibilité suivant le « schéma de la peau externe »).



Chez les hommes :

C. SBS de l'épithélium pavimenteux de la vésicule séminale (évolution de la sensibilité suivant le « schéma de la peau externe »)

Conflit : pour la femme droitère sans conflit antérieur au relais de l'aire du territoire, il s'agit toujours d'un conflit sexuel qui la rend à demi maniaque.

C'est pareil pour la femme gauchère et l'homme droitier après un 1^{er} conflit au relais de l'aire droite du territoire où c'est la règle de la balance qui détermine la manie ou la dépression. Pour l'homme gaucher, il s'agit toujours d'un conflit de perte du territoire dans la mesure où il n'avait pas d'autres conflits antérieurs au relais de l'aire du territoire. L'homme gaucher devient alors instantanément maniaque. Si par la suite, il subit encore un 2^{ème} conflit et ceci dans l'aire droite du territoire, ce sont les règles de la balance qui vont déterminer la persistance de la manie ou la survenue d'une dépression.

Remarque pour un 1^{er} conflit : une femme gauchère ne peut pas faire d'ulcérations des veines coronaires, ni d'ulcérations du col et de l'orifice de l'utérus (cancer), un homme droitier ne peut pas faire d'ulcérations des veines coronaires.

Exception : décalage hormonal ou constellation schizophrénique.

A. Les veines coronaires

A1. La tunique interne à épithélium pavimenteux des veines coronaires (« Schéma de l'épithélium pavimenteux du gosier »)

Phase ca : légères douleurs dues à l'ulcération de la tunique interne à épithélium pavimenteux = angine pectorale modérée

Phase pcl (sauf crise épileptoïde) : pas de douleurs pendant la régénération des ulcérations (mitose cellulaire), inflammation de la tunique interne, très importante dans le cas du Syndrome.

Crise épileptoïde : ce que l'on appelle infarctus des veines coronaires : fortes douleurs, absence, tachycardie, perturbation tachycardique du centre du rythme, appelé fibrillation ventriculaire en raison de la crise épileptoïde simultanée au centre du rythme pour le rythme ventriculaire rapide. Cet infarctus des veines coronaires se trouve en situation péri insulaire gauche au cerveau, au relais féminin de la sexualité (pour la femme droitère) ; il se trouve au relais de l'aire du territoire (pour l'homme gaucher) et réagit en même temps dans la crise épileptoïde appelée fibrillo flutter. La mort peut survenir par stase hémodynamique, c'est-à-dire que le sang n'est plus expulsé du ventricule en raison de la fibrillation ventriculaire (si le centre péri insulaire du rythme tachycardique gauche est touché).

A2. Musculature (striée) des veines coronaires : conflit identique à celui de la tunique interne, mais toujours avec l'aspect supplémentaire de la dévalorisation de soi.

Phase ca : nécrose de la musculature circulaire (mésodermique) accompagnée de paralysie partielle des muscles des veines (cortex moteur, ectodermique).

Phase pcl : régénération de la nécrose musculaire.

Complications dans la **crise épileptique** : crise épileptique spastique tonique ou clonique de la musculature striée des veines coronaires, ce qui provoque le détachement des plaques de comblement des ulcérations en cours de régénération. Ces plaques dérivent dans l'artère pulmonaire (qui transporte le sang veineux à partir du cœur). C'est ce que l'on appelle l'embolie pulmonaire, c'est-à-dire un bouchon dans les branches fines de l'artère pulmonaire. C'est la cause des problèmes respiratoires et d'une stase partielle au niveau du cœur droit.

B. Orifice et col de l'utérus

B1. L'épithélium pavimenteux de l'orifice et du col de l'utérus. (« schéma de la peau externe »)

Phase ca : ulcération de l'épithélium pavimenteux + insensibilité.

Phase pcl (sauf crise épileptoïde) : régénération des ulcérations accompagnée de démangeaisons, prurit, douleurs et saignements.

Crise épileptoïde : insensibilité, absence et saignements.

B2. Musculature (striée) de l'orifice et du col de l'utérus.

Conflit : le même que pour l'épithélium pavimenteux mais avec l'aspect supplémentaire de la dévalorisation de soi.

Phase ca : nécrose de la musculature de l'orifice et / ou du col de l'utérus, paralysie partielle de la musculature.

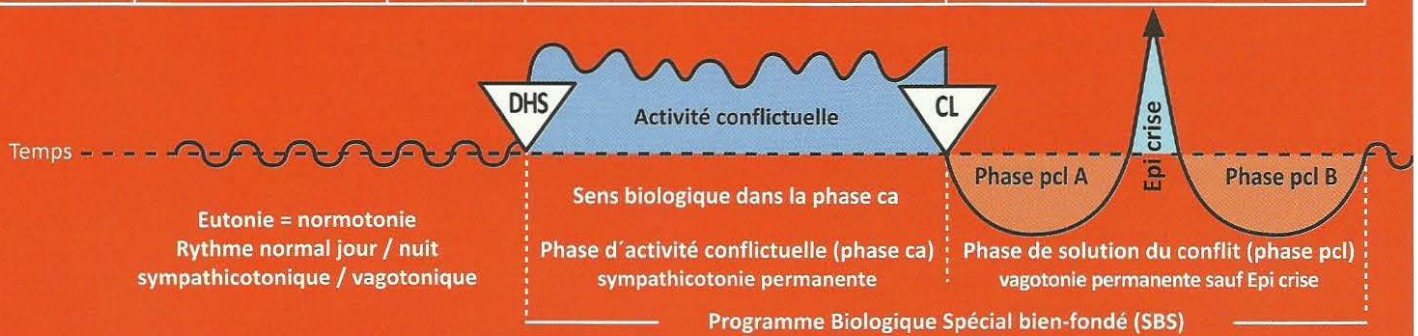Phase pcl : régénération des nécroses musculaires.

Crise épileptique : spasmes cloniques ou toniques de la musculature de l'orifice ou du col de l'utérus, accompagnés de saignements plus importants et d'élimination des plaques ulcératives (lambeaux d'épithélium pavimenteux)

Crises épileptoïde et épileptique : se déroulent presque toujours en même temps.

Ra Hémisphère gauche du cerveau = Feuillet embryonnaire externe = Ectoderme

SBS Manifestation organique	Teneur du conflit biologique	Foyer de Hamer au cerveau (HH)	Phase de conflit actif = phase ca Destruction cellulaire (ulcères)	Phase de solution du conflit = phase post conflictolytique (phase pcl) Régénération des ulcères (sans micro-organisme)
-----------------------------------	---------------------------------	--------------------------------------	--	--



C. Vésicule séminale : chez l'homme, toujours combinée avec un SBS des veines coronaires.

C1. L'épithélium pavimenteux de la vésicule séminale (« schéma de la peau externe »).

Phase ca : ulcération de la paroi interne de la vésicule séminale, négligeable du point de vue clinique + insensibilité.

Phase pcl : (en dehors de la crise épileptoïde) : régénération des ulcérations accompagnée de prurit, douleurs et saignement.

Crise épileptoïde : insensibilité, absence et saignement.

Conflit : conflit de territoire chez l'homme gaucher, de même que les ulcérations du col de l'utérus chez la femme.

C2. musculature striée de la vésicule séminale

Phase ca : nécrose de la musculature, paralysie partielle de la musculature.

Phase pcl : régénération des nécroses musculaires.

Crise épileptique : les modifications de la vésicule séminale, tant motrices que sensorielles, n'ont quasiment aucune importance du point de vue clinique ; crampes cloniques ou toniques, saignement.

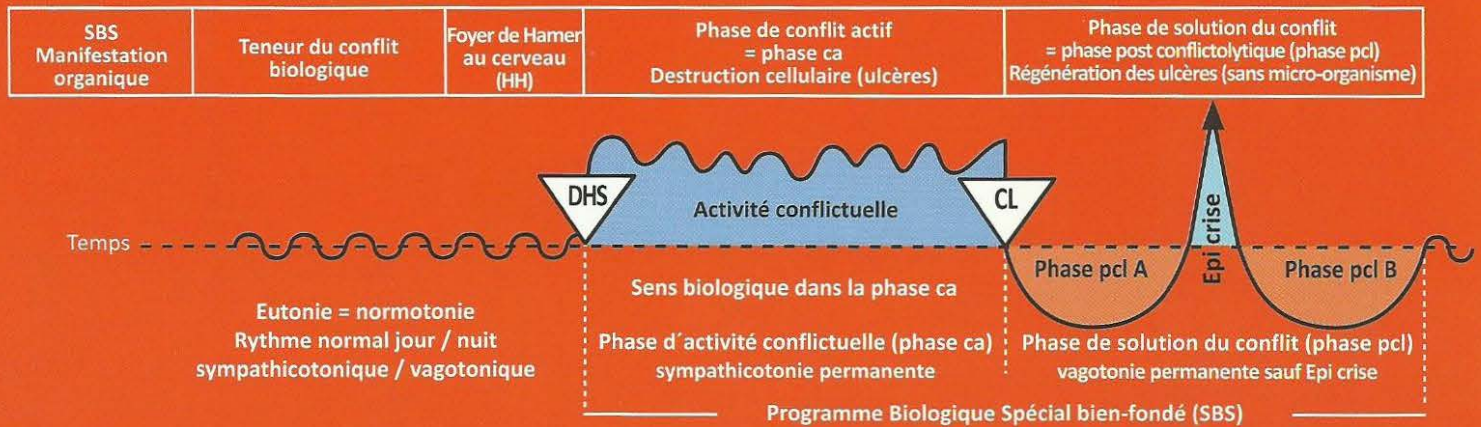
4 Ra g

SBS de l'épithélium pavimenteux vaginal. Evolution de la sensibilité suivant le « schéma de la peau externe ».	Conflit de ne pas pouvoir accomplir l'acte sexuel.	HH en position temporale gauche.	Sens biologique : élargissement du vagin pour faciliter l'introïssion du pénis en cas de constellation schizophrénique. Phase ca : ulcérations vaginales sans douleurs. L'épithélium pavimenteux est en grande partie insensible (hypoesthésie). Les spasmes de la musculature striée du vagin, qui n'est pas paralysée, sont d'origine psychique, car la femme a un ressenti masculin : 1. Léger conflit sexuel chez la droitère. 2. En constellation en raison d'un 2 ^{ème} conflit sexuel chez la gauchère ou 3. Conflit de territoire qui peut avoir un contenu sexuel chez la gauchère ménopausée ou sous pilule.	Phase pcl : régénération des ulcérations vaginales, accompagnée d'hyperesthésie, douleurs, spasmes et vaginisme. Il peut y avoir aussi du prurit avec leucorrhées et absence.
--	--	----------------------------------	---	--

5 Ra g

SBS de l'épithélium pavimenteux rectal. Evolution de la sensibilité suivant le « schéma de la peau externe ».	Conflit féminin d'identité. Ne pas savoir où est sa place, où on doit aller, ni quelle décision prendre.	HH en position temporale gauche.	Sens biologique : élargissement du rectum pour améliorer la défécation et le sentiment d'identité. Phase ca : ulcérations rectales sans saignements, ni douleurs (l'épithélium pavimenteux est en grande partie insensible). 1. Chez les femmes : a) droitères b) gauchères en constellation schizophrénique c) gauchères ménopausées	Phase pcl : régénération des ulcérations par inflammation importante dans le cas du Syndrome, saignements, prurit, hyperesthésie et douleurs. Ces symptômes de régénération sont appelés « hémorroïdes ». Si Syndrome, complications lors de la défécation en raison de l'importance de l'inflammation de l'épithélium pavimenteux, du prurit et de l'hyperesthésie, absence. Cet épithélium pavimenteux très enflammé, ulcéré, sécrétant un sang clair était presque toujours diagnostiqué comme "saignement".
---	--	----------------------------------	--	--

Ra Hémisphère gauche du cerveau = Feuillet embryonnaire externe = Ectoderme

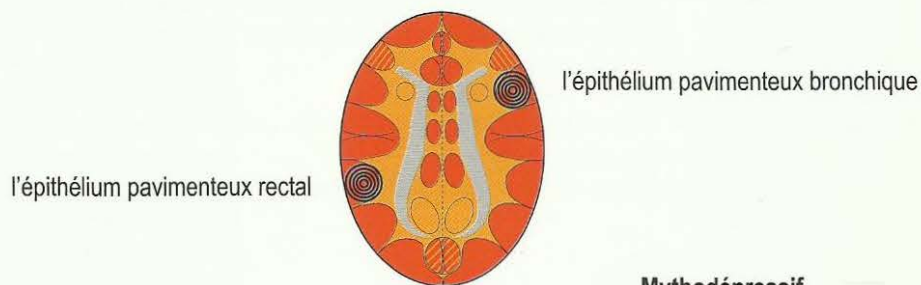


			2. Chez les hommes : a) gauchers. b) droitiers en constellation.	<p>hémorroïdaire ». De nos jours, il est pris à tort pour un carcinome rectal alors qu'en réalité il s'agit d'une guérison. Malheureusement, il est procédé à une ablation inutile du rectum.</p> <p>Si on fait une thérapie symptomatique pour réduire l'inflammation et qu'on évite les récurrences du conflit, l'ulcère rectal guérit sans problème. Si la musculature striée du rectum réagit au même rythme, nous observons au cours de la crise épileptique des ténésmes.</p> <p>Dans le cas du Syndrome, l'épithélium pavimenteux rectal peut doubler de volume ou plus (il se passe la même chose au cerveau).</p>
--	--	--	---	--

Les constellations mythomane et mythodépressive ont toujours un HH au relais de l'épithélium pavimenteux bronchique et un autre au relais du rectum.

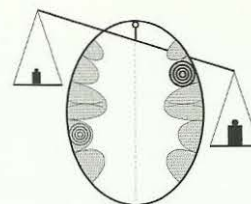
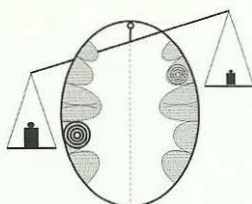
Leur ordre d'apparition est indifférent. C'est la balance qui détermine lequel des deux SBS est le plus important.

Les mythomanes parlent vite, tiennent des monologues, écrivent des livres, sont capables de raconter des histoires improvisées. Si l'un des deux conflits se solutionne ou si le plateau de la balance varie (à droite vers le bas), le flot de parole se tarit aussitôt. Ils n'ont plus d'idée. Par ex : auparavant, au cours des fêtes, il était le boute-en-train et maintenant il reste assis, éteint, on ne l'entend plus.



Mythomanie

Mythodépressif

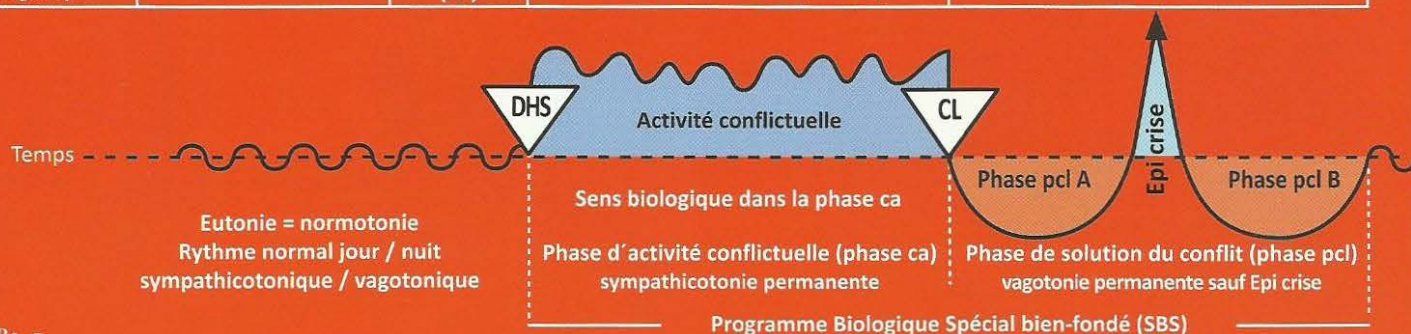

Patients avec flot verbal (logorrhée), conteurs d'histoires et de mensonges, écrivains, prédicateurs, politiciens, journalistes.

Patients qui se parlent sans cesse à eux-mêmes et ne parviennent pas à exprimer le flot de leurs pensées.

Ra Hémisphère gauche du cerveau = Feuillet embryonnaire externe = Ectoderme

SBS Manifestation organique	Teneur du conflit biologique	Foyer de Hamer au cerveau (HH)	Phase de conflit actif = phase ca Destruction cellulaire (ulcères)	Phase de solution du conflit = phase post conflictolytique (phase pcl) Régénération des ulcères (sans micro-organisme)
-----------------------------------	---------------------------------	--------------------------------------	--	--



6 Ra g

SBS de l'épithélium pavimenteux (dit de transition) du bassinnet, côté droit du corps. Evolution de la sensibilité suivant le « schéma de la peau externe ».	Conflit de ne pas pouvoir délimiter le territoire de l'intérieur, semblable au conflit d'identité. Par exemple : ne pas savoir à quelle opinion se rattacher.	HH à gauche, en position temporo – occipitale.	Sens biologique : élargissement ulcératif du bassinnet pour améliorer l'évacuation de l'urine. Phase ca : ulcérations dans le bassinnet ou dans les calices droits, indolores. Il y a rarement formation de calculs dans cette phase. L'épithélium pavimenteux est insensible (hypoesthésie).	Phase pcl : inflammation de régénération, hyperesthésie, douleurs. Spasmes musculaires et coliques néphrétiques si la musculature est également touchée au cours de la crise épileptique, absence. Lors de la solution, le calcul rénal est expulsé par le col du calice et arrive dans le bassinnet puis dans la vessie en passant par l'uretère. Ce processus s'appelle coliques néphrétiques. Ces spasmes sont presque des crises épileptiques des muscles du bassinnet et des calices. Calculs de calcium et d'oxalate après tuberculose des tubes collecteurs du rein (cf. I Ja d + g).
--	--	--	--	---

7 Ra g

SBS de l'épithélium pavimenteux de l'uretère, côté droit du corps. Evolution de la sensibilité suivant le « schéma de la peau externe ».	Conflit de ne pas pouvoir délimiter le territoire de l'intérieur semblable au conflit d'identité.	HH à gauche, en position temporo – occipitale.	Sens biologique : élargissement ulcératif de l'uretère pour améliorer l'évacuation de l'urine. Phase ca : ulcère au niveau de l'uretère droit, indolore.	Phase pcl : inflammation de l'épithélium pavimenteux très douloureuse dans la région de l'ulcère, occasionnant parfois une nouvelle occlusion de l'uretère par inflammation en phase de régénération, spasmes et coliques lors de la crise épileptoïde, si les muscles de l'uretère ont été concernés. Dans le cas du Syndrome : manifestations aiguës. Crise épileptoïde = absence.
--	---	--	---	---

8 Ra g

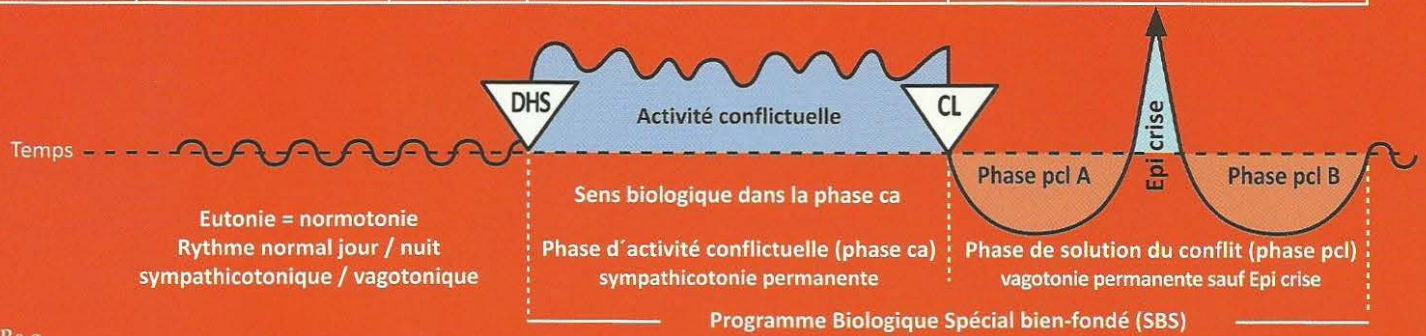
SBS de l'épithélium pavimenteux vésical, côté droit de l'organe. « moitié féminine de la vessie ». Evolution de la sensibilité suivant le « schéma de la peau externe ».	Conflit de ne pas savoir reconnaître la limite du territoire de l'intérieur. Conflit de ne pas pouvoir déterminer sa position.	HH à gauche, en position temporo – occipitale au centre cortical post sensoriel (sensible).	Sens biologique : élargissement ulcératif de la vessie afin de pouvoir mieux marquer le territoire avec plus d'urine. Phase ca : ulcération de l'épithélium pavimenteux vésical. Sans douleurs ! sans saignements !	Phase pcl : papillome, inflammation de l'épithélium pavimenteux dans la région des ulcérations, hyperesthésie, démangeaisons, douleurs ! Saignement vésical en provenance des ulcérations. Si la musculature de la vessie est touchée spasmes de la vessie au cours de la crise épileptoïde accompagnés d'absence = épilepsie de la musculature de la vessie, tonico clonique = ténésmes de la vessie. Possibilité d'inflammation très importante dans le cas du Syndrome !
--	---	---	---	--

9 Ra g

SBS de l'épithélium pavimenteux de l'urètre, côté droit de l'organe. Evolution de la sensibilité suivant le « schéma de la peau externe ».	Conflit de ne pas pouvoir délimiter le territoire de l'intérieur (semblable au conflit d'identité).	HH à gauche, en position temporo occipitale.	Sens biologique : élargissement ulcératif de l'urètre afin de pouvoir mieux marquer le territoire avec un jet d'urine plus puissant. Phase ca : absence de douleur. Hypo sensibilité (insensibilité). Formation d'un ulcère.	Phase pcl : rétention urinaire par occlusion due à l'inflammation de l'urètre, accompagnée de saignements, hypersensibilité et éventuellement de douleurs. Possibilité d'absence dans la crise épileptoïde. Dans le cas du Syndrome, il y a souvent une occlusion de l'urètre. Thérapie : sonde à demeure jusqu'à la fin de la phase pcl.
--	---	--	---	--

Ra Hémisphère gauche du cerveau = Feuillet embryonnaire externe = Ectoderme

SBS Manifestation organique	Teneur du conflit biologique	Foyer de Hamer au cerveau (HH)	Phase de conflit actif = phase ca Destruction cellulaire (ulcères)	Phase de solution du conflit = phase post conflictolytique (phase pcl) Régénération des ulcères (sans micro-organisme)
-----------------------------------	---------------------------------	--------------------------------------	--	--



10 Ra g

<p>SBS de la couche superficielle de l'épiderme (de l'épithélium pavimenteux), moitié droite du corps.</p> <p>Evolution de la sensibilité suivant le « schéma de la peau externe » :</p> <p>phase ca : insensibilité</p> <p>phase pcl : hyperesthésie, démangeaisons (prurit et éventuellement douleurs)</p>	<p>Conflit de séparation, rupture du contact corporel. Perte du contact avec la mère, la famille, les amis, le troupeau. Dans la nature, la perte de contact avec la famille / le troupeau est souvent fatale, c'est pourquoi ce conflit est très significatif !</p> <p>A part le conflit de séparation subi (être séparé contre sa volonté ou contre son souhait), il existe également un conflit de séparation que l'on souhaite soi-même ; dans ce cas, la teneur du conflit est pratiquement contradictoire, mais la localisation au cerveau tout comme à l'organe est identique, ainsi que les symptômes constatés.</p>	<p>HH au cortex sensoriel et post sensoriel, à gauche, du niveau inter hémisphérique jusqu'à basal latéral.</p>	<p>Sens biologique : amnésie transitoire concernant la mère, l'enfant ou le partenaire, du fait de la coupure de la sensibilité liée à l'épithélium pavimenteux.</p> <p>Phase ca : insensibilité, formation d'ulcérations étalées, (atrophie cellulaire) invisibles à l'œil nu, au niveau de la peau (épiderme). (C'est une combinaison de formation ulcéreuse et de perturbation de la sensibilité).</p> <p>Au toucher la peau semble rêche, pâle, mal irriguée, froide. La sensibilité de la peau est plus ou moins diminuée ou déconnectée. Le patient ne sent presque plus rien, voire rien. Cela est appelé neurodermite pâle, squameuse avec des pellicules. De plus, trouble de la mémoire à court terme : ex. la mère animale ne reconnaît plus son petit. Cette perturbation peut se poursuivre dans la phase d'œdématisation (par dissociation des cellules cérébrales).</p>	<p>Phase pcl : régénération des ulcérations. hyperesthésie, démangeaisons (prurit et éventuellement douleurs) : crise épileptoïde : insensibilité + absence.</p> <p>La peau rougit, chauffe, enfle, démange et peut être le siège de douleurs. Ces manifestations ou éruptions sont appelées exanthèmes, dermatites, urticaire, neurodermites florissantes ou eczémas. La peau semble malade. C'est pourquoi jusqu'à présent, la plupart des maladies de l'épiderme n'étaient prises en compte par les dermatologues qu'à partir de la conflictolyse (cl), par ignorance de la Germanique. En réalité, la formation des ulcères est bien antérieure.</p> <p>La grande régénération et le retour à la normale se situent en phase pcl. Mais la phase ca peut durer longtemps et la phase pcl aura une durée correspondante. De plus, il peut y avoir des récurrences inaperçues, occasionnant de nouvelles phases pcl et un allongement qui lui correspondra lors du processus de régénération et de retour à la normale (les poussées). C'est aussi le cas de la névralgie faciale du trijumeau. Dans le cas du Syndrome il y a une forte inflammation.</p>
---	--	---	--	--

Le psoriasis signifie toujours la présence simultanée d'un conflit de séparation actif et d'un conflit de séparation solutionné qui se superposent dans une ou plusieurs aires cutanées. C'est la raison des squames dans la (phase ca) sur une zone irritée (phase pcl).

Coupe de la peau

avec appartenance au feuillet embryonnaire

1 Chorion (derme) (mésoderme, régi par le cervelet)

Phase ca :

Sans pigmentation = mélanome amélanotique

Avec pigmentation = mélanome mélanotique

Phase pcl : Tuberculose sous cutanée (lèpre)

2. Glande sébacée (mésoderme, régi par le cervelet)

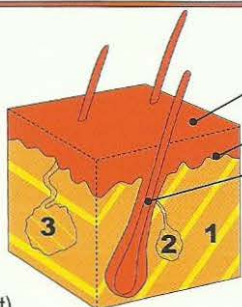
Phase ca : carcinome adénoïde (points noirs)

Phase pcl : Tuberculose fétide des glandes sébacées (Tbc)

3 Glande sudoripare (mésoderme, régi par le cervelet)

Phase ca : carcinome adénoïde

Phase pcl : acné vulgaris. (Tbc des glandes sudoripares)



Epiderme (ectoderme régi par le cortex cérébral) :

a) **Couche superficielle** de l'épiderme

b) **Couche profonde** de l'épiderme

c) **Cheveux ou poils** (partie de la couche profonde de l'épiderme)

Epiderme : évolution de la sensibilité au cours du SBS d'après le « schéma de la peau externe »

Phase ca : ulcérations de l'épiderme (perte cellulaire)

1. Couche externe ou superficielle de l'épiderme : neurodermitis

2. Couche interne ou profonde de l'épiderme :

a) vitiligo = dépigmentation de l'épiderme, taches blanches

b) alopecie = chute des cheveux.

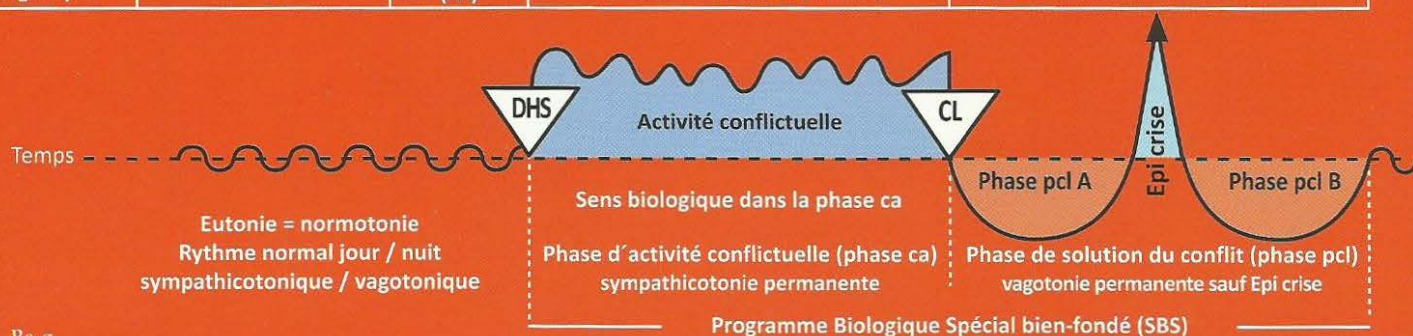
Phase pcl : régénération des tissus ulcérés accompagnée de rougeur, prurit (démangeaisons), inflammation et douleur. Les cheveux repoussent.

Crise épileptoïde : absence sans douleur (insensibilité)

Phase ca + phase pcl : Récidives très rapides = psoriasis vulgaris

Ra Hémisphère gauche du cerveau = Feuillet embryonnaire externe = Ectoderme

SBS Manifestation organique	Teneur du conflit biologique	Foyer de Hamer au cerveau (HH)	Phase de conflit actif = phase ca Destruction cellulaire (ulcères)	Phase de solution du conflit = phase post conflictolytique (phase pcl) Régénération des ulcères (sans micro-organisme)
-----------------------------------	---------------------------------	--------------------------------------	--	--



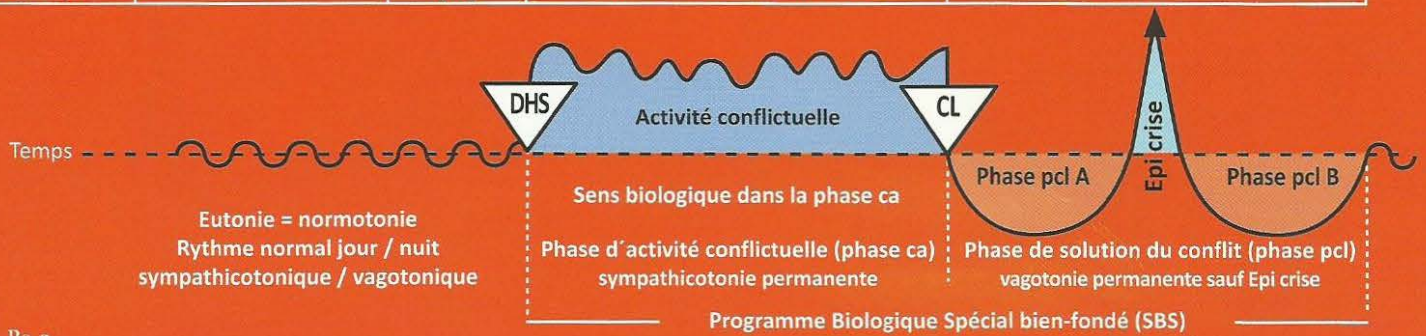
II Ra g

SBS de la couche profonde de l'épiderme (épithélium pavimenteux), moitié droite du corps. Evolution de la sensibilité suivant le « schéma de la peau externe » 1. Vitiligo (phase active), moitié droite du corps. 2. Chute des cheveux (alopécie) (phase ca) moitié droite du corps.	Conflit de séparation horrible d'un être aimé ou admiré. Ex. « ton père a eu un accident de moto, son cerveau a été broyé ». Conflit de séparation chez quelqu'un qui a été caressé par une personne à l'endroit touché et ne l'est plus à présent. Exemples : 1. Un petit fils qui était toujours caressé sur la tête par sa grand-mère. Après le décès de la grand-mère : alopécie partielle sur la tête. 2. Le chien que l'on caresse sur la tête. A la mort du chien, son maître identifie la séparation du chien à sa propre tête : alopécie totale (calvitie) sur sa propre tête.	HH au cortex sensoriel, à gauche, en position para médiane crânienne	Sens biologique : perte par ulcérations sur l'envers de l'épiderme, pigments compris, pour pouvoir mieux sentir l'enfant, la mère ou le partenaire même en cas de séparation horrible. Phase ca : vitiligo (dépigmentation) extension des taches blanches. Ulcérations de l'épithélium pavimenteux sur l'envers de l'épiderme qui comprend la couche épithéliale de mélanophores, c'est la raison des taches blanches. Sens biologique : amnésie provisoire concernant la mère, l'enfant ou le partenaire par diminution de la sensibilité. Phase ca : chute de cheveux progressive partielle ou totale, donc pelade ou alopécie totalis (alopécie androgène également). Une chute de cheveux totale moins importante (éventuellement en un seul endroit = pelade) peut présager un grisonnement subit des cheveux. (Ils peuvent blanchir en une nuit)	Phase pcl : régénération cellulaire avec rougeur et inflammation, absence. Régression des taches blanches, le plus souvent à partir du bord. La scarlatine est une légère phase de réparation et de retour à la normale du vitiligo généralisé (peau lisse). Souvent on peut trouver en même temps que le vitiligo un conflit non horrible de séparation accompagné en phase ca d'une neurodermite et en phase pcl : rougeur et prurit (démangeaisons). Phase pcl : arrêt de la chute des cheveux. Repousse des cheveux, disparition de l'alopécie. Souvent on peut trouver un conflit non horrible de séparation accompagné non pas d'une chute de cheveux mais de neurodermite avec pellicules en phase ca et rougeur et prurit (démangeaisons) en phase pcl.
---	--	--	---	--

Le cuir chevelu ainsi que les cheveux font partie du dos et se distinguent nettement. Sur le front, à partir de la limite des cheveux, c'est le nerf trijumeau dont le relais se trouve aussi au cortex sensoriel, mais toutefois en position latérale, qui est concerné.

Ra Hémisphère gauche du cerveau = Feuillet embryonnaire externe = Ectoderme

SBS Manifestation organique	Teneur du conflit biologique	Foyer de Hamer au cerveau (HH)	Phase de conflit actif = phase ca Destruction cellulaire (ulcères)	Phase de solution du conflit = phase post conflictolytique (phase pcl) Régénération des ulcères (sans micro-organisme)
-----------------------------------	---------------------------------	--------------------------------------	--	--

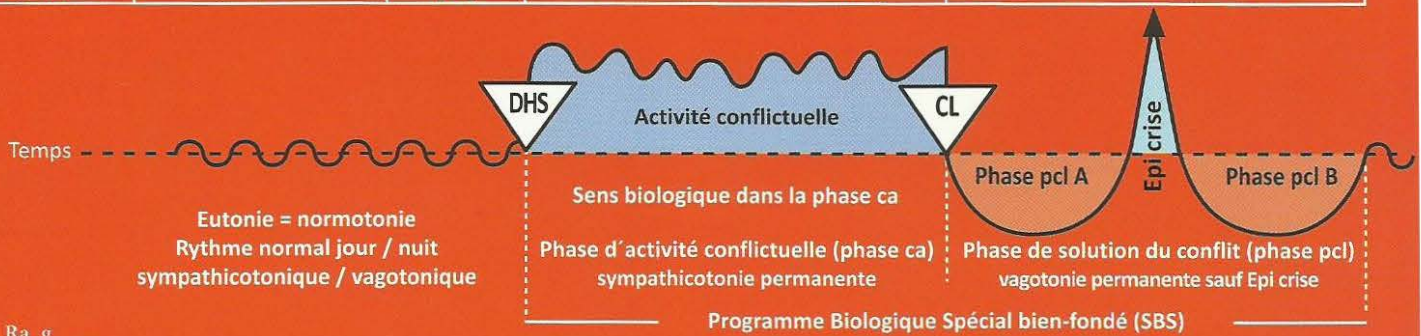


12 Ra g

a) SBS de l'épithélium pavimenteux de la paupière et de la conjonctive (tissu conjonctif), œil droit . Evolution de la sensibilité suivant le « schéma de la peau externe ».	Conflit de séparation. On a perdu quelqu'un de vue pendant qu'on dormait, c'est-à-dire pendant qu'on avait les yeux fermés.	HH au centre cortical sensoriel, 1ère branche du nerf trijumeau (ophtalmique), en position latérale temporale à gauche.	Sens biologique : faciliter une amnésie provisoire concernant celui qui a été « perdu de vue ». Phase ca : ulcération avec desquamation de l'épithélium pavimenteux de la paupière et de la conjonctive (tissu conjonctif).	a) Phase pcl : rougeur, inflammation et démangeaisons des paupières (blépharite) et / ou de la conjonctive au retour de la personne. Absence.
b) SBS de la cornée, œil droit . Evolution de la sensibilité suivant le « schéma de la peau externe »	Conflit de séparation visuelle, aigu, intense, de perdre quelqu'un de vue.	cf. ci-dessus	Sens biologique : faciliter l'oubli temporaire de celui ou celle que l'on a perdu de vue. Phase ca : ulcérations de la cornée.	b) Phase pcl : inflammation (kératite), démangeaisons et éventuellement trouble de la cornée par ce que l'on appelle trachome. Absence.
c) SBS du cristallin, œil droit . (Le cristallin est une invagination d'épithélium pavimenteux de l'épiderme). Evolution de la sensibilité suivant le « schéma de la peau externe ».	Conflit de séparation visuelle très aigu et intense, de perdre quelqu'un de vue.	cf. ci-dessus	Sens biologique : permettre de continuer à voir plus longtemps celui qui « s'éloigne des yeux ». Phase ca : ulcérations ou nécroses du cristallin, mais qui passent inaperçues.	c) Phase pcl : opacité du cristallin = cataracte = hyperesthésie du cristallin. Ce sont les signes de réparation et de retour à la normale, car l'individu que l'on avait perdu de vue (personne ou animal) étant de retour, l'œil a le temps de se réparer. Absence.

Ra Hémisphère gauche du cerveau = Feuillet embryonnaire externe = Ectoderme

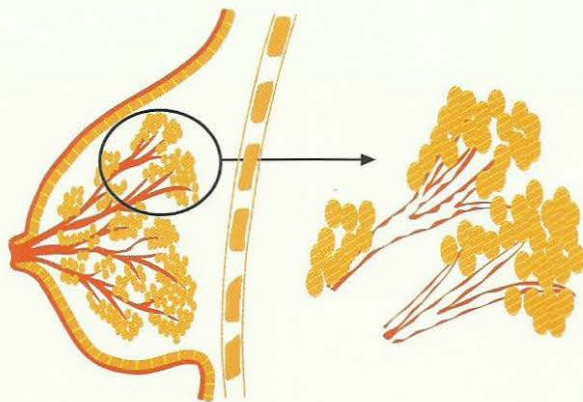
SBS Manifestation organique	Teneur du conflit biologique	Foyer de Hamer au cerveau (HH)	Phase de conflit actif = phase ca Destruction cellulaire (ulcères)	Phase de solution du conflit = phase post conflictolytique (phase pcl) Régénération des ulcères (sans micro-organisme)
-----------------------------------	---------------------------------	--------------------------------------	--	--



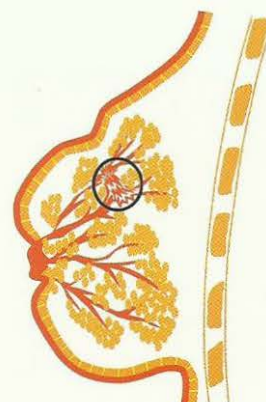
13 Ra g

<p>USBS de l'épithélium pavimenteux, intra ductal du sein droit.</p> <p>(Au cours de l'évolution l'épiderme s'est invaginé au travers du mamelon et a migré le long des canaux galactophores). Evolution de la sensibilité suivant le « schéma de la peau externe ».</p>	<p>Gauchère : conflit de séparation de la mère ou de l'enfant, « l'enfant a été arraché de mon sein », par ex.</p> <p>Droitière : conflit de séparation du partenaire. « Le partenaire s'est arraché de mon sein », par ex.</p>	<p>HH au centre cortical sensoriel à gauche.</p>	<p>Sens biologique : élargissement ulcéreux des canaux galactophores afin de favoriser l'écoulement du lait, en cas de séparation de l'enfant ou du partenaire, au lieu de son accumulation dans le sein. Ex. (mamelles de la vache prêtes à éclater).</p> <p>Phase ca : ulcération intraductale de l'épithélium pavimenteux touchant les canaux galactophores (intra ductal) occasionnant de légers élancements dans le sein, passant le plus souvent inaperçus en raison de l'insensibilité persistante, appelés cirrhose ulcéraire des canaux galactophores, « SBS ».</p> <p>En réalité, il s'agit d'un processus ulcéraire de longue durée (Squirrhe). Rétraction locale du sein ou du mamelon. Naturellement, la peau externe du sein et du mamelon dont l'épithélium des canaux galactophores est issu, peut être également atteinte.</p>	<p>Phase pcl : il s'agit d'un carcinome mammaire ou SBS du sein. Formation de l'inflammation habituelle de l'épithélium pavimenteux du canal galactophore dans la région de l'ulcération avec hyperesthésie, démangeaisons (prurit), douleurs, éventuellement, et absence. Du fait que la sécrétion (résultant de l'inflammation du canal galactophore) ne peut pas s'écouler par le canal qu'obture l'inflammation, celle-ci s'accumule de façon plus ou moins importante derrière le mamelon (signe typique du SBS du sein ulcéraire intraductal). L'inflammation peut être circulaire ou n'affecter qu'une partie du sein. Attention ! grosses complications dans le cas du Syndrome.</p> <p>Thérapie simple : chez les chèvres, c'est le chevreau qui vide la mamelle en tétant, sinon il suffit de traire, une ou plusieurs fois par jour, le pis enflé.</p> <p>En médecine humaine il manque une technique appropriée pour vider un tel sein enflammé. Si on ne le vide pas il se produit à la fin de la réparation une rétraction et un durcissement qui sont sans aucun danger !</p>
---	---	--	---	---

Phase ca : ulcérations des canaux galactophores

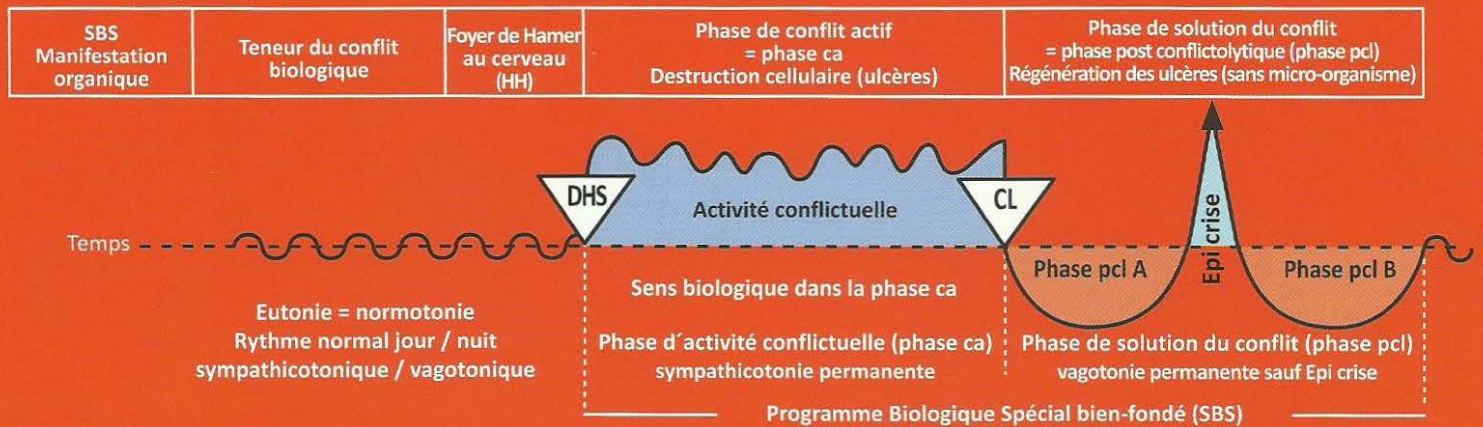


Soi-disant tumeur mammaire



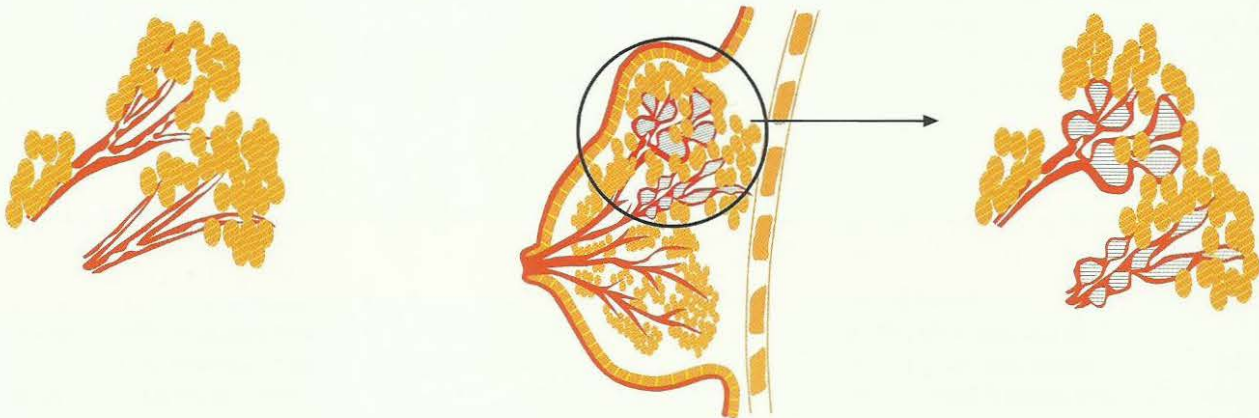
Ce que l'on appelle « SBS » ulcéraire cirrhotique des canaux galactophores, en réalité, processus ulcéraire durable, squirrhe (**phase ca**). Rétraction locale du sein.

Ra Hémisphère gauche du cerveau = Feuillet embryonnaire externe = Ectoderme



Phase pcl :

1. Inflammation de l'épithélium pavimenteux des canaux galactophores
2. Rétention au niveau des canaux galactophores, autrefois prise à tort pour un cancer ductal du sein



14 Ra g

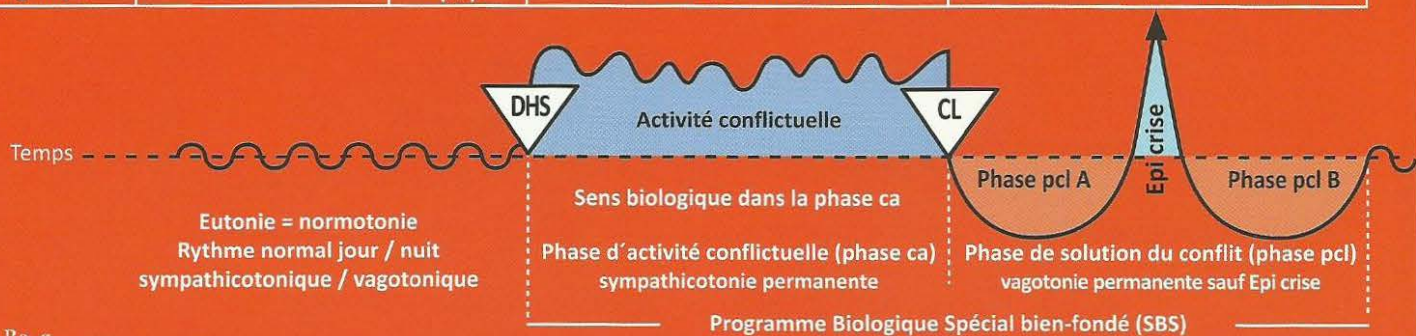
SBS de l'émail des dents, caries , côté droit Evolution de la sensibilité suivant le « schéma de l'épithélium du gosier ».	Conflit de ne pas avoir le droit de mordre (le berger allemand pourrait mordre le teckel, mais n'en a pas le droit)	HH en position interhémisphérique frontale para médiane, à gauche	Sens biologique : la personne ou la chose que l'on aimerait mordre, mais que l'on n'a pas le droit de mordre, devenir impossible à mordre par l'augmentation passagère de la sensibilité douloureuse de l'émail de la dent. Phase ca : formation d'un défaut de l'ivoire, appelé aussi « carie de l'émail ». L'émail est un épithélium pavimenteux épaissi et kératinisé (durcissement ivoirin) qui recouvre le périodonte = périoste. Douleurs en phase ca = rhumatisme de l'ivoire. L'hypersensibilité passagère (en cas de contact) doit rendre la chose impossible à mordre.	Phase pcl : lente régénération indolore de l'émail (sauf dans la crise épileptoïde) Crise épileptoïde : Le patient ressent de fortes douleurs, dites rhumatismes de l'ivoire avec parfois une absence.
--	---	---	---	---

15 Ra g

SBS de l'épithélium pavimenteux nasal , côté droit du corps. Evolution de la sensibilité suivant le « schéma de la peau externe ».	Conflit nasal. Conflit en rapport avec l'intérieur du nez. Conflit de puanteur.	HH en position basale basse, à gauche.	Sens biologique : élargissement ulcératif de l'épithélium pavimenteux nasal. Phase ca : ulcérations de l'épithélium pavimenteux nasal, qui ne saignent pas, mais ne font que des « croûtes ». La taille et la profondeur de l'ulcère sont en rapport avec la durée du conflit.	Phase pcl : inflammation de l'épithélium pavimenteux nasal avec fortes démangeaisons, absence, accompagnées ou non de saignements (épistaxis), souvent considérée comme rhinite allergique en raison des démangeaisons.
--	---	--	---	--

Ra Hémisphère gauche du cerveau = Feuillet embryonnaire externe = Ectoderme

SBS Manifestation organique	Teneur du conflit biologique	Foyer de Hamer au cerveau (HH)	Phase de conflit actif = phase ca Destruction cellulaire (ulcères)	Phase de solution du conflit = phase post conflictolytique (phase pcl) Régénération des ulcères (sans micro-organisme)
-----------------------------------	---------------------------------	--------------------------------------	--	--



16 Ra g

SBS de l'épithélium pavimenteux buccal , côté droit. Evolution de la sensibilité suivant le « schéma de l'épithélium pavimenteux du gosier ».	Conflit avec la bouche ou avec la langue, par ex : contrôle d'alcoolémie. Le conducteur doit souffler dans le ballon (avec la bouche) et se voit retirer son permis à cause de l'alcool.	HH en position médio frontale basale, à gauche.	Sens biologique : élargissement ulcératif de la cavité buccale. Phase ca : ulcère plus ou moins important de l'épithélium pavimenteux de la bouche ou de la langue. La taille et la profondeur de l'ulcère, très douloureux, sont en rapport avec la durée du conflit.	Phase pcl : forte inflammation locale de l'épithélium pavimenteux buccal, « aphte ». En l'espace de 3 à 6 semaines environ, il ne reste pratiquement qu'une minuscule cicatrice de l'ulcère qui peut saigner au cours de cette phase. Absence de douleurs.
---	--	---	---	---

17 Ra g

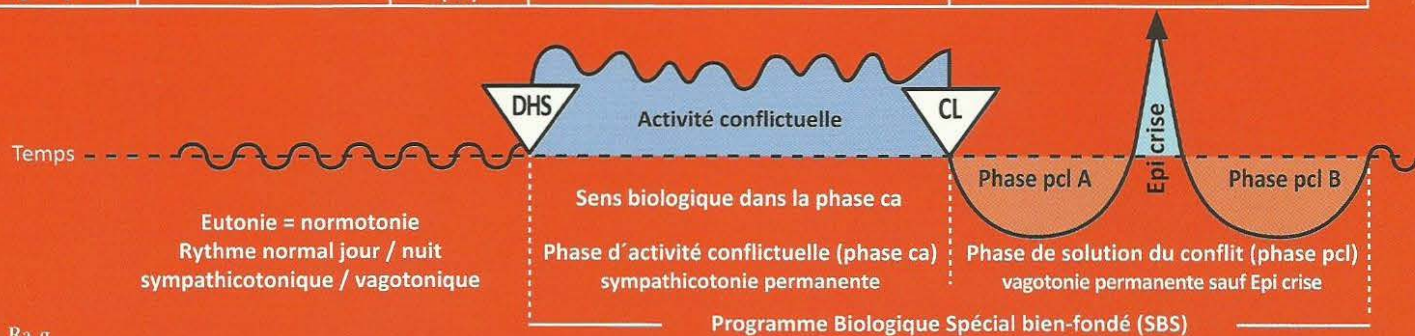
SBS de l'épithélium pavimenteux du sinus para nasal , côté droit du corps. Evolution de la sensibilité suivant le « schéma de la peau externe ».	Conflit de puanteur : « ça sent mauvais pour moi », Au sens propre et figuré.	HH en position fronto basale, à gauche.	Sens biologique : élargissement ulcératif de la cavité archaïque du gosier. Phase ca : formation d'ulcérations dans le sinus para nasal, qui sont pratiquement inaperçues car l'épithélium pavimenteux est insensible.	Phase pcl : forte inflammation de l'épithélium pavimenteux dans la région des ulcérations accompagnée d'hyperesthésie, de prurit (démangeaisons), d'absences et d'écoulement de sérosités (nez qui coule). Attention ! dans le cas du Syndrome, on a une inflammation du sinus (sinusite). A la fin de la phase pcl, régénération des ulcérations. Apparition du rhume purulent si le tissu conjonctif qui se trouve également dans le sinus para nasal est en partie atteint.
--	---	---	---	---

18 Ra g

SBS de l'épithélium pavimenteux de l'œsophage , les 2/3 de la partie supérieure, côté droit de l'organe. Evolution de la sensibilité suivant le « schéma de l'épithélium pavimenteux du gosier ».	Conflit de ne pas vouloir avaler un morceau, de vouloir le recracher.	HH en position fronto médio latéro basale à gauche.	Sens biologique : élargissement ulcératif de la lumière de l'œsophage Phase ca : ulcérations dans la région des 2/3 supérieurs de l'œsophage, accompagnées d'hyperesthésie, de douleurs. En raison de l'épaisseur importante de l'épithélium pavimenteux à cet endroit, les profondes ulcérations ne sont visibles que tardivement à la gastroscopie. Au regard de l'innervation, la latéralité divise l'œsophage en deux parties, la droite et la gauche étant croisées. Spasmes de déglutition. Sténoses fonctionnelles de déglutition par hyperesthésie et douleurs qui signent la plupart du temps le diagnostic. La musculature striée est souvent impliquée (nécroses).	Phase pcl : il y a souvent des saignements, mais pas de douleur. Si les saignements ne sont pas trop importants, il n'y a pas d'autres complications. En fait, il ne reste plus qu'à attendre la fin de la phase de réparation et de retour à la normale car, en réalité, il ne peut plus rien arriver. Lorsque le conflit a duré longtemps ou a été très intense, il peut y avoir des difficultés de déglutition en raison de l'inflammation. On peut y remédier par une sonde nasale durant 2 ou 3 mois, jusqu'à disparition de l'inflammation. Fortes douleurs dans la crise épileptoïde, souvent combinées avec des crises d'épilepsie des muscles striés : spasmes aigus de l'œsophage (tonico cloniques), absence ; ce n'est pas grave si le patient sait de quoi il s'agit.
---	---	---	--	---

Ra Hémisphère gauche du cerveau = Feuillet embryonnaire externe = Ectoderme

SBS Manifestation organique	Teneur du conflit biologique	Foyer de Hamer au cerveau (HH)	Phase de conflit actif = phase ca Destruction cellulaire (ulcères)	Phase de solution du conflit = phase post conflictolytique (phase pcl) Régénération des ulcères (sans micro-organisme)
-----------------------------------	---------------------------------	--------------------------------------	--	--



19 Ra g

SBS des canaux excréteurs de la glande lacrymale, côté droit du corps. Evolution de la sensibilité suivant le « schéma de l'épithélium pavimenteux du gosier ».	Conflit de vouloir ou de ne pas vouloir être vu.	HH en position fronto médio latéro basale à gauche.	Sens biologique : élargissement ulcératif des canaux excréteurs de la glande lacrymale. Phase ca : élancements douloureux dans les canaux excréteurs de la glande lacrymale, hyperesthésie.	Phase pcl : réparation des ulcérations par inflammation de l'épithélium pavimenteux, occasionnant de la rétention et une forte inflammation de la glande lacrymale : globalement, il y a une glande lacrymale épaissie (comme dans les oreillons), absence.
---	--	---	--	--

20 Ra g

SBS des canaux excréteurs de la glande parotide, côté droit du corps. Evolution de la sensibilité suivant le « schéma de l'épithélium pavimenteux du gosier ».	Conflit de ne pas pouvoir ou de ne pas vouloir manger (insaliver) quelque chose.	HH en position fronto médio latéro basale à gauche.	Sens biologique : élargissement ulcératif des canaux excréteurs de la glande parotide. Phase ca : élancements douloureux dans les canaux excréteurs de la glande parotide, hyperesthésie.	Phase pcl : inflammation et rougeur des canaux excréteurs de la glande parotide. L'inflammation en phase de réparation est appelée « oreillons ». Inflammation et occlusion des canaux excréteurs de la parotide dans la région des ulcérations. Rétention des sécrétions et forte inflammation, absence.
--	--	---	--	--

21 Ra g

SBS des canaux excréteurs de la glande sublinguale, côté droit du corps. Evolution de la sensibilité suivant le « schéma de l'épithélium pavimenteux du gosier ».	Conflit de ne pas pouvoir ou de ne pas vouloir manger (insaliver) quelque chose.	HH en position fronto médio latéro basale à gauche.	Sens biologique : élargissement ulcératif des canaux excréteurs des glandes sublinguales. Phase ca : élancements douloureux dans les canaux glandulaires, hyperesthésie.	Phase pcl : inflammation et rougeur des canaux glandulaires qui peuvent apparaître comme une tumeur glandulaire. Absence. Saignements occasionnels.
---	--	---	---	--

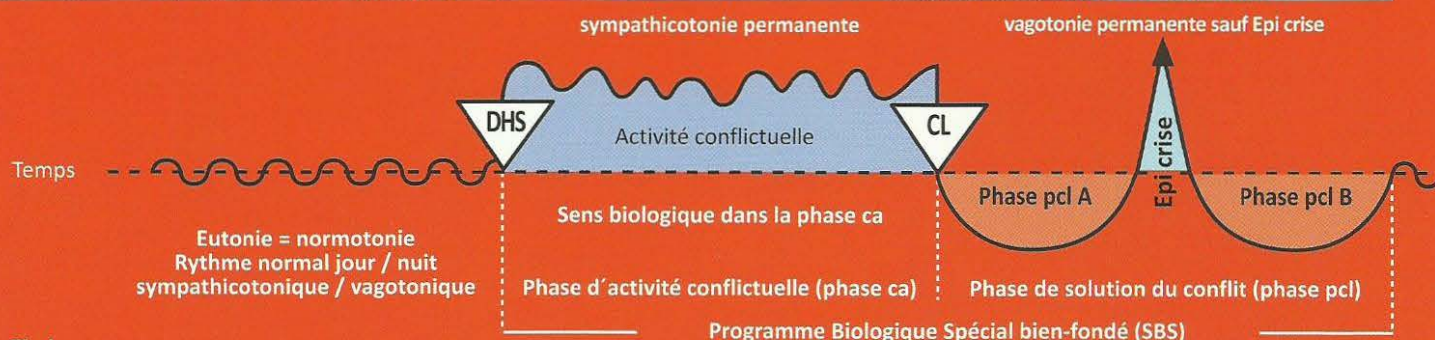
SBS NON ULCERATIFS

**Altérations fonctionnelles bien fondées en phase ca
(sans atrophie ni multiplication cellulaires)**

Retour complet ou partiel à la fonction normale en phase pci

Rb Hémisphère cérébral droit = Feuillet embryonnaire externe = Ectoderme

SBS Manifestation organique	Teneur du conflit biologique	Foyer de Hamer au cerveau (HH)	Phase de conflit actif = Phase ca Altération fonctionnelle	Phase de solution du conflit = phase post conflictolytique (phase pcl) Retour complet ou partiel à la fonction normale sans micro-organisme
-----------------------------------	---------------------------------	---	---	--



1 Rb d

SBS du thalamus (trouble du métabolisme). = Programme biologique spécial bien-fondé avec DHS initial = choc vécu de façon conflictuelle, inattendue et dans l'isolement.	Conflit de renoncement total à soi-même : « si seulement j'étais déjà mort » !	HH situé au thalamus droit, dans la région dorso basale au diencéphale.	Sens biologique : au regard des paramètres hormonaux et de la chimie sanguine, il est visiblement lié à la maîtrise du stress. Phase ca : agitation maximale, insomnie, dérèglement de divers paramètres hormonaux (hypophyse) et de la chimie sanguine. Perturbation massive du système végétatif, agitation maniaque.	Phase pcl : normalisation des paramètres hormonaux, sanguins et du système végétatif. Dans le cas du Syndrome : risque de compression de l'aqueduc du diencéphale et formation d'une hydrocéphalie interne par inflammation d'une ou des deux moitiés du thalamus dans la phase de régénération.
--	--	---	--	---

2 Rb d

SBS du diabète sucré. (hyperglycémie).	Conflit de résistance, conflit de résister et de se défendre face à une personne ou une chose spéciale.	HH en position frontale à droite au diencéphale.	Sens biologique : augmentation de l'apport en glucose car le fait de « s'opposer » provoque une augmentation de la tension musculaire qui nécessite beaucoup de sucre. Phase ca : insuffisance d'insuline = déficience fonctionnelle accrue des îlots Bêta du pancréas provoquant l'augmentation du glucose sanguin en raison de la baisse du taux d'insuline voulue par la nature, et l'augmentation du taux de glucose (hyperglycémie = trop de sucre dans le sang).	Phase pcl : lente diminution du taux de glycémie. Attention ! la crise épileptoïde peut déclencher dans un bref délai une hyperglycémie puis provoquer une hypoglycémie compensatoire. En cas de conflits simultanés des îlots alpha (conflit de peur, répugnance) et des îlots bêta (conflit de résistance), des dérapages vers le haut et vers le bas sont possibles lorsque les cellules alpha et bêta des îlots sont touchées. Cela dépend du type de conflit qui est accentué (ce que l'on appelle le diabète de type II).
---	---	--	---	--

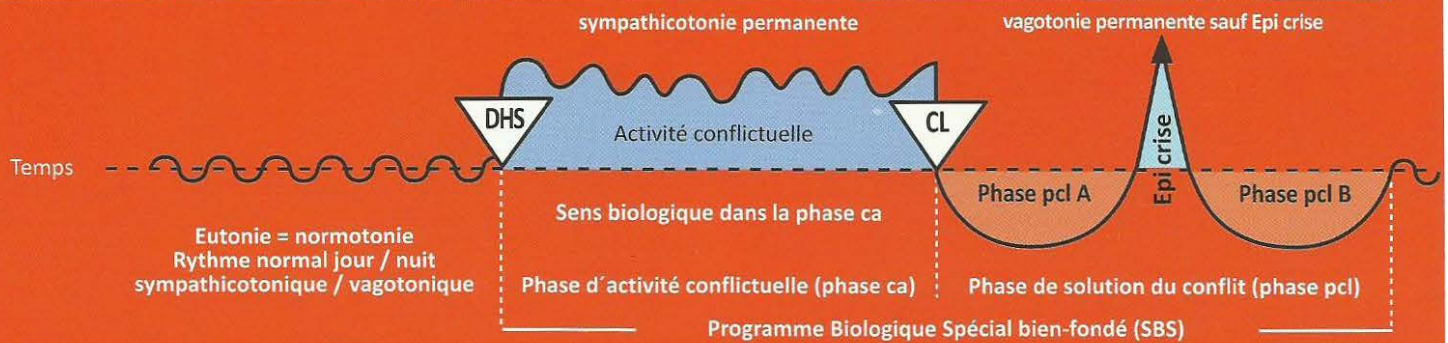
3 Rb d

SBS moteur (cortex ectodermique) combiné avec SBS musculaire (mésoderme centre nutritif dans la substance blanche) moitié gauche du corps. La sclérose amyotrophie latérale et la dystrophie musculaire touchent la substance blanche (cf. mésoderme).	Conflit de ne pas pouvoir s'enfuir ou ne pas pouvoir accompagner (jambes), de ne pas pouvoir retenir ou repousser (bras, mains), de ne pas pouvoir éviter (muscles des épaules, du dos) ou conflit de ne plus savoir où l'on en est (paralysie des jambes).	HH au centre moteur cortical en position frontale à droite des Gyrus praecentralis. (circonvolutions).	Sens biologique : réflexe de faire le mort. Phase ca : progression de la paralysie motrice, selon l'intensité du conflit, à partir du DHS. Dystrophie musculaire, il y a de moins en moins, ou plus du tout, d'impulsions vers la musculature striée depuis le centre cortical moteur du cerveau. Elle peut toucher des muscles isolés, des groupes musculaires entiers ou des membres entiers. La paralysie n'est pas douloureuse. En cas de longue durée, il y a un risque important de deuxième conflit et par conséquent, de constellation schizophrénique !	Phase pcl : œdématisation des anneaux en forme de cible au cerveau. La fonction motrice semble provisoirement se dégrader. Ensuite apparaissent des contractions incontrôlables. On a toujours à faire à une crise convulsive épileptique, au niveau du cœur, c'est ce que l'on appelle infarctus du myocarde. Après cette crise épileptique l'innervation des muscles revient doucement (infarctus du myocarde droit). Là également combinaison de l'innervation corticale et de la substance blanche (cf. mésoderme, nécrose du myocarde). Si le conflit a duré longtemps on observe le plus souvent la forme tonique du spasme cardiaque.
---	---	--	---	---

Si la durée est plus courte on aura une crise tonico clonique ou spasmes tonico tachycardiques du muscle cardiaque. La tension est toujours élevée lors de l'infarctus du myocarde du cœur droit. Lors de la version clonique (tachycardie), les battements du cœur sont ressentis jusque dans le cou. Le myocarde droit (tube cardiaque archaïque gauche) est innervé par l'hémisphère cérébral droit, en raison de la rotation phylogénétique du cœur.

Rb Hémisphère cérébral droit = Feuillet embryonnaire externe = Ectoderme

SBS Manifestation organique	Teneur du conflit biologique	Foyer de Hamer au cerveau (HH)	Phase de conflit actif = Phase ca Altération fonctionnelle	Phase de solution du conflit = phase post conflictolytique (phase pcl) Retour complet ou partiel à la fonction normale sans micro-organisme
-----------------------------------	---------------------------------	---	---	--



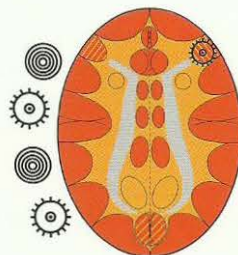
L'un des conflits secondaires les plus courants est le diagnostic fait par le médecin : « vous avez une sclérose en plaques et ne pourrez plus jamais marcher » ! Ceci provoque instantanément chez le patient un 2^e conflit : « ne plus jamais pouvoir marcher » qui par la croyance du patient au « diagnostic » (faux en réalité) s'inscrit en lui quasiment comme un engramme post hypnotique et lui rend l'espoir à la thérapie très difficile. Environ 70 à 80 % de nos paralysés des muscles striés pourraient figurer dans cette rubrique. Ce que l'on appelle maladie de Parkinson est une phase de réparation qui, par suite de petites récidives, n'aboutit jamais : c'est une réparation dite « en balance ».

Ex : la paralysie faciale de la moitié gauche du visage.	Conflit de perdre la face, d'avoir été pris pour un fou.	Phase ca : paralysie des muscles du visage, appelée également apoplexie cérébrale.	Phase pcl : retour de l'innervation de la musculature du visage avec crise épileptique (tics nerveux).
Ex : la paralysie des muscles bronchiques.	Conflit de peur pour le territoire.	Phase ca : paralysie des muscles des bronches, souvent concomitant avec l'insensibilité de l'épithélium pavimenteux des bronches.	Phase pcl : retour de la fonction des muscles striés des bronches, souvent avec hyperesthésie de l'épithélium pavimenteux et prurit. Asthme bronchique lors des crises épileptiques ou épileptoïdes. Cf. l'épithélium pavimenteux bronchique (2 Ra d). Crise d'asthme au cours de la brève constellation : quasiment crise d'épilepsie tonico clonique des muscles bronchiques (à droite au cerveau) ainsi que HH actif dans la région du territoire (cf. également 5 Ob d).

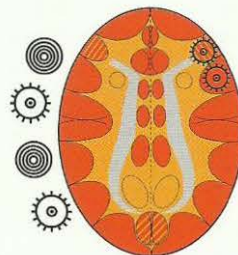
Asthme bronchique

Expiration prolongée et intensifiée (halètements)

+ Un 2^{ème} HH actif (en phase ca ou en crise épileptoïde) n'importe où dans l'aire du territoire au cortex gauche (hormis la musculature laryngée).



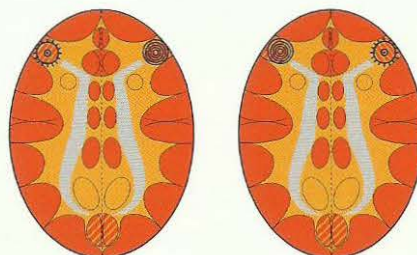
Relais de la musculature bronchique, Phase pcl dans la crise épileptique (Epilepsie de la musculature bronchique). Expiration prolongée (halètements).



La plupart du temps, le relais de l'épithélium pavimenteux bronchique est atteint en même temps (voir à droite). Ensuite, la sensibilité évolue suivant le « schéma de la peau externe », c'est-à-dire crise épileptoïde : insensibilité et absence.

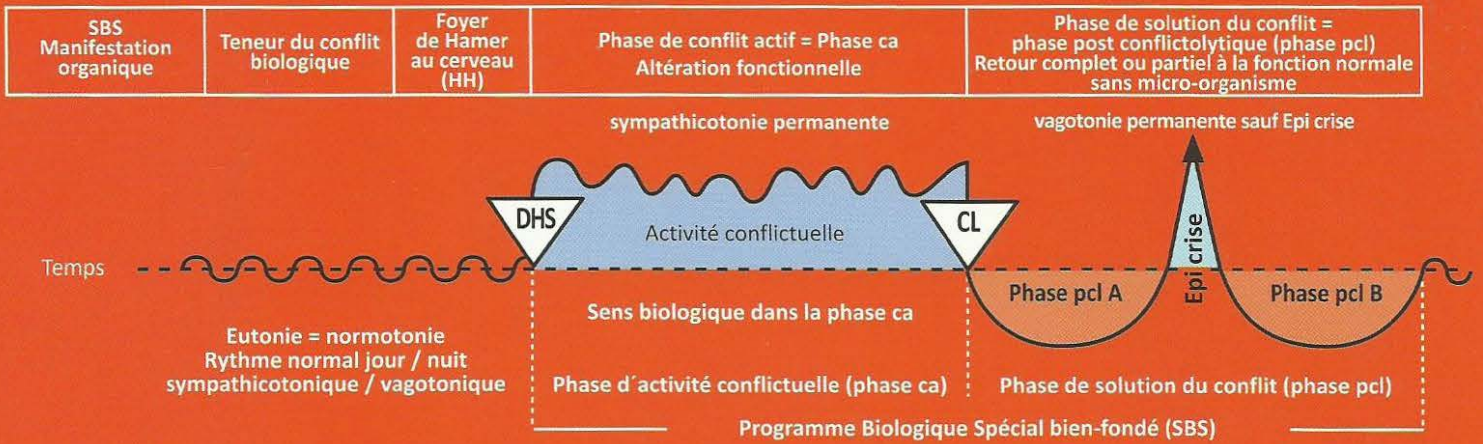
Soit :

- épilepsie de la musculature bronchique
- crise épileptoïde de l'épithélium pavimenteux bronchique, accompagnée d'insensibilité et absence.



Dans le cas de constellations voisines (musculature bronchique en crise épileptique à droite, musculature du larynx en phase ca à gauche = paralysie flasque) ou inversement, il n'y a JAMAIS de crise d'asthme.

Rb Hémisphère cérébral droit = Feuillet embryonnaire externe = Ectoderme



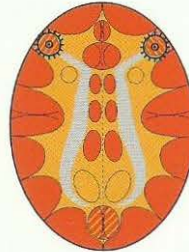S'il y a une crise épileptique de la musculature laryngée + épilepsie de la musculature bronchique, c'est ce que l'on appelle « état asthmatique ».

Etat asthmatique

(Les deux SBS en crise épileptique (épilepsie))

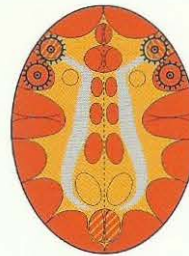Inspiration et expiration renforcées (danger !)

HH au relais de la musculature laryngée,
phase pcl dans la crise épileptique =
épilepsie de la musculature laryngée.



HH au relais de la musculature bronchique,
phase pcl dans la crise épileptique
= épilepsie de la musculature bronchique.

HH au relais de la musculature laryngée,
phase pcl dans la crise épileptique
= épilepsie de la musculature laryngée
et
HH au relais de l'épithélium pavimenteux laryngé
en phase pcl dans la crise épileptoïde avec absence



HH au relais de la musculature bronchique,
phase pcl dans la crise épileptique
= épilepsie de la musculature bronchique
et
HH au relais de l'épithélium pavimenteux bronchique
en phase pcl dans la crise épileptoïde avec absence.

La crise d'asthme ne survient que dans la crise épileptique ! (Que ce soit à droite ou à gauche, ou en cas de crise simultanée. Dans la phase active nous observons, bien sûr, une paralysie de la musculature striée).

Dans la phase active d'un conflit de motricité, il y a une paralysie flasque. S'il y a une crise épileptique d'un côté et une paralysie motrice de l'autre côté (phase ca), il ne s'agit pas d'une crise d'asthme. En revanche :

S'il y a une phase ca ou une crise épileptoïde de l'autre côté, il y a une crise d'asthme.

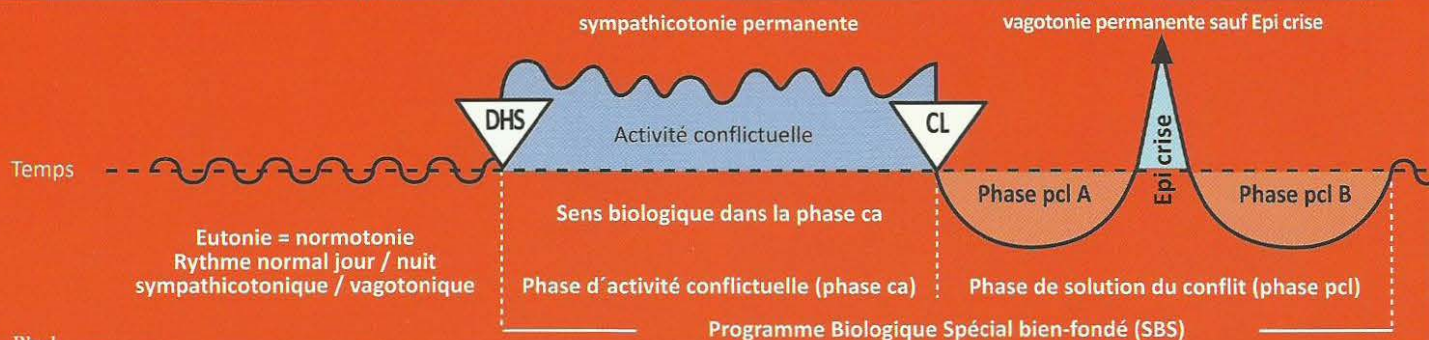
 Ce symbole représente un Foyer de Hamer en phase pcl avec crise épileptique (point culminant).

4 Rb d

SBS de l'olfaction , moitié gauche des filets olfactifs. (Les filets olfactifs font partie du cer- veau, comme la ré- tine)	Conflit olfactif. Conflit de ne pas vouloir sentir quel- que chose : « cette odeur, cette pua- teur, ce n'est pas possible » !	HH au diencéphale à droite.	Sens biologique : en présence d'une odeur insupportable, il se produit une déconnec- tion, une interruption pour ne pas la sentir.	Phase pcl : perte de l'odorat. Le patient ne peut presque plus ou plus du tout sentir avec la moitié gauche des filets olfactifs. Il y a ensi- lage glial et œdématisation des filets olfactifs. A l'issue de la phase de régénération, il y a régénération d'une grande partie des facultés olfactives.
			Phase ca : pas de modification macroscopique des filets olfactifs. Ils perdent pro- gressivement leur capacité fonctionnelle par rapport à une certaine odeur au fur et à mesure que le conflit se prolonge (anosmie).	

Rb Hémisphère cérébral droit = Feuillet embryonnaire externe = Ectoderme

SBS Manifestation organique	Teneur du conflit biologique	Foyer de Hamer au cerveau (HH)	Phase de conflit actif = Phase ca Altération fonctionnelle	Phase de solution du conflit = phase post conflictolytique (phase pcl) Retour complet ou partiel à la fonction normale sans micro-organisme
-----------------------------------	---------------------------------	---	---	--



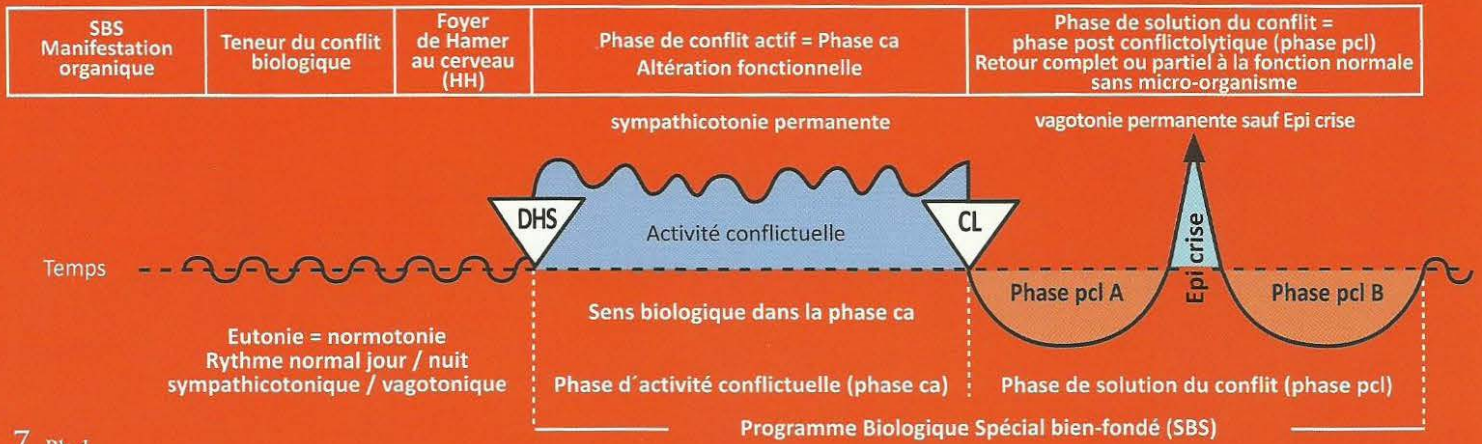
5 Rb d

a) SBS de l'audition, oreille gauche.	a) conflit auditif. Conflit de ne pas vouloir entendre quelque chose, quelque chose de désagréable.	HH en position temporo basale à droite. Nef statuoacoustique, 8ème nerf crânien.	Sens biologique : lors de la perception d'une chose désagréable, une protection se met en place pour avertir d'une situation semblable (acouphène).	
			Phase ca : a) acouphènes (tinitus) de l'oreille gauche (sons, bourdonnements, sonneries, sifflements).	Phase pcl : a) chute de l'audition de l'oreille gauche. Œdème dans l'oreille interne et au centre auditif du cerveau pour ces fréquences spéciales.
b) SBS de l'équilibre.	b) on a vu ou entendu quelqu'un tomber ou l'on est soi-même tombé.		b) le patient a des vertiges, des vacillements et tendance à tomber sur le côté gauche.	b) disparition des vertiges ou de la tendance à tomber.

6 Rb d

SBS de la vision, surtout des hémisphères rétines droites. Exception : non croisé des hémisphères rétines au cerveau, alors que la vision des personnes ou des objets l'est : ici les hémisphères rétines droites regardent vers la gauche comme, par ex, la femme droitier qui regarde son enfant à gauche (ceci réalise le croisement).	Conflit de peur dans la nuque, danger qui menace par derrière, qui guette et dont on ne peut pas se débarrasser.	HH situé au cortex visuel occipital droit pour les hémisphères rétines droites.	Sens biologique : peur dans la nuque d'une chose qui est rendue invisible par une coupure partielle provisoire de la fonction des hémisphères rétines (la proie à vision binoculaire regarde en arrière). Phase ca : diminution de l'acuité visuelle d'une aire déterminée de la rétine, différente dans les deux yeux.	phase pcl : l'inévitable œdème de réparation ne se produit pas seulement au HH du cortex visuel, mais également entre la sclérotique et la rétine, ce qui provoque le décollement de la rétine. Ceci affecte de façon particulièrement dramatique la fovéa. Bien que le décollement de la rétine soit un bon signe de réparation et simplement passager, (il se résorbera de lui-même), il provoque une détérioration de la vision. Possibilité de graves complications dans le cas du Syndrome ! Myopie : décollements de rétine latéraux récidivants provoquant un allongement du globe oculaire dû à la fixation ultérieure du décollement par induration entre rétine et sclérotique. Presbytie : décollements de rétine dorsaux récidivants, durcissement entre rétine et sclérotique pour la même raison. Ce qui raccourcit le globe oculaire. Dans les deux cas, les capacités visuelles peuvent être récupérées (à l'aide de verres correcteurs).
--	--	---	--	--

Rb Hémisphère cérébral droit = Feuillet embryonnaire externe = Ectoderme

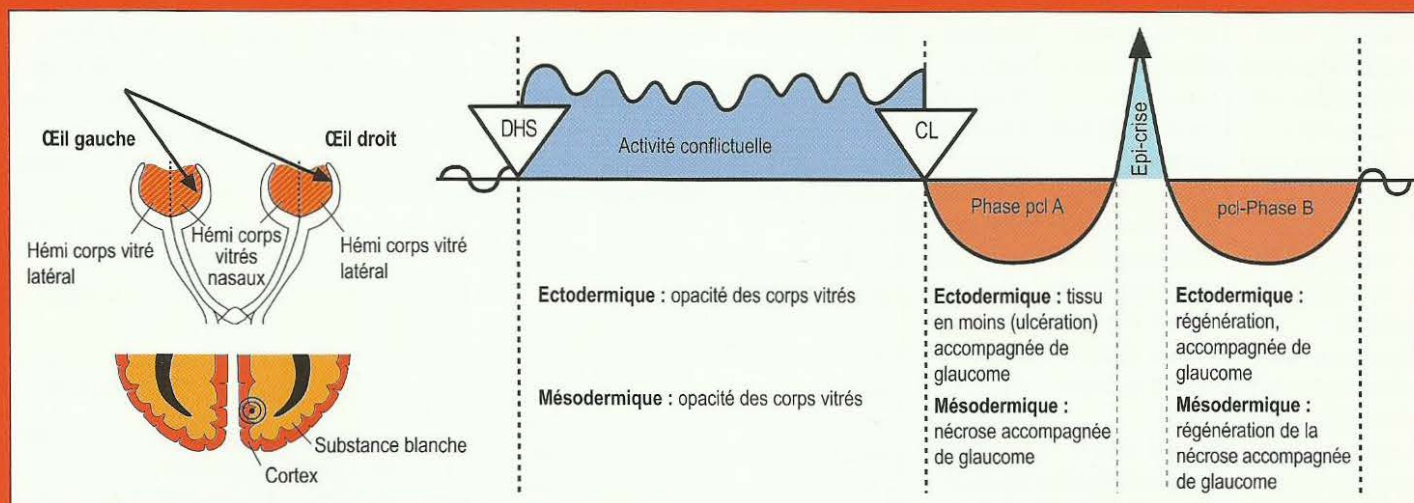
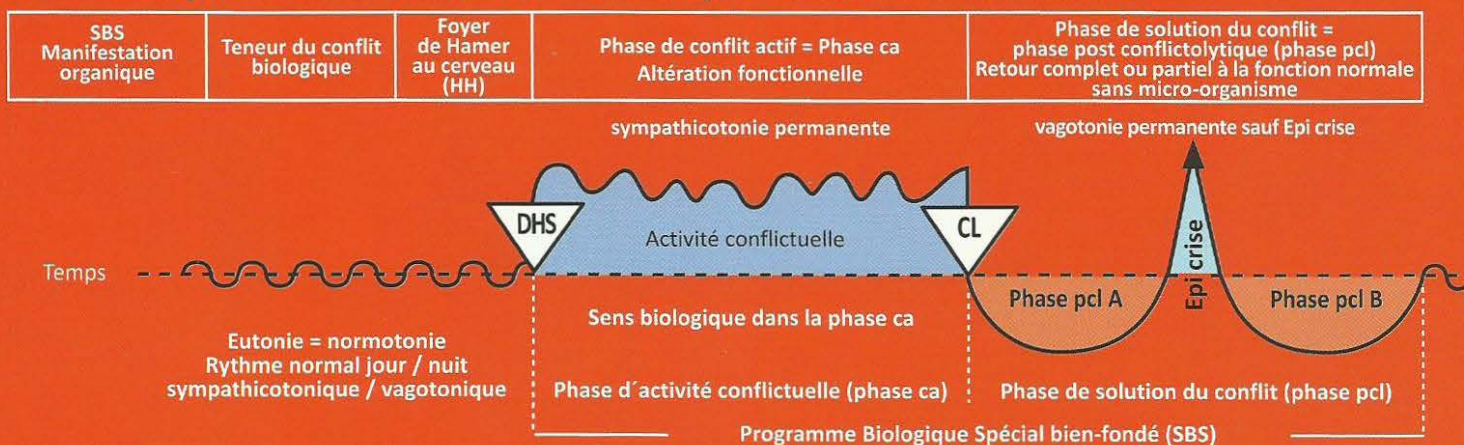


7 Rb d

<p>SBS des hémicorps vitrés droits, avec trouble partiel « glaucome » (phénomène d'ocillères), c'est quasiment un « brouillage » de la vision vers l'arrière. Mais souvent, seuls le ou les hémicorps vitrés nasaux sont touchés, car l'animal doit pouvoir disposer des hémicorps latéraux pour pouvoir visualiser sa fuite.</p> <p>Le corps vitré est un organe dont l'innervation est issue à la fois de l'ectoderme et du mésoderme. Les parties ectodermiques s'opacifient dans la phase ca, de même que les parties mésodermiques.</p>	<p>Conflit de peur dans la nuque, à cause d'une personne ou d'un animal. Comme l'innervation du corps vitré est mixte (ectodermique et mésodermique), voir également le groupe orange du mésoderme. La peur dans la nuque à cause d'un brigand (il pourrait s'agir aussi de la mère ou des enfants) est à la fois ectodermique (la peur !) et c'est, en même temps, une dévalorisation de soi (parce que le patient ne peut pas se retourner et attaquer le brigand. C'est la raison du système mixte. La partie concernant la peur est prise en charge par la moitié du cortex inter hémisphérique, la partie concernant la dévalorisation l'est à quelques millimètres de là seulement, vers l'intérieur de la substance blanche cérébrale.</p>	<p>HH situé dans le cortex visuel inter hémisphérique para médian droit, pour les deux hémicorps vitrés droits qui regardent vers la gauche. Le HH pour les deux hémicorps vitrés droits comprend en même temps le bout de 2 cm du cortex inter hémisphérique situé devant la partie occipitale du cortex visuel (rétine), qui se trouve contre le périoste de la calotte avec sa membrane méningée (la dure mère), ainsi que le bout d'environ 2 cm d'épaisseur de la substance blanche qui</p>	<p>Sens biologique : dissimuler le poursuivant en brouillant la vue, afin que le lièvre, par ex, puisse exécuter son programme de fuite en zigzag, ce qui lui permet de multiplier au moins par 10 ses chances de survie, qui seraient nulles s'il regardait en direction du prédateur. Chez les animaux, dits de proie, dont les yeux sont généralement orientés sur le côté, le sens biologique réside dans le fait de la dissimulation ou de l'opacité de la vision du danger venant de l'arrière, c'est pourquoi seule une partie des hémicorps vitrés est troublée (phénomène d'ocillères). Les prédateurs peuvent se permettre de regarder vers l'avant avec les deux yeux, car ils ont beaucoup moins de raisons de craindre un autre prédateur. Du point de vue biologique, l'être humain est mi proie, mi prédateur (canines).</p> <p>Phase ca : opacité partielle des deux hémicorps vitrés droits (cependant l'hémicorps vitré latéral droit est rarement voilé), afin que la vue sur le prédateur (le danger) soit brouillée, mais que la vision vers l'avant soit préservée afin de permettre la fuite. A l'inverse de la cataracte qui se produit dans la phase pcl, l'opacité du corps vitré a lieu dans la phase ca. Ici nous nous trouvons devant une figure d'exception :</p> <p>a) Normalement les aires régies par le cortex font des ulcérations, c'est-à-dire du tissu en moins, ou une panne fonctionnelle dans la phase ca. C'est ce qui se passe ici dans la phase ca : l'opacité du corps vitré. Le tissu opacifié est éliminé dans la 1ère moitié de la phase pcl. En même temps, il y a formation d'un glaucome afin de maintenir la tension du corps vitré dans la région touchée et préserver la fonction optique visuelle. Dans la 2ème moitié de la phase pcl, il y a régénération de la partie ectodermique corticale du corps vitré. Dans la phase ca, à l'inverse des propriétés usuelles des organes régis par la substance blanche (par ex. le parenchyme rénal, le parenchyme des ovaires, le parenchyme des testicules ou les os), les parties mésodermiques du corps vitré ne font pas de nécroses du corps vitré, mais également une opacité des zones du corps vitré atteintes, en même temps que l'opacité des aires régies par le cortex (organes mixtes).</p> <p>b) Ici aussi le processus nécrotique des parties mésodermiques du corps vitré qui ont été touchées s'effectue dans la 1ère moitié de la phase pcl, alors qu'il a lieu dans la phase ca pour tous les autres organes mésodermiques régis par la substance blanche. Ensuite la régénération sous la forme du glaucome, c'est-à-dire une hypertension tissulaire, s'effectue dans la 2ème partie de la phase pcl. C'est merveilleux de voir comment Mère Nature se permet à tout moment d'ignorer ses propres règles en faisant des exceptions dès que cela lui paraît nécessaire du point de vue fonctionnel. Voir également le corps vitré dans le tableau orange (du cerveau).</p>	<p>Phase pcl : régression du trouble du corps vitré accompagné d'œdème des hémicorps vitrés (formation du glaucome = augmentation de la tension à l'intérieur de l'œil). Souvent l'œdème pénètre dans l'orifice d'entrée du nerf oculaire vers l'arrière. On devra éviter d'employer le laser, aussi bien dans la phase ca que dans la phase pcl, sous peine de détruire irréversiblement les hémicorps vitrés. Complications aussi à cause du Syndrome, lorsque le glaucome devient trop important.</p> <p>Dans la 1ère moitié de la phase pcl, l'opacité s'évacue. Il en résulte une cavité dans le corps vitré (un trou) qui se remplit de liquide. Dans la 2ème moitié de la phase pcl, le corps vitré est à nouveau restauré, c'est-à-dire qu'il retrouve son état de corps transparent souple.</p>
---	---	--	--	---

début à quelques millimètres seulement à droite. Cette partie mésodermique de la substance blanche est concernée par l'aspect dévalorisation de la teneur du conflit, du fait que le patient n'ose pas se retourner pour attaquer les brigands.

Rb Hémisphère cérébral droit = Feuillet embryonnaire externe = Ectoderme



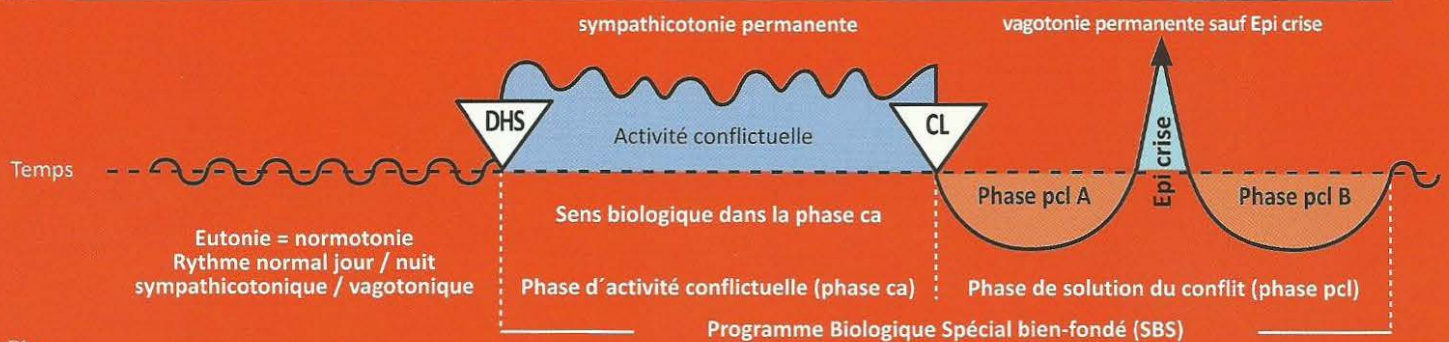
8 Rb d

<p>SBS du maillage nerveux de l'épithélium pavimenteux du périoste phylogénétique. Aujourd'hui il ne reste que le maillage nerveux du périoste.</p> <p>Côté gauche du squelette.</p> <p>Evolution de la sensibilité du périoste suivant le « schéma de l'épithélium pavimenteux du gosier ».</p>	<p>a) Conflit de séparation brutale provoqué par la douleur infligée à quelqu'un d'autre.</p> <p>b) Conflit de séparation brutale provoqué par une douleur que l'on a ressenti soi-même au périoste.</p>	<p>HH en position pariéto-occipitale droite, controlatéralité cerveau organe : centre cortical post sensoriel.</p>	<p>Sens biologique : la séparation brutale, ressentie avec intensité en raison de la douleur aiguë, concerne la région du périoste, là où quelqu'un nous a infligé une séparation, ou (par association) dans notre propre corps, là où nous avons infligé une séparation à la victime.</p> <p>Phase ca : ulcération fantôme de l'épithélium pavimenteux dans la couche d'épithélium pavimenteux qui, autrefois, recouvrait phylogéniquement le périoste. Ces douleurs du périoste, aiguës, coulantes, sont appelées rhumatismes. Avec l'œdème de réparation accompagné de douleur due à la</p>	<p>Phase pcl : ce que l'on appelle rhumatisme devient insensible dans la phase pcl, ainsi que tous les autres organes du schéma de l'épithélium pavimenteux du gosier, sauf dans la crise épileptoïde où les douleurs sont particulièrement fortes.</p> <p>Les « jours froids » avec fortes douleurs coulantes (rheuma en grec = couler), durent une semaine ou même deux, si le conflit a duré longtemps.</p> <p>Le rhumatisme est souvent combiné avec un conflit de séparation moins intense concernant la peau externe phase ca : neurodermite et insensibilité ; phase pcl : démangeaisons (prurit), douleurs et inflammations avec rougeurs de la peau. Il peut survenir en plus, des douleurs dues à la tension du périoste lors de la phase de régénération osseuse, surtout s'il est accompagné du Syndrome ; en réalité, personne ne savait vraiment ce qu'était le rhumatisme.</p>
---	--	--	--	--

Généralités à propos du rhumatisme : nous connaissons depuis peu le rhumatisme du périoste dans la phase ca, correspondant au schéma de la peau externe, où le patient ressent du froid au niveau du membre touché. Mais le SBS de conflit de séparation brutale correspondant est souvent combiné avec un conflit de séparation normal qui, au niveau de la peau externe superposée au périoste, évolue suivant le schéma de la peau externe au niveau sensoriel, c'est-à-dire qu'il fait des douleurs, une hyperesthésie et du prurit en phase pcl. Le patient a alors l'impression que « les douleurs ne s'arrêtent jamais ». Dans le cas où s'ajoute la tension douloureuse du périoste dans la phase pcl de régénération osseuse (recalcification), éventuellement accompagnée du Syndrome, il est important de faire un diagnostic exact pour que le patient comprenne les relations de cause à effet. Alors, il sortira de l'état de panique et n'y retombera pas.

Rb Hémisphère cérébral gauche = Feuillet embryonnaire externe = Ectoderme

SBS Manifestation organique	Teneur du conflit biologique	Foyer de Hamer au cerveau (HH)	Phase de conflit actif = Phase ca Altération fonctionnelle	Phase de solution du conflit = phase post conflictuelle (phase pcl) Retour complet ou partiel à la fonction normale sans micro-organisme
-----------------------------------	---------------------------------	---	---	---



1 Rb g

SBS du thalamus (trouble du métabolisme).	Conflit de renoncement total à soi-même : « si seulement j'étais déjà mort » !	HH situé au thalamus gauche, dans la région dorso basale au diencéphale.	Sens biologique : au regard des paramètres hormonaux et de la chimie sanguine, il est visiblement lié à la maîtrise du stress. Phase ca : agitation maximale, insomnie, déraillement de divers paramètres hormonaux (hypophyse) et de la chimie sanguine. Perturbation massive du système végétatif, agitation maniaque.	Phase pcl : normalisation des paramètres hormonaux, sanguins et du système végétatif. Attention dans le cas du Syndrome : risque de compression de l'aqueduc du diencéphale et formation d'une hydrocéphalie interne par inflammation d'une ou des deux moitiés du thalamus dans la phase de régénération.
---	--	--	---	---

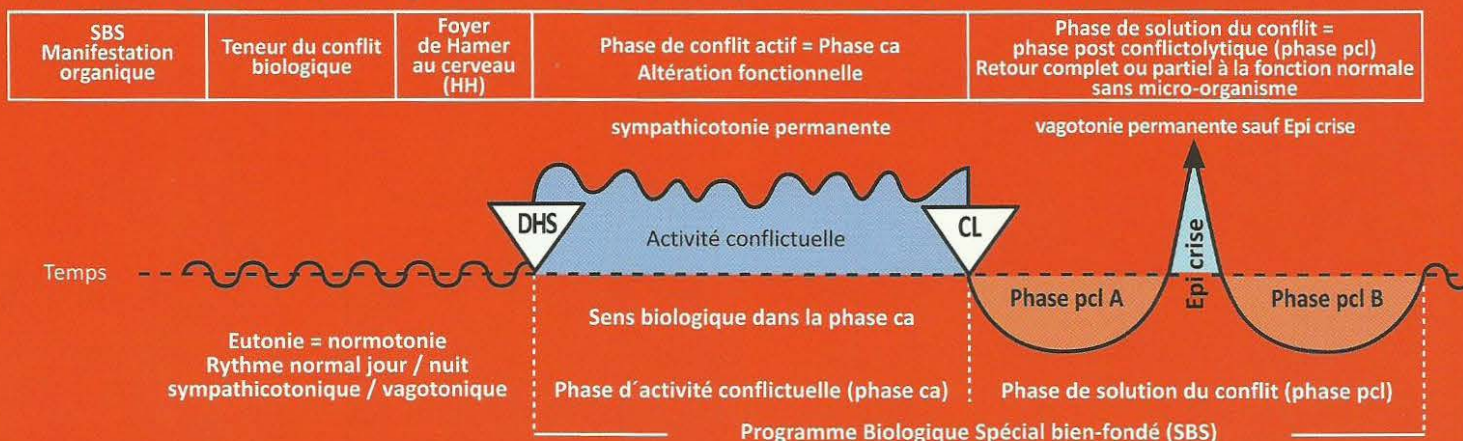
2 Rb g

SBS du glucagon (Hypoglycémie).	Conflit de peur, répugnance par rapport à une personne ou une chose spéciale.	HH en position frontale gauche au diencéphale.	Sens biologique : augmentation de la prise de nourriture (faim permanente) pour compenser le besoin en sucre de l'organisme. Phase ca : baisse fonctionnelle des îlots alpha en phase ca (insuffisance de glucagon), augmentation de l'hypoglycémie : impression de marcher « sur du coton » ! En cas de constellation spéciale avec le relais de l'estomac au cortex droit : boulimie = addiction alimentaire, vomissements (hypoglycémie avec ulcère d'estomac).	Phase pcl : lente normalisation du taux de glycémie. Attention : La crise épileptoïde peut rapidement conduire à une hypoglycémie considérable suivie d'une élévation forte et durable du glucose sanguin.
---	---	--	---	---

3 Rb g

SBS moteur (cortex ectodermique) combiné avec SBS musculaire (mésoderme centre nutritif dans la substance blanche) moitié droite du corps. La sclérose amyotrophie latérale et la dystrophie musculaire touchent la substance blanche (cf. mésoderme). La musculature a deux centres d'innervation : Un centre d'innervation moteur cortical et un centre dans la substance blanche du cerveau pour le trophisme musculaire (nourriture des muscles du mésoderme). De là est géré la nécrose du myocarde et l'atrophie musculaire.	Conflit de ne pas pouvoir s'enfuir ou ne pas pouvoir accompagner (jambes), de ne pas pouvoir retenir ou repousser (bras, mains), de ne pas pouvoir éviter (muscles des épaules, du dos) ou conflit de ne plus savoir où l'on en est (paralysie des jambes)	HH au centre moteur cortical en position frontale à gauche des Gyrus) praecentralis (circonvolutions).	Sens biologique : réflexe de faire le mort. Phase ca : progression de la paralysie motrice, selon l'intensité du conflit, à partir du DHS. Dystrophie musculaire, il y a de moins en moins, ou plus du tout, d'impulsions vers la musculature striée depuis le centre moteur du cerveau. Elle peut toucher des muscles isolés, des groupes musculaires entiers ou des membres entiers. La paralysie n'est pas douloureuse. En cas de longue durée, il y a un risque important de deuxième conflit et, par conséquent, de constellation schizophrénique !	Phase pcl : œdématisation des anneaux en forme de cible au cerveau. La fonction motrice semble provisoirement se dégrader. Ensuite apparaissent des contractions incontrôlables. On a toujours à faire à une crise convulsive épileptique, au niveau du cœur c'est ce que l'on appelle l'infarctus du myocarde gauche. Après cette crise épileptique l'innervation des muscles revient doucement. là également il y a combinaison de l'innervation corticale et de la substance blanche (cf. mésoderme, nécrose du myocarde: Si le conflit a duré longtemps on observe le plus souvent la forme tonique du spasme cardiaque. Si la durée est plus courte on aura une crise tonico-clonique ou spasmes tonico-cloniques du muscle cardiaque, Le pouls est à peine perceptible, tachycardie et hypotension. Le myocarde gauche est innervé par l'hémisphère cérébral gauche, en raison de la rotation phylogénétique du cœur (tube cardiaque archaïque droit). Après cette crise épileptique l'innervation musculaire revient lentement à la normale.
---	--	--	---	--

Rb Hémisphère cérébral gauche = Feuillet embryonnaire externe = Ectoderme



L'un des conflits secondaires les plus courants est le diagnostic fait par le médecin : « vous avez une sclérose en plaques et ne pourrez plus jamais marcher » ! Ceci provoque instantanément chez le patient un 2^e conflit : « ne plus jamais pouvoir marcher » qui par la croyance du patient au « diagnostic » (faux en réalité) s'inscrit en lui quasiment comme un engramme post hypnotique et lui rend l'espoir à la thérapie très difficile. Environ 70 à 80 % de nos paralysés des muscles striés pourraient figurer dans cette rubrique.

Ce que l'on appelle maladie de Parkinson (par ex, touchant les mains ou les pieds) est une phase de réparation qui, par suite de petites récidives, n'aboutit jamais : c'est une réparation dite « en balance ».

Le système musculaire a deux centres nerveux : l'un cortical pour l'innervation du mouvement et l'autre, situé dans la substance blanche, pour le trophisme de la musculature striée : mésoderme. C'est aussi de ces centres nerveux que dépendent la nécrose du myocarde et l'atrophie musculaire.

Ex : la paralysie faciale de la moitié droite du visage.	Conflit de perdre la face, d'avoir été pris pour un fou.	Phase ca : paralysie des muscles du visage, appelée également apoplexie cérébrale.	Phase pcl : retour de l'innervation de la musculature du visage avec crise épileptique (tics nerveux).
Ex : la paralysie des muscles du larynx.	Conflit de peur, de rester sans voix.	Phase ca : paralysie des muscles du larynx.	Phase pcl : retour de la fonction des muscles du larynx. Asthme laryngé (inspiration prolongée, halètement) = crise épileptique de la musculature du larynx + SBS en phase ca dans l'aire du territoire de l'hémisphère cérébral droit, reconnaissable à la crise épileptique. Etat asthmatique : lors de la crise simultanée de la musculature du larynx et des bronches = courte constellation épileptique (double crise convulsive).

Asthme laryngé

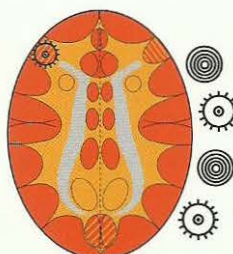
Inspiration prolongée et renforcée

Relais de la musculature laryngée, phase pcl dans la crise épileptique (épilepsie de la musculature laryngée).

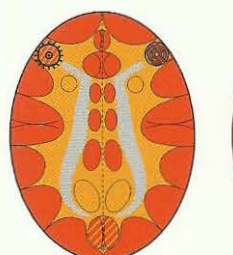
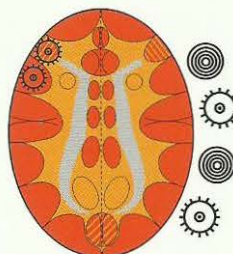
La plupart du temps, l'épithélium pavimenteux laryngé est également concerné dans l'asthme laryngé. Nous observons alors une constellation motrice et sensorielle combinée. Ensuite, il y a évolution de la sensibilité suivant le « schéma » de la peau externe », c'est-à-dire crise épileptoïde : insensibilité et absence. Soit :

- épilepsie de la musculature laryngée
- crise épileptoïde de l'épithélium pavimenteux laryngé accompagnée d'insensibilité et absence.

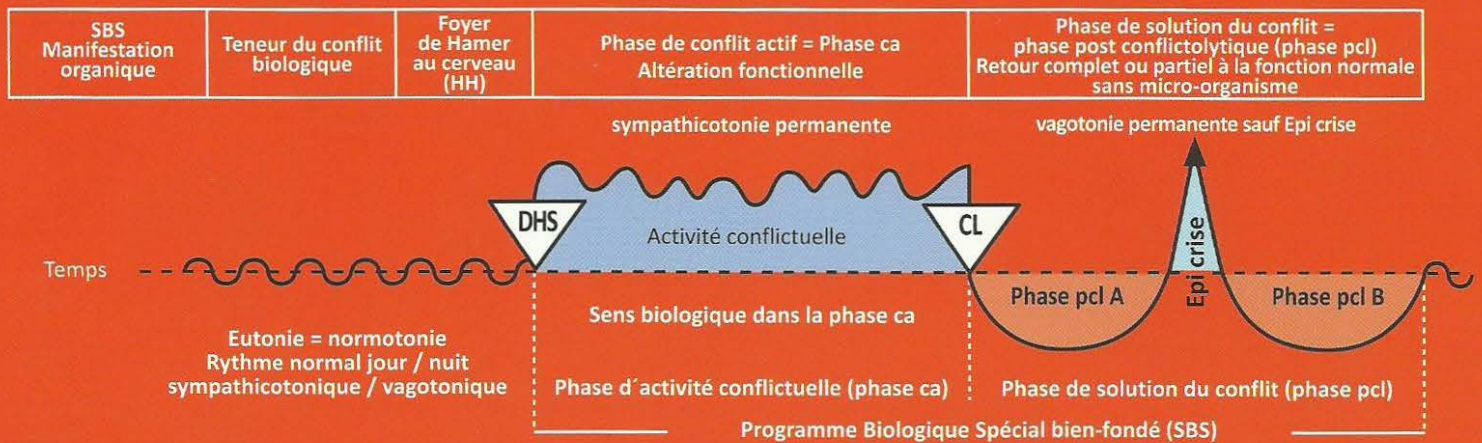
Dans le cas de constellations voisines (musculature bronchique en crise épileptique à droite, musculature du larynx en phase ca à gauche = paralysie flasque) ou inversement, il n'y a **JAMAIS** de crise d'asthme.



+ un deuxième HH actif (phase ca ou crise épileptoïde) quelque part au cortex, dans l'aire droite du territoire, hormis la phase ca de la musculature bronchique (paralysie flasque).



Rb Hémisphère cérébral gauche = Feuillet embryonnaire externe = Ectoderme

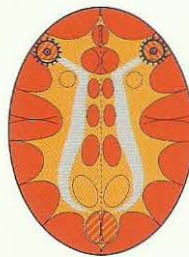


Etat asthmatique avec ou sans participation de l'épithélium pavimenteux du gosier.

Les deux SBS en crise épileptique (épilepsie).

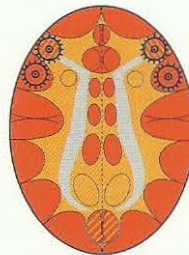Inspiration et expiration prolongées et renforcées (danger !)

HH au relais de la musculature laryngée,
phase pcl dans la crise épileptique =
épilepsie de la musculature laryngée



HH au relais de la musculature bronchique,
phase pcl dans la crise épileptique =
épilepsie de la musculature bronchique

HH au relais de la musculature laryngée,
Phase pcl dans la crise épileptique
= épilepsie de la musculature laryngée
et
HH au relais de l'épithélium pavimenteux laryngé
en phase pcl dans la crise épileptique avec
absence.



HH au relais de la musculature bronchique,
Phase pcl dans la crise épileptique
= épilepsie de la musculature bronchique
et
HH au relais de l'épithélium pavimenteux
bronchique en phase pcl dans la crise épileptoïde
avec absence.

La crise d'asthme ne survient que dans la crise épileptique ! (Que ce soit à droite ou à gauche, ou en cas de crise simultanée. Dans la phase active nous avons, naturellement, une paralysie de la musculature striée).

Dans la phase active d'un conflit de motricité, il y a une paralysie flasque. S'il y a une crise épileptique du même côté et une paralysie motrice de l'autre côté (phase ca), il n'y aura pas de crise d'asthme.

En revanche : S'il y a une phase ca ou une crise épileptoïde de l'autre côté, il y a crise d'asthme.



Ce symbole représente un Foyer de Hamer en phase pcl avec crise épileptique (point culminant).

Le processus de l'orgasme est emprunté à celui du SBS, quasiment comme partie d'un « SBS naturel », c'est-à-dire qu'il se déroule suivant le principe des deux phases, bien qu'il ne s'agisse pas d'un SBS (conflit). En gros, nous connaissons 2 sortes d'orgasmes :

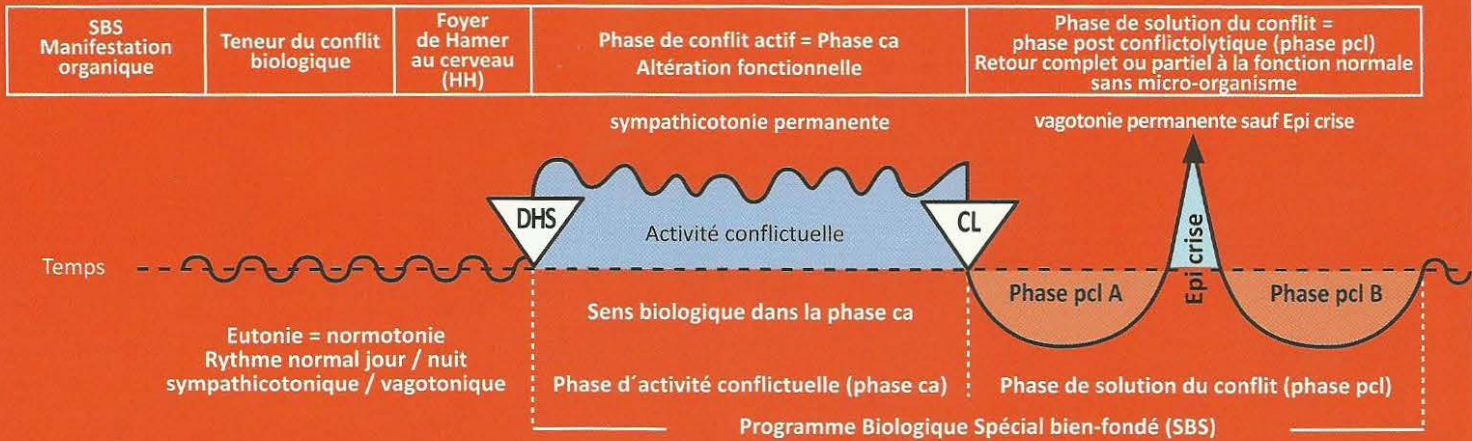
L'orgasme clitoridien/pénien, à droite au cerveau : halètements. Chez l'homme, l'éjaculation représente la crise épileptique, chez la femme, c'est l'orgasme clitoridien. Habituellement, cet orgasme clitoridien/pénien peut être également déclenché de façon manuelle ou orale, lorsque le cerveau droit est « pris » par un conflit.

L'orgasme vagino/rectal, à gauche au cerveau : respiration de suffocation.

En plus de ces deux catégories, nous avons l'orgasme vagino/rectal simultané avec l'orgasme clitoridien/pénien, que nous appelons « l'ivresse d'amour ».

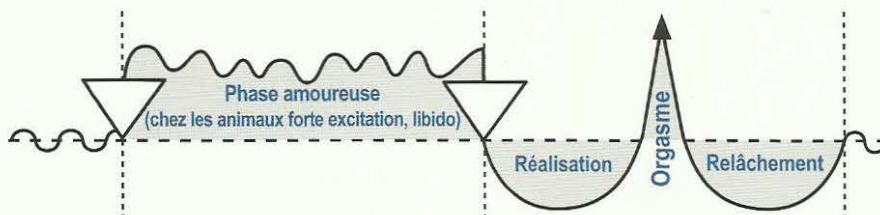
L'ensemble de l'aire du territoire peut réagir de manière facultative, bien que ce soit la respiration de suffocation lors de l'orgasme vaginal/rectal et le halètement accompagnant l'orgasme clitoridien qui soient les plus impressionnants. Mais le relais de l'estomac et des voies biliaires,

Rb Hémisphère cérébral gauche = Feuillet embryonnaire externe = Ectoderme



ainsi que celui du rectum, de l'épithélium pavimenteux de la vessie et même le relais de la bouche (orgasme oral) sont également concernés. Lors d'un conflit sexuel féminin, l'orgasme vaginal de la femme droitère est bloqué. En revanche, lors d'un conflit de perte de territoire (second loup), l'orgasme clitoridien/pénien peut encore être atteint manuellement ou oralement chez l'homme et chez la femme.

L'orgasme chez l'être humain et chez l'animal selon la 2^{ème} loi biologique de la nature (biphasique)



Valable pour l'orgasme clitoridien/pénien, du col de l'utérus, du vagin, et du rectum.

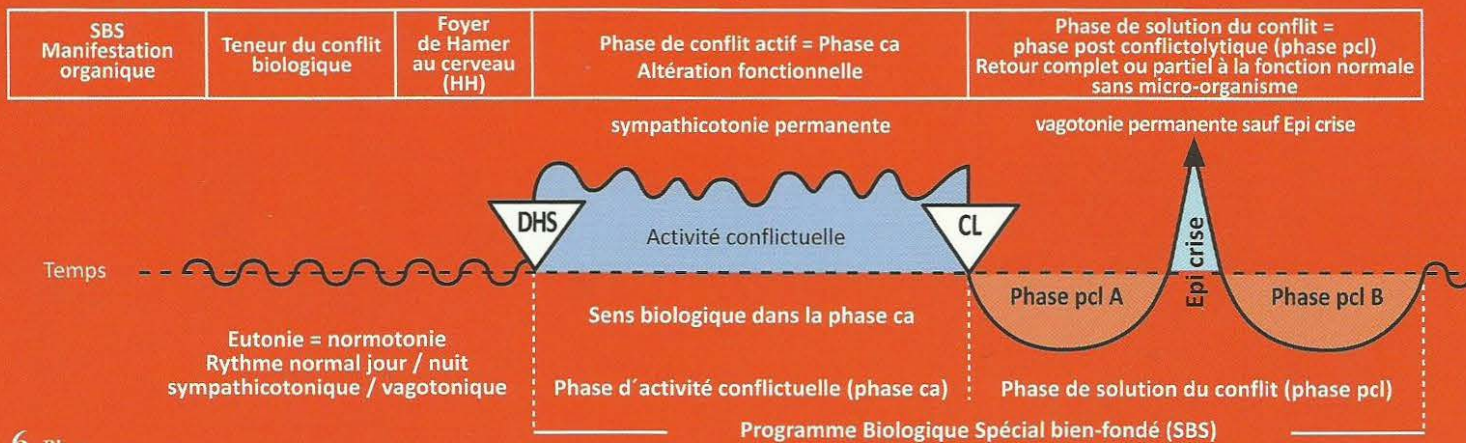
4 Rb g

SBS de l'olfaction , moitié droite des filets olfactifs. (Les filets olfactifs font partie du cerveau, comme la rétine).	Conflit olfactif. Conflit de ne pas vouloir sentir quelque chose : « cette odeur, cette puanteur, ce n'est pas possible » !	HH au diencéphale à gauche	Sens biologique : en présence d'une odeur insupportable, il se produit une décon- nection, une interruption pour ne pas la sentir. Phase ca : pas de modification macroscopique des filets olfactifs. Ils perdent progres- sivement leur capacité fonctionnelle par rapport à une certaine odeur, au fur et à mesure que le conflit se prolonge (anosmie).	Phase pcl : perte de l'odorat. Le patient ne peut presque plus ou plus du tout sentir avec la moitié droite des filets olfactifs. Il y a ensilage glial et œdématisation des filets olfactifs. A l'issue de la phase de régénération, il y a régénération d'une grande partie des facultés olfactives.
---	--	----------------------------------	---	---

5 Rb g

5a) SBS de l'audition , oreille droite.	a) conflit auditif. Conflit de ne pas vouloir entendre quelque chose, quelque chose de désagréable.	HH en posi- tion tempo- basale à gauche. Nerf statu acous- tique, 8 ^{ème} nerf crânien.	Sens biologique : lors de la perception d'une chose désagréable, une protection se met en place pour avertir d'une situation semblable (acouphène). Phase ca : a) acouphènes (tinitus) de l'oreille droite (sons, bourdonnements, sonneries, sifflements).	Phase pcl : a) chute de l'audition de l'oreille gauche. Œdème dans l'oreille interne et au centre auditif du cerveau pour ces fréquences spéciales.
5b) SBS de l'équilibre .	b) on voit ou on entend quelqu'un tomber, ou l'on est soi-même tombé.	cf. ci-dessus	b) le patient a des vertiges, des vacillements et tendance à tomber sur le côté droit.	Phase pcl : b) disparition des vertiges ou de la tendance à tomber.

Rb Hémisphère cérébral gauche = Feuillet embryonnaire externe = Ectoderme



6 Rb g

SBS de la vision, surtout des héli rétines, gauches.	Conflit de peur dans la nuque, danger qui me- nace par derrière, qui guette et dont on ne peut pas se débarrasser.	HH situé au cortex visuel occipital gauche pour les héli rétines gauches.	Sens biologique : peur dans la nuque d'une chose qui est rendue invisible par une coupure partielle provisoire de la fonction héli rétines (la proie à vision binoculaire regarde en arrière). Phase ca : diminution de l'acuité visuelle d'une aire déterminée de la rétine, différente dans les deux yeux.	Phase pcl : l'inévitable cédème de réparation ne se produit pas seulement au HH du cortex visuel, mais également entre la sclérotique et la rétine, ce qui provoque le décollement de la rétine. Ceci affecte de façon particulièrement dramatique la fovéa. Bien que le décollement de la rétine soit un bon signe de régénération et simplement passager, (il se résorbera de lui-même), il provoque une détérioration de la vision. Possibilité de graves complications dans le cas de Syndrome !
---	--	---	---	---

Exception : non croisé des héli rétines au cerveau,
toutefois la vision vers la personne ou la chose est
croisée. Ici les héli rétines gauches regardent vers
la droite. Par ex. lorsque la femme gauchère regarde
vers son enfant à droite. C'est ce qui constitue le
croisement.

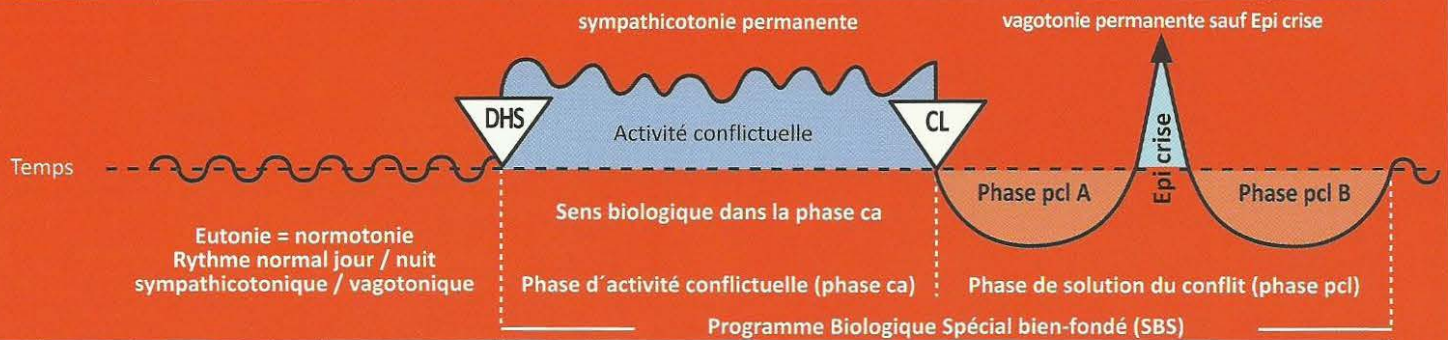
Myopie : décollements de rétine latéraux récidivants provoquant un allongement du globe
oculaire dû à la fixation ultérieure du décollement par induration entre rétine et sclérotique.
Presbytie : décollements de rétine dorsaux récidivants, durcissement entre rétine et
sclérotique pour la même raison, ce qui raccourcit le globe oculaire. Dans les deux cas,
les capacités visuelles peuvent être récupérées (à l'aide de verres correcteurs).

7 Rb g

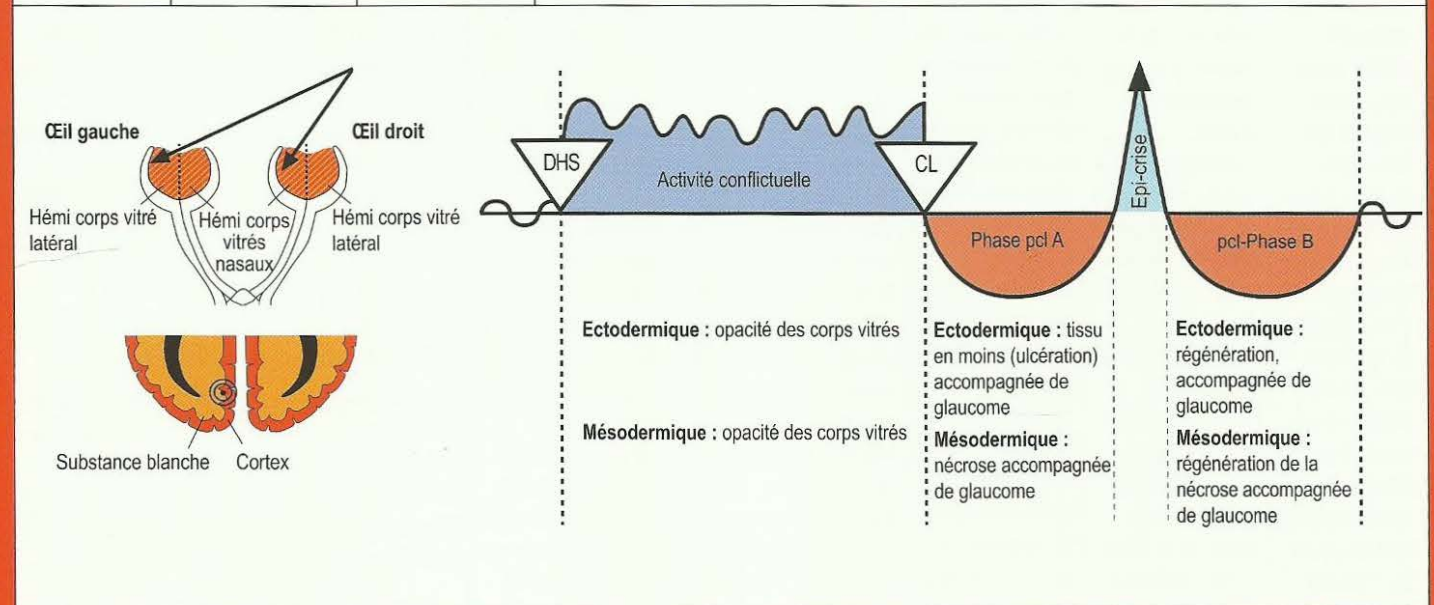
SBS des hé- micorps vitrés gau- ches, avec trouble par- tiel « glau- come » (phé- nomène d'œil- lères), c'est quasiment un « brouillage » de la vision vers l'arrière. Mais souvent, seuls le ou les hémicorps vitrés nasaux sont touchés, car l'animal doit pouvoir disposer des hémicorps latéraux pour pouvoir visua- liser sa fuite.	Conflit de peur dans la nuque, à cause d'une per- sonne ou d'un animal. Comme l'innerva- tion du corps vitré est mixte (ecto- dermique et mé- sodermique), voir également le groupe orange du mésoderme. La peur dans la nuque à cause d'un brigand (il pourrait s'agir aussi de la mère ou des enfants) est à la fois ecto- dermique (la peur!) et c'est, en même temps, une déva- lorisation de soi (parce que le pa- tient ne peut pas	HH situé dans le cortex visuel inter héli sphérique para médian gauche, pour les deux héli corps vitrés gauche qui regardent vers la droite Le HH pour les deux hémicorps vitrés gauches comprend en même temps le bout de 2 cm du cortex inter hémisphérique situé devant la partie occipitale du cortex visuel (rétine), qui se trouve contre le périoste de la calotte avec sa membrane mén- ingée (la dure mère), ainsi que	Sens biologique : dissimuler le poursuivant en brouillant la vue, afin que le lièvre, par ex, puisse exécuter son programme de fuite en zigzag, ce qui lui permet de multiplier au moins par 10 ses chances de survie, qui seraient nulles s'il regardait en direction du prédateur. Chez les animaux, dits de proie, dont les yeux sont généralement orientés sur le côté, le sens biologique réside dans le fait de la dissimulation ou de l'opacité de la vision du danger venant de l'arrière, c'est pourquoi seule une partie des héli corps vitrés est troublée (phénomène d'œillères). Les prédateurs peuvent se permettre de regarder vers l'avant avec les deux yeux, car ils ont beaucoup moins de raisons de craindre un autre prédateur. Du point de vue biologique, l'être humain est mi proie, mi prédateur (canines). Phase active : opacité partielle des deux héli corps vitrés gauches (cependant l'héli corps vitré latéral gauche est rarement voilé), afin que la vue sur le prédateur (le danger) soit brouillée, mais que la vision vers l'avant soit préservée afin de permettre la fuite. A l'inverse de la cataracte qui se produit dans la phase pcl, l'opacité du corps vitré a lieu dans la phase ca.	Phase pcl : régression du trouble du corps vitré accompagné d'œdème des héli corps vitrés (formation du glaucome = augmentation de la tension à l'intérieur de l'œil). Souvent l'œdème pénètre dans l'orifice d'entrée du nerf oculaire vers l'arrière. On devra éviter d'employer le laser, aussi bien dans la phase ca que dans la phase pcl, sous peine de détruire irréversiblement les héli corps vitrés. Complications aussi à cause du Syndrome, lorsque le glaucome devient trop important. Dans la 1ère moitié de la phase pcl, l'opacité s'évacue. Il en résulte une cavité dans le corps vitré (un trou) qui se remplit de liquide. Dans la 2ème moitié de la phase pcl, le corps vitré est à nouveau restauré, c'est-à-dire qu'il retrouve son état de corps transparent souple.
---	--	---	--	--

Rb Hémisphère cérébral gauche = Feuillet embryonnaire externe = Ectoderme

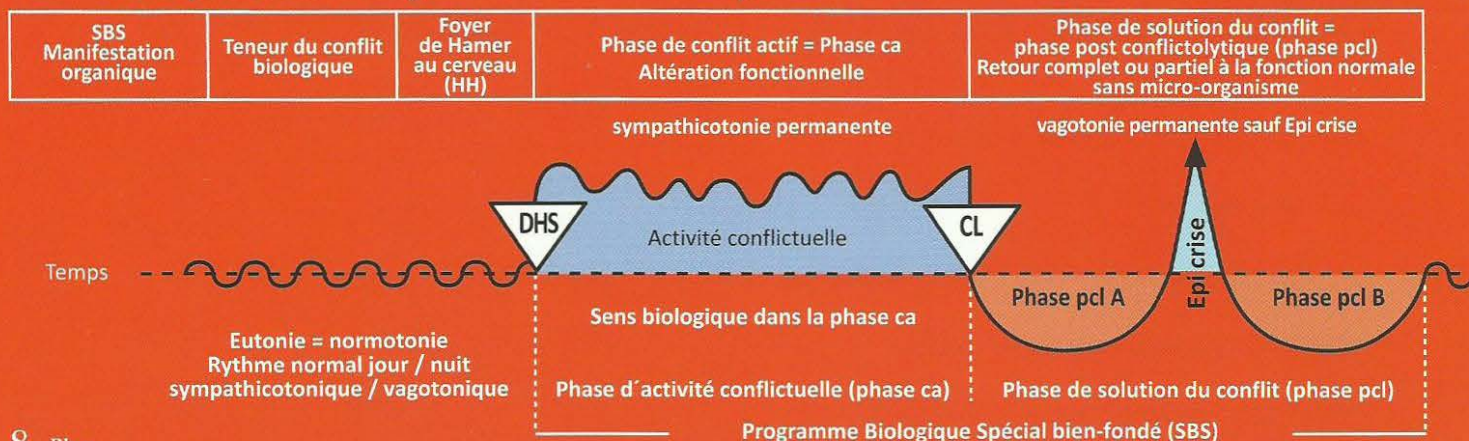
SBS Manifestation organique	Teneur du conflit biologique	Foyer de Hamer au cerveau (HH)	Phase de conflit actif = Phase ca Altération fonctionnelle	Phase de solution du conflit = phase post conflictolytique (phase pcl) Retour complet ou partiel à la fonction normale sans micro-organisme
-----------------------------------	---------------------------------	---	---	--



Le corps vitré est un organe dont l'innervation est issue à la fois de l'ectoderme et du mésoderme. Les parties ectodermiques s'opacifient dans la phase ca, de même que les parties mésodermiques.	se retourner et attaquer le brigand. C'est la raison du système mixte. La partie concernant la peur est prise en charge par la moitié du cortex inter hémisphérique, la partie concernant la dévalorisation l'est à quelques millimètres de là seulement, vers l'intérieur de la substance blanche cérébrale.	le bout d'environ 2 cm d'épaisseur de la substance blanche qui débute à quelques millimètres seulement à gauche. Cette partie mésodermique de la substance blanche est concernée par l'aspect dévalorisation de la teneur du conflit, du fait que le patient n'ose pas se retourner pour attaquer les brigands.	<p>Ici nous nous trouvons devant une figure d'exception :</p> <p>a) Normalement les aires régies par le cortex font des ulcérations, c'est-à-dire du tissu en moins, ou une panne fonctionnelle dans la phase ca. C'est ce qui se passe ici dans la phase ca : l'opacité du corps vitré. Le tissu opacifié est éliminé dans la 1ère moitié de la phase pcl. En même temps, il y a formation d'un glaucome afin de maintenir la tension du corps vitré dans la région touchée et préserver la fonction optique visuelle. Dans la 2ème moitié de la phase pcl, il y a régénération de la partie ectodermique corticale du corps vitré.</p> <p>b) Dans la phase ca, à l'inverse des propriétés usuelles des organes régis par la substance blanche (par ex. le parenchyme rénal, le parenchyme des ovaires, le parenchyme des testicules ou les os), les parties mésodermiques du corps vitré ne font pas de nécroses du corps vitré, mais également une opacité des zones du corps vitré atteintes, en même temps que l'opacité des aires régies par le cortex (organes mixtes). Ici aussi le processus nécrotique des parties mésodermiques du corps vitré qui ont été touchées s'effectue dans la 1ère moitié de la phase pcl, alors qu'il a lieu dans la phase ca pour tous les autres organes mésodermiques régis par la substance blanche. Ensuite la régénération sous la forme du glaucome, c'est-à-dire une hypertension tissulaire, s'effectue dans la 2ème partie de la phase pcl. C'est merveilleux de voir comment Mère Nature se permet à tout moment d'ignorer ses propres règles en faisant des exceptions dès que cela lui paraît nécessaire du point de vue fonctionnel. Voir également le corps vitré dans le tableau orange (du cerveau).</p>
---	---	---	--



Rb Hémisphère cérébral gauche = Feuillet embryonnaire externe = Ectoderme



8 Rb g

SBS du maillage nerveux de l'épithélium pavimenteux du périoste phylogénétique. Aujourd'hui il ne reste que le maillage nerveux du périoste. côté droit du squelette. La sensibilité du périoste évolue suivant le « schéma de l'épithélium pavimenteux du gosier ».	1. Conflit de séparation brutale provoqué par la douleur que l'on a infligée à quelqu'un d'autre. 2. Conflit de séparation brutale provoqué par une douleur que l'on a ressentie soi-même au périoste.	HH en position pariéto – occipitale gauche, controlatéralité cerveau organe : centre cortical post sensoriel.	Sens biologique : la séparation brutale, ressentie avec intensité en raison de la douleur aiguë, concerne la région du périoste, là où quelqu'un nous a infligé une séparation, ou (par association) dans notre propre corps, là où nous avons infligé une séparation à la victime. Phase ca : ulcération fantôme de l'épithélium pavimenteux dans la couche d'épi-thélium pavimenteux qui, autrefois, recouvrait phylogéniquement le périoste. Ces douleurs du périoste, aiguës, coulantes, sont appelées rhumatismes. Avec l'œdème de réparation accompagné de douleur due à la tension du périoste, il faut savoir que l'épithélium pavimenteux archaïque du périoste a une couche superficielle pourvue d'une innervation qui lui correspond et provoque le rhumatisme en phase ca (comme la neurodermite de la peau externe). Le patient se plaint d'avoir « les pieds froids », bien qu'ils ne soient pas froids au toucher (comme dans le vitiligo de la peau externe). Cette innervation de la couche profonde était manifestement responsable de la tension douloureuse lors de la réparation, mais en même temps, elle ne fait probablement pas de SBS elle-même !	Phase pcl : ce que l'on appelle rhumatisme devient insensible dans la phase pcl, ainsi que tous les autres organes du schéma de l'épithélium pavimenteux du gosier, sauf dans la crise épileptoïde où les douleurs sont particulièrement fortes. Les « jours froids » avec fortes douleurs coulantes (rheuma en grec = couler), durent une semaine ou même deux, si le conflit a duré longtemps. Le rhumatisme est souvent combiné avec un conflit de séparation moins intense concernant la peau externe phase ca : neurodermite et insensibilité ; phase pcl : démangeaisons (prurit), douleurs et inflammations avec rougeurs de la peau. Il peut survenir en plus, des douleurs dues à la tension du périoste lors de la phase de régénération osseuse, surtout s'il est accompagné du Syndrome ; en réalité, personne ne savait vraiment ce qu'était le rhumatisme.
---	---	---	---	---

Généralités à propos du rhumatisme : nous connaissons depuis peu le rhumatisme du périoste dans la phase ca, correspondant au schéma de la peau externe, où le patient ressent du froid au niveau du membre touché. Mais le SBS de conflit de séparation brutale correspondant est souvent combiné avec un conflit de séparation normal qui, au niveau de la peau externe superposée au périoste, évolue suivant le schéma de la peau externe au niveau sensoriel, c'est-à-dire qu'il fait des douleurs, une hyperesthésie et du prurit en phase pcl. Le patient a alors l'impression que « les douleurs ne s'arrêtent jamais ».

Dans le cas où s'ajoute la tension douloureuse du périoste dans la phase pcl de réparation osseuse (recalcification), éventuellement accompagnée du Syndrome, il est important de faire un diagnostic exact pour que le patient comprenne les relations de cause à effet. Alors, il sortira de l'état de panique et n'y retombera pas.

Terminologie de la Germanische Heilkunde®

Ca = activité conflictuelle ou conflit actif

cl = conflictolyse

pcl (post konfliktolyse) = post conflictolyse

CDS = Conflit de Dévalorisation de Soi

DHS = Dirk Hamer Syndrom

Epi-crise = Crise Epileptique ou Epileptoïde

Germanische Heilkunde = Médecine Nouvelle Germanique

HGH (Hamersche Gehirn Herde) = Foyers de Hamer Cérébraux

HH (Hamersche Herde) = Foyers de Hamer

HOH (Hamersche Organ Herde) = Foyers de Hamer Organiques

SBS (Sinnvolles Biologisches Sonderprogramm) = Programme Biologique Spécial bien-fondé de la nature.

« **ÄH Schema** » = Schéma de la sensibilité de la « peau externe » (épithélium pavimenteux) dans le SBS.

« **SS Schema** » = Schéma de la sensibilité de l'épithélium pavimenteux du gosier dans le SBS.

Tbc (Tuberkulose) = Tuberculose

INDEX

J = colonne jaune :

Ja = tronc cérébral

Jb = Mésencéphale – partie du tronc cérébral

O = colonne orange :

Oa = cervelet

Ob = substance blanche

R = colonne rouge :

Ra = cortex cérébral (SBS avec ulcérations)

Rb = cortex cérébral (SBS sans ulcération)

a = groupe a

b = groupe b

d = hémisphère droit

g = hémisphère gauche

Exemples :

Tissu conjonctif 1 Ob g, 1 Ob d = Lettre **O** = colonne orange, groupe **b**, à gauche et à droite.

Trompe utérine **B** Ja g, **B** Ja d = Lettre **B** = colonne jaune, groupe **a**, à gauche et à droite.

A

Abcès 8 Ja d (p 37), 27 Ja g (p 46), 40 Ja g (p 50), 1c Oa d (p 63), 1c Oa g (p 68),
7 Oa d (p 67), 7 Oa g (p 72), 9 Ob d (p 84), 9 Ob g (p 95)

Absence (dans ectoderme phase pcl, Epileptoïde-crise) p 100 à 173

Abdomen - abdominal 6 Oa d, 7 Oa d (p 67), 6 Oa g, 7 Oa g (p 72)

Acné 1c) Oa d (p 63), 1c) Oa g (p 68)

Acini - partie acineuse 5 Ja d (p 36), 11 Ja d, 12 Ja d, 13 Ja d (p 38), 14 Ja d (p 39), 34 Ja g,
35 Ja g (p 48), 36 Ja g, 37Ja g (p 49), 43 Ja g (p 51)

Accouchement 2 Jb d (p 55), 2 Jb g (p 56)

Acouphènes (cf. oreilles) 5 Rb d (p 178), 5 Rb g (p 184)

Acromégalie 1 Ja d (p 35), 47 Ja g (p 52)

Addisson (Morbus) cf. corticosurrénale

Adrénaline II Ja d (p 35), II Ja g (p 45)

Aire corticale basale p 115, p 118

Aire corticale motrice p 112, p 113

Aire corticale sensorielle p 114

Aire corticale post-sensorielle p 115, p 116, p 117, p 118

Albumine I Ja d (p 33), I Ja g (p 43), 29 Ja g (p 47)

Aldostérone 11 Ob d (p 85), 10 Ob g (p 95)

Allergie p 5

Alopécie	11 Ra d (2) (p 151), 11 Ra g (2) (p 168)
Alvéoles pulmonaires	16 Ja d (p 39), 33 Ja g (p 48)
Aménorrhée	15 Ob d (p 86), 14 Ob g (p 97), 3c) Ra g (p 161)
Amnésie	10 Ra d (p 150), 10 Ra g (p 167)
Amygdales	8 Ja d (p 37), 40 Ja g (p 50)
Anneau archaïque (grande révolution phylogénétique de l'individu)	p 21, p 22, p 28, p 107
Anémie	7 Ob d (p 80), 7 Ob g (p 91), p 83, p 94
Anesthésie	2 Oa d (p 64), 2 Oa g (p 69)
Angine de poitrine	cf. cœur
Anorexie	cf. constellations
Anosmie	4 Rb d (p 177), 4 Rb g (p 184)
Anus	6.3 Ob g (p 90)
Aphasie	2 Ra g (p 157)
Aphte	16 Ra d (p 154), 16 Ra g (p 172)
Apnée	5 Ob g (p 89)
Apoplexie	II Ja d (p 35), II Ja g (p 45), 2 Ra g (p 157)
Appendice (cæcum)	24 Ja g (p 45)
Arcs branchiaux	1 Ra d (p 141)
• Lymphome non Hodgkinien	1 Ra d (p 141)
Arrêt respiratoire	5 Ob d (p 79)
Artères	
• Artères coronaires – crosse aortique - carotides	12 Ob d (p 85), 11 Ob g (p 96), 3 Ra d (p 144, p 145, p 146, p 147)
• Musculature lisse des artères	4 Jb d (p 55), 4 Jb g (p 56)
• Sténose	3 Ra d (p 144)
Artériosclérose (athéro sclérose)	12 Ob d (p 85), 11 Ob g (p 96)
Ascite	I Ja d (p 33), I Ja g (p 43), 6 Oa d (p 67), 6 Oa g (p 72), 7 Oa d (p 67), 7 Oa g (p 72), 16 Ob d (p 87), 15 Ob g (p 97)
Asocial	cf. constellations
Asthme bronchique	cf. constellations
Asthme laryngé	cf. constellations
Atélectasie	2 Ra d (p 141)
Atrophie du cartilage	3 Ob d (p 78), 3 Ob g (p 88)
Atrophie musculaire	5 Ob d (p 79), 5 Ob g (p 89), 3 Rb d (p 175), 3 Rb g (p 181)
Atrophie osseuse	7 Ob d (p 80), 7 Ob g (p 91)
Autiste	cf. constellations

B

Balance (les règles)	p 125, p 126, p 127, p 128
Bartholin	30 Ja g (p 47)
Basedow	cf. Thyroïde
Blépharite	12a) Ra d (p 152), 12a) Ra g (p 169),

Bouche

- Épithélium pavimenteux 16 Ra d (p 154), 16 Ra g (p 172)
- Sub-muqueuse, muguet 10 Ja d (p 38), 38 Ja g (p 49)
- Boulimie cf. constellations
- Bradycardie cf. cœur
- Bronches (intra-bronchique) 2 Ra d (p 141)
- Bulbe duodéal cf. tractus gastro intestinal

C

- Calcium 14 Ja d (p 39), 34 Ja g (p 48)
- Calculs rénaux 6 Ra d (p 149), 6 Ra g (p 166)
- Calices cf. Rein
- Cal osseux cf. os et leucémie
- Calotte p 81, p 92
- Calvitie 11 Ra d (2) (p 151), 11 Ra g (2) (p 168)
- Caractéristiques des phases ca - pcl - Epi-crise p 16, p 17
- Caries cf. dent
- Casanova cf. constellations
- Cataracte cf. œil
- Catécholamine II Ja d (p 35), II Ja g (p 45)
- Cellules caliciformes à mucus des bronches 15 Ja d (p 39), 33 Ja g (p 48)
- Cellules germinatives
 - Ovogonies, spermogonies A Ja d (p 42), A Ja g (p 52)
- Cellulite 2 Ob d (p 78), 2 Ob g (p 88)
- Cercle vicieux 2 Ob d (p 78), 2 Ob g (p 88)
- Cerveau archaïque p 21
- Cervelet p 60
- Chambre archaïque de l'œil cf. œil
- Chef
 - Loup alfa 4 Ra d (p 147)
 - Second loup 3 Ra d (p 144), 3 Ra g (p 160), 3c) Ra g (p 162), 3 Rb g (p 184)
- Cheville cf. os
- Cholédoque (canal) cf. foie
- Chondrosarcome 3 Ob d (p 78), 3 Ob g (p 88)
- Chorion cf. peau
- Cicatrice chéloïde 1 Ob d (p 78), 1 Ob g (p 88)
- Cirrhose cf. foie
- Cœur
 - Angine de poitrine 3 Ra d (p 144), 3 Ra g (p 160)
 - Bradycardie 3 Ra d (p 144)
 - Centre d'innervation du cœur 3 Rb d (p 175), 3 Rb g (p 181)
 - Embolie pulmonaire 3a) Ra g (p 160)
 - « Infarctus du cœur » - artères et veines - coronaires p 105, 3 Ra d (p 144)

• Infarctus du myocarde (musculature - ventricule droit)	5 Ob d (p 79)
• Infarctus du myocarde (musculature - ventricule gauche)	5 Ob g (p 89)
• Insuffisance cardiaque	4 Oa d (p 66), 4 Oa g (p 71)
• muscles lisses	3 Jb d (p 55), 3 Jb g (p 56)
• musculature striée, infarctus du myocarde	5 Ob d (p 79), 5 Ob g (p 89)
• nécrose du myocarde + paralysie locale	3 Rb d (p 175), 3 Rb g (p 181), 5 Ob d (p 79), 5 Ob g (p 89)
• Oreillette	3 Jb d (p 55), 3 Jb g (p 56)
• Péricarde	4 Oa d (p 66), 4 Oa g (p 71)
• Rythme cardiaque ventriculaire rapide à gauche, lent à droite	p 118
• Tachycardie	3 Ra g (p 160), 3 Rb d (p 175), 3 Rb g (p 181)
• Tamponnade	4 Oa d (p 66), 4 Oa g (p 71)
• Ventricule (arrêt)	3 Ra d (p 144)
Col de l'utérus	cf. utérus
Col du fémur	cf. os
Coliques intestinales	1 Jb d (p 55), 1 Jb g (p 56)
Coliques néphrétiques	cf. rein
Colique stomacale	cf. tractus gastro-intestinal
Coloboma	6 Ja d (p 36), 42 Ja g (p 50)
Colon	cf. intestin
Colonne vertébrale	cf. os
Coma hépatique	cf. foie
Comédon	1d) Oa d (p 63), 1d) Oa g (p 68)
Constellations :	
• Agressive (biomaniaque et biodépressive)	p 131
• Aire du territoire (territoire féminin, territoire masculin)	p 124
• Aire du territoire (SBS) selon les règles de la balance	p. 130 à 140
• Aires corticales (pré motrice, motrice, sensorielle et post-sensorielle)	p 123
• Aires corticales visuelles	p 134, p 135, p 136
• Anorexique	p 132
• Asocial	p 62
• Asthme bronchique	p 122, 2 Ra d (p 141, p 142, p 143), (p 176, p 177)
• Asthme laryngé	2 Ra g (p 157, p 158, p 159), (p 182, p 183)
• Autistique	p 132
• Boulimique (résistance/répugnance)	p 140
• Casanova	p 133
• Cortex cérébral (constellations)	p 121
• Désorientation, consternation) (tronc cérébral)	p. 27
• Fronto-occipitales	p 137
• Maniaque et dépressif	p. 125, p 165
• Mégalomanie (substance blanche)	p 76, p 77
• Mythomaniaque/mythodépressive	p 130, p 165
• Nymphomaniaque/nymphodépressif	p 130
• Olfactive (paranoïa olfactive)	p 140
• Planante	p. 133
• Post mortelle a) maniaque ou suicidaire, b) dépressif	p 131
Conjonctivite	12 a) Ra d (p 152), 12a) Ra g (p 169)
Consternation	cf constellations
Convulsions	3 Rb d (p 175), 3 Rb g (p 181)
Cordes vocales	2 Ra g (p 157)
Cornée	cf. œil

Corps vitré	cf. œil
Corps de l'utérus	cf. utérus
Cortex cérébral	p 102, p 103, p 104
Cortex pré moteur sensoriel, la « fenêtre télépathique »	p 119
Cortex visuel	p 120
Corticosurrénales	11 Ob d (p 85), 10 Ob g (p 95)
Côtes	cf. os
Créatinine	cf. rein
Crohn	cf. intestin
Cushing (syndrome de)	cf. glande corticosurrénale
Cystite	cf. vessie

D

Décalcification	cf. os et leucémie
Déglutition	cf. œsophage
Démangeaison	10a) Ra d (p 150), 10 Ra g (p 167), 11 Ra d (p 151), 11 Ra g (p 168), 12a) b) Ra d (p 152), 12a)b) Ra g (p 169), 17 Ra d (p 155), 15 Ra g (p 171)
Dent	
• Dentine	8 Ob d (p 84), 8 Ob g (p 95)
• Email dentaire (caries)	14 Ra d (p 154), 14 Ra g (p 171)
Dépression	p 127, p 129
Derme	cf. peau
Désorientation	cf. constellations
Diabète	
• sucré (hyperglycémie), type II	2 Rb d (p 175)
• Insuffisance de glucagon (hypoglycémie)	2 Rb g (p 181)
Dialyse péritonéale	7 Oa d (p 67), 7 Oa g (p 72)
Diapason mastoïdien diapason mastoïdien	4 Ja d (p 36), 44 Ja g (p 51)
Diaphragme	5 Ob d (p 79), 5 Ob g (p 89)
Dystrophie musculaire	cf. atrophie musculaire
Douleurs	cf. os, rhumatisme
Dopamine	II Ja d (p 35), II Ja g (p 45)
Duodénum	cf. tractus gastro intestinal
Dyschondrose	3 Ob d (p 78), 3 Ob g (p 88)
Dyspnée	5 Oa d (p 66), 5 Oa g (p 71)

E

Ectoderme	p 99
Eczéma	10a) Ra d (p 150), 10a) Ra g (p 167)
Embolie pulmonaire	cf. cœur

Emphysème	16 Ja d (p 39), 32 Ja g (p 47)
Endoderme	p 19
Endométriose	15 Ob d (p 86), 14 Ob g (p 97)
Énurésie	6.2 Ob d (p 80), 6.2 Ob g (p 90)
Entéroïde	cf. œil
Épaule	cf. os
Epileptie /Epileptoïde (Epi-crise)	p 7, p 17
Epiploon (grand)	7 Oa d (p 67), 7 Oa g (p 72)
Epistaxis	cf. nez
Equilibre	cf. oreilles
Erythrocytémie	cf. os + leucémie
Estomac	cf. tractus gastro-intestinal
Exanthème	10 Ra d (p 150), 10 Ra g (p 167)

F

Faim

- Hypoglycémie 2 Rb g (p 181)
- Peur de mourir de faim, d'inanition 20 Ja d (p 41)

Fèces 4 Ra d (p 147)

Foie (parenchyme) (Tbc) 20 Ja d (p 41)

- Canal cholédoque 5a) Ra d (p 148)
- Coma hépatique(absence, hypoglycémie) 5a) Ra d (p 148)
- Cirrhose 5a) Ra d (p 148)
- Gama GT 5a) Ra d (p 147, (p 148)
- Hépatite A-B-C (ictérique ou anictérique) 5a) Ra d (p 147, (p 148)
- Hépatomégalie 5a) Ra d (p 148)
- Voies biliaires intra et extra hépatiques 5a) Ra d (p 147), (p 148)

Folliculite cf. glandes sudoripares

Fovéa cf. œil

Fracture cf. os

Frigidité 3c) Ra g (p 161), p 128, p129

Fronto-occipitales cf. constellations

Furonculose 1 Ob d (p 78), 1 Ob g (p 88)

G

Gama GT cf. tractus gastro intestinal + foie

Ganglion lymphatique 9 Ob d, 10 Ob d (p 84), 11 Ob d (p 85), 9 Ob d (p 84), 9 Ob g (p 95)

- Hodgkin (Morbus) 9 Ob g, 10 Ob g (p 95)

Genou cf. os

Glandes lacrymales 5 Ja d (p 36), 43 Ja g (p 51)

- Canaux excréteurs 19 Ra d (p 155), 19 Ra g (p 173)

Glandes salivaires sublinguales	12 Ja d (p 38), 36 Ja g (p 49)
• Canaux excréteurs	21 Ra d (p 156), 21 Ra g (p 173)
Glandes Sébacés	1d) Oa d (p 63), 1d) Oa g (p 68)
Glandes sudoripares	1c) Oa d (p 63), 1c) Oa g (p 68)
Glandes surrénales	
Médullosurrénale :	
• Phéochromocytome	II Ja d (p 35), II Ja g (p 45)
Corticosurrénale :	
• Addison (Morbus)	11 Ob d (p 85), 10 Ob g (p 95)
• Cushing (syndrome de)	11 Ob d (p 85), 10 Ob g (p 95)
• Hirsutisme	11 Ob d (p 85), 10 Ob g (p 95)
Glaucome	cf. œil
Gliome périphérique	cf. neurofibrome.
Glomérules	cf. rein
Glucagon	2 Rb g (p 181)
Goitre bénin	cf. thyroïde
Goutte	7 Ob d (p 80), 7 Ob g (p 91), p 34
Grossesse	A Ja d (p 42), 3c) Ra g (p 161), A Ja g (p 52), 2 Jb d (p 55) 2 Jb g (p 56), 6.1 Ob g (p 90), 15 Ob d (p 86), 14 Ob g (p 97)
Groupe de luxe	p 83, p 94

H

Hématocrite	cf. os
Hémoglobine	cf. os
Hématémèse	4 Ra d (p 147)
Hématopoïèse	cf. os
Hémoptysie	16 Ja d (p 39), 32 Ja g (p 47)
Hémorroïdes	cf. rectum
Hépatite	cf. foie
Hépatomégalie	cf. foie
Herpès de Zoster	cf. mélanome en ceinture
Hirsutisme	cf. glandes corticosurrénales
Hodgkin (Morbus)	cf. ganglions lymphatiques
Homosexualité	p 105
Humérus	cf. os.
Hydrocèle	16 Ob d (p 87), 15 Ob g (p 97)
Hydrocéphalie	1 Rb d (p 175), 1 Rb g (p 181)
Hyperchondrose	3 Ob d (p 78), 3 Ob g (p 88)
Hyperglycémie	cf. diabète
Hyperparathyroïdie	14 Ja d (p 39), 34 Ja g (p 48)
Hyperpéristaltisme	1 Jb d (p 55), 1 Jb g (p 56)
Hypertension	17 Ob d (p 87), 16 Ob g (p 98), 5 Ob d (p 79)

Hyperthyroïdie	13 Ja d (p 38), 35 Ja g (p 48)
Hypertrophie musculaire	5 Ob d (p 79), 5 Ob g (p 89)
Hypersensibilité	2 Oa d (p 64), 2 Oa g (p 69)
Hypoglycémie	5a) Ra d (p 147, p 148), 2 Rb g (p 181)
Hypophyse	
• Hormone de croissance	1 Ja d (p 35), 47 Ja g (p 52)
• Influence hormonale de l'hypophyse	11 Ob d (p 85), 10 Ob g (p 95), 1 Rb d (p 175), 1 Rb g (p 181)
Hypotension artérielle	5 Ob g (p 89), 3 Rb g (p 181)

I

Ictère	cf. foie
Ileum	cf. intestin
Iléus	1 Jb d (p 55), 1 Jb g (p 56), 22 Ja d (p 41), 26 Ja g (p 46)
Infarctus	cf. cœur
Insomnie	1 Rb d (p 175), 1 Rb g (p 181)
Insuffisance cardiaque	cf. cœur
Insuffisance rénale	cf. rein
Insuline	cf. diabète.
Intestins	
• Appendice	24 Ja g (p 45)
• Colon	25 Ja g (p 46)
• Ileum, grêle inférieur (Morbus Crohn)	23 Ja g (p 45)
• Jéjunum, grêle supérieur (Morbus Crohn)	22 Ja d (p 41)

J

Jéjunum	cf. intestin
----------------------	--------------

K

Kératite	12b) Ra d (p 152), 12b) Ra g (p 169)
Kystes	
• Branchiaux	1 Ra d (p 141)
• Euthyroïdiens (rétro sternaux ou médiastinaux)	1 Ra g (p 157)
• Ovariens (croissance invasive)	15 Ob d (p 86), 14 Ob g (p 97)
• Rénaux liquides (Wilms) - indurés (néphroblastome)	17 Ob d (p 87), 16 Ob g (p 98)
• Sébacés (neurofibrome)	2 Oa d (p 64), 2 Oa g (p 69)
• Surrénaliens	11 Ob d (p 85), 10 Ob g (p 95)
• Testiculaires	16 Ob d (p 87), 15 Ob g (p 97)

L

Lait	1 Ja d (p 35), 47 Ja g (p 52)
Langue	16 Rad (p 154), 16 Ra g (p 172)
Larynx	Ra g (p 157)

Latéralité	p 14, p 104
Lèpre	1a) Oa d, 1b) Oa d (p 63), 1a) Oa g, 1b) Oa g (p 68), 3 Oa d (p 64), 3 Oa g (p 69)
Leucémie	7 Ob d, (p 80), 7 Ob g (p 91), p 83, p 94
Leucorrhées	4 Ra g (p 164)
Leucocyte	cf. os + leucémie
Leucopénie	cf. os + leucémie
Lipome	cf. tissu adipeux
5 Lois biologiques de la nature dans la GNM	p 5 à p 13
Lymph (vaisseaux lymphatiques)	14 Ob d (p 86), 13 Ob g (p 96)
Lymphome non Hodgkiniens	cf. arcs branchiaux

M

Maillage nerveux (épiderme pavimenteux du périoste)	8 Rb d (p 180), 8 Rb g (p 187)
Mamelle	cf. sein
Mamelon	cf. sein
Maniaque et dépressif	cf. constellations
Masse conflictuelle	p 15
Masse corporelle (trop gros ou trop maigre)	cf. tissus adipeux
Mastoïde	4 Ja d (p 36), 44 Ja g (p 51)
Médiastin	1 Ra d (p 141)
Mégalomanie	cf. constellations
Mélanome	1a) c) Oa d (p 63), 1a) c) Oa g (p 68)
Mélanome en ceinture	1b) Oa d p 63, 1b) Oa g p 68
Méléna	cf. fèces
Mémoire à court terme	10 Ra d (p 150), 10 Ra g (p 167)
Menstruations (règles)	15 Ob d (p 86), 14 Ob g (p 97), 3c) Ra g (p 161)
Mésencéphale	p 21
Mésoderme	p 57
Mésothéliome	4 Oa d, 5 Oa d (p 66), 6 Oa d, 7 Oa d (p 67), 4 Oa g, 5 Oa g (p 71) 6 Oa g, 7 Oa g (p 72)
Métabolisme	
• Élévation du métabolisme	13 Ja d (p 38), 35 Ja g (p 48)
• Trouble (thalamus)	1 Rb d (p 175), 1 Rb g (p 181)
Métastases	4 Oa d (p 66), 4 Oa g (p 71), 7 Ob d (p 80), 7 Ob g (p 91), 15 Ob d (p 86), 14 Ob g (p 97)
Moelle osseuse	cf. leucémie
Morbus Crohn	cf. intestin
Mucoviscidose	
• Cellules caliciformes à mucus des bronches	15 Ja d (p 39), 33 Ja g (p 48)
• Glande lacrymale	5 Ja d (p 36), 43 Ja g (p 51)
• Glande parotide	11 Ja d (p 38), 37 Ja g (p 49)
• Glande sublinguale	12 Ja d (p 38), 36 Ja g (p 49)
Muguet	10 Ja d (p 38), 38 Ja g (p 49)
Musculature lisse	1 Jb d (p 55), 1 Jb g (p 56)

Myoatrophie	5 Ob d (p 79), 5 Ob g (p 89)
Myocarde	cf. cœur
Myome	2 Jb d (p 55), 2 Jb g (p 56)
Myopie	cf. œil
Mythomaniaque/mythodépressive	cf. constellations

N

Nécrose	cf. substance blanche
Néphroblastome	cf. rein
Nerfs crâniens	p 30, p 31, p 32, p 106
Nerf stato-acoustique	cf. oreilles
Nerf optique	cf. œil
Nerf trijumeau (névralgie faciale)	11 Ra d (p 151), 11 Ra g (p 168)
Neurinome	cf. œil et oreilles
Neurodermite	10 Ra d (p 150), 10 Ra g (p 160)
Neurofibrome	2 Oa d (p 64), 2 Oa g (p 69)
Neuroganglion	II Ja d (p 35), II Ja g (p 45)
Névralgie faciale	cf. nerf trijumeau
Nez	
• Démangeaisons	15 Ra d (p 154), 15 Ra g (p 171)
• Polypes	2 Ja d (p 35), 46 Ja g (p 52)
• Rhinite allergique	15 Ra d (p 154), 15 Ra g (p 171)
• Saignements (épistaxis)	15 Ra d (p 154), 15 Ra g (p 171)
Nodule froid	cf. thyroïde
Nombriil	28 Ja g (p 46)
Noradrénaline	II Ja d (p 35), II Ja g (p 45)
Nymphomaniaque/nymphodépressif	cf. constellations

O

Occlusion

- Intestin (sigmoïde) 26 Ja g, 27 Ja g (p 46)
- Paralysie (en apparence Iléus) 1 Jb d (p 55), 1 Jb g (p 56)

Odorat (filets olfactifs)	4 Rb d (p 177), 4 Rb g (p 184)
--	--------------------------------

Œil

- Chambre archaïque de l'œil (entéroïde), rétinite pigmentaire 7 Ja d (p 37), 41 Ja g (p 50)
- Cornée 12 b) Ra d (p 152), 12 b) Ra g (p 169)
- Corps vitré - glaucome 7 Rb d (p 179), 7 Rb g (p 185)
- Cristallin (cataracte) 12 c) Ra d (p 152), 12 c) Ra g (p 169)
- Globe - sclérotique 6 Rb d (p 178), 6 Rb g (p 185)
- Iris (a) 6 Ja d (p 36), 42 Ja g (p 50)
- Myopie 6 Rb d (p 178), 6 Rb g (p 185)
- Nerf optique (neurinome) 7 Ja d (p 37), 41 Ja g (p 51)
- Pupille (b) 6 Ja d (p 36), 42 Ja g (p 50)

• Rétine (fovéa) ...Myopie – Presbytie	6 Rb d (p 178), .6 Rb g (p 185)
• Trachome	12b) Ra d (p 152), 12b) Ra g (p 169)
Œsophage	
• Déglutition, spasme, sténose fonctionnelle	18 Ra d (p 155), 18 Ra g (p 172)
• Epithélium pavimenteux 1/3 inférieur	17Ja d (p 40)
• Epithélium pavimenteux 2/3 supérieurs	18 Ra d (p 155), 18 Ra g (p 172)
Œstrogènes	15 Ob d (p 86), 14 Ob g (p 97)
Oreilles	
• Acouphènes, tinnitus	5a) Rb d (p 178), 5a) Rb g (p 184)
• Nerf stato-acoustique (neurinome)	4 Ja d (p 36), 44 Ja g (p 51)
• Oreille moyenne, otite, otosclérose, neurinome	4 Ja d (p 36), 44 Ja g (p 51)
• Perte d'équilibre, vertiges	5b) Rb d (p 178), 5b) Rb g (p 184)
• Trompe Eustache	3 Ja d (p 35), 45 Ja g (p 51)
Oreillette	cf. cœur
Oreillons	20 Ra d (p 156), .20 Ra g (p 173)
Orgasme (clitoridien/pénien, vaginal/rectal, oral)	6.1 Ob g (p 90), p 162, p 183, p 184
Os	7Ob d (p 80), 7 Ob g (p 91)
Ostéolyse osseuse	7Ob d (p 80), 7 Ob g (p 91) p 83, p 94
Ostéosarcome	7Ob d (p 80), 7 Ob g (p 91) p 83, p 94
Ostéoporose	7Ob d (p 80), 7 Ob g (p 91)
Otite	cf. oreilles
Otosclérose	cf. oreilles
Ovaires	
• Interstitiel	15 Ob d (p 86), 14 Ob g (p 97)
• Tératome	A Ja d (p 42), A Ja g (p 52)
Ovulation	15 Ob d (p 86), 14 Ob g (p 97), 3c) Ra g (p 161)

P

Palais (épithélium cylindrique intestinal sub-muqueux)	9 Ja d (p 37), 39 Ja g (p 49)
Pancréas	21 Ja d (p 41), 5b) Ra d (p 149)
• Cellules alpha et bêta des îlots de Langerhans	2 Rb d (p 175)
Panmyélophtisie	cf. os leucémie
Papillome	cf. vessie
Paralysie (faciale, motrice : SEP- SLA, musculature bronchique)	3 Rb d (p 175, p 176), 3 Rb g (p 181, p 182)
Parathyroïdes (glande)	14 Ja d (p 39), 34 Ja g (p 48)
Parenchyme rénal	cf. rein.
Parkinson	3 Rb d (p 176), 3 Rb g (p 182)
Parotides (glandes)	11 Ja d (p 38), 37 Ja g (p 49)
• Canal excréteur	20 Ra d (p 156), 20 Ra g (p 173)
Paupières (conjonctive)	12 a) Ra d (p 152), 12a) Ra g (p 169)
Peau (coupe)	p 63, p 68, p 152, p 167
• Chorion (derme)	1a) Oa d (p 63), 1a) Oa g (p 68), 3 Oa d (p 64), 3 Oa g (p 79)
• Épithélium pavimenteux	10 Ra d (p 150), 11 Ra d (p 151), 10 Ra g (p 167), 11 Ra g (p 168)

Pénis	31 Ja g (p 47)
Péricarde	cf. cœur
Péritoine	6 Oa d (p 67), 6 Oa g (p 72)
Périoste	7 Ob d (p 80), 7 Ob g (p 91), 8 Rb d (p 180), 8 Rb g (p 187)
Péristaltisme	1 Jb d, 2 Jb d (p 55), 1 Jb g, 2 Jb g (p 56)
Petite courbure	cf. tractus gastro-intestinal
Pharynx	2 Ja d (p 35), 46Ja g (p 52)
Phéochromocytome	cf. glande Médullosurrénale
Pieds froids	8 Rb d (p 180), 8 Rb g (p 187)
Planante	cf. constellations
Plèvre (pariétale et viscérale)	5 Oa d (p 66), 5 Oa g (p 71)
Pneumonie	2 Ra d (p 141)
Points noirs	cf. comédon
Polycythémie	cf. os et leucémie
Poliomyélite	5 Ob d (p 79), 5 Ob g (p 89)
Polypes	2 Ja d (p 35), 29 Ja g (p 47), 46 Ja g (p 52), 2 Ra g (p 157)
Ponction	3 Oa d (p 64), 3 Oa g (p 69), 6 Oa d (p 67), 6 Oa g (p 72)
Post mortelle	cf. constellations
Prépuce	31 Ja g (p 47)
Presbytie	cf. œil
Prolactine	1 Ja d (p 35), 47 Ja g (p 52)
Programmes biologiques spéciaux bien-fondés (SBS) classification	p 18
Prostate	D Ja d (p 42), D Ja g (p 53)
Prurit	cf. démangeaisons
Pseudo anémie	cf. os + leucémie
Pseudo thrombose	cf. leucémie
Psoriasis	10 Ra d (p 150), 10 Ra g (p 167)
Pubis	cf. os
Pupille	cf. Œil
Pylore	cf. tractus gastro intestinal

R

Rate	10 Ob d (p 84)
Rail	p 5
Recalcification	7 Ob d (p 80), 7 Ob g (p 91), 8 Ob d (p 84), 8 Ob g (p 95), p 83, p 94
Rectum	
• Sigmoidé	26 Ja g, 27 Ja g (p 46)
• Épithélium pavimenteux (peau externe)	5 Ra g (p 164)
• Musculature striées du rectum, sphincter anal	6.3 Ob g (p 90)

Reins

• Ascite	6 Oa d (p 67), 6 Oa g (p 72)
• Calices, Coliques néphrétiques	6 Ra d (p 149), 6 Ra g (p 166)
• Cycle azoté, insuffisance rénale, urémie	1 Ja d (p 33), 1 Ja g (p 43)
• Néphroblastome, parenchyme rénal	17 Ob d (p 87), 16 Ob g (p 98)
• Syndrome tubes collecteurs reins (oligurie, anurie, créatinine).....	p 34
• Tubes collecteurs, glomérule	1 Ja d (p 33), 1 Ja g (p 43)
• Wilms	cf kyste
Rétention urinaire	9 Ra d (p 150), 9 Ra g (p 166)
Rétinite pigmentaire	cf. œil
Rhinite allergique	cf. nez
Rhume	17 Ra d (p 155), 17 Ra g (p 172)
Rhumatisme	8 Rb d (p 180), 8 Rb g (p 187), 8 Rb g (p 187)

S

Sang (transfusion)	10 Ob d (p 84)
Saignements	17 Ja d (p 40), C Ja d (p 42), C Ja g (p 53), 25 Ja g (p 46), 26 Ja g (p 46), 10 Ob d (p 84), 8 Ra d (p 149), 9 Ra d (p 150), 15 Ra d (p 154), 4 Ra d (p 147), 21 Ra d (p 156), 21 Ra g (p 173), 18 Ra g (p 172), 5 Ra g (p 164), 3a) c) Ra g (p 160, p 161), 8 Ra g (p 166), 9 Ra g (p 166), 15 Ra g (p 171)
Sarcome musculaire (myosarcome)	5 Ob d (p 79), 5 Ob g (p 89)
Scarlatine	11 Ra d (p 151), 11 Ra g (p 168)
Schizophrénie	cf. Constellations
Sclérotique	cf. œil
Sclérose en plaque (SEP)	cf. paralysie
Sclérose latérale amyotrophique (SLA)	cf. paralysie
Sein (coupe)	p 65, p 70, p 153, p 170, p 171
• Carcinome adénoïde de la glande mammaire (tumeur ou nodule)	3 Oa d (p 64, p 65), 3 Oa g (p 69, p 70)
• Crête mammaire	3 Oa d (p 65), 3 Oa g (p 70)
• Mamelle	13 Ra d (p 153), 13 Ra g (p 170)
• Ulcération des canaux galactophores, mamelon	13 Ra d (p 153), 13 Ra g (p 170, p 171)
SIDA	31 Ja g (p 47)
Sigmoïde	cf. rectum
Sinusite	17 Ra d (p 155), 17 Ra g (p 172)
Smegma	31 Ja g (p 47)
Spasmes	18 Ra d (p 155), 18 Ra g (p 172)
Spermatocytes, spermogonies	A Ja d (p 42), A Ja g (p 52)
Splénomégalie	cf. Rate
Squelette (CDS)	p 81, p 82, p 92, p 93
Staphylocoques	1 Ob d (p 78), 1 Ob g (p 88)
Sténose fonctionnelle	cf. œsophage
Sternum	cf. os
Substance blanche	p 73

Syndrome des tubes collecteurs des reins	p 34, p 44
Système musculaire (striés, lisses)	p 75

T

Tachycardie	cf. cœur
Tamponnade	cf. cœur
Tendons	4 Ob d (p 78), 4 Ob g (p 88)
Thalamus	1 Rb d (p 175), 1 Rb g (p 181),
Testicules	
• Interstitiels	16 Ob d (p 87), 15 Ob g (p 97)
• Tératome	A Ja d (p 42), A Ja g (p 52)
Testostérone	16 Ob d (p 87), 15 Ob g (p 97)
Tissu adipeux	2 Ob d (p 78), 2 Ob g (p 88)
Tissu conjonctif	1 Ob d (p 78), 1 Ob g (p 88)
Tractus gastro intestinal	p 25, p 26
• Duodénum (sauf bulbe duodénal)	19 Ja d (p 40)
• Estomac (sauf petite courbure) - suc gastrique	18 Ja d (p 40)
• Petite courbure, pylore, (bulbe duodénal) (colique stomacale)	4 Ra d (p 147)
• Système musculaire introducteur	1 Jb d (p 55)
• Système musculaire excréteur	1 Jb g (p 56)
• Voies biliaires + Vésicule biliaire (intra et extra hépatiques) Gama GT	5a) Ra d (p 147, p 148)
Trachome	cf. œil
Transpiration nocturne	26 Ja g (p 46)
Trigone de la vessie	cf. vessie
Trophisme	3 Rb d (p 175), 3 Rb g (p 181)
Thrombose	3a) Ra g (p 160)
Thrombocytopénie	cf. rate
Thrombo embolie	cf. rate
Thrombophlébite	13 Ob d (p 85), 12 Ob g (p 96)
Trompe d'Eustache	cf. oreille
Trompe utérine	B Ja d (p 42), B Ja g (p 53)
Tubes collecteurs	cf. rein
Tympan	cf. oreille
Thyroïde	13 Ja d (p 38), 35 Ja g (p 48)
• Basedow	13 Ja d (p 38), 35 Ja g (p 48)
• Canal excréteur (goitre euthyroïdien ou bénin)	1 Ra g (p 157)
• Nodule froid	1 Ra g (p 157)

U

Urètre	6 Ra d, 7 Ra d (p 149), 6 Ra g, Ra g (p 166)
Urètre	D Ja d (p 42), D Ja g (p 53), 9 Ra d (p 150), 9 Ra g (p 166)
Urémie	cf. rein

Urine	I Ja d (p 33), I Ja g (p 43), 29 Ja g (p 47), 8 Ra d (p 149), 8 Ra g (p 166), 9 Ra d (150), 9 Ra g (p 166)
• Evacuation	6 Ra d (p 149), 6 Ra g (p 166), 7 Ra d (p 149), 7 Ra g (p 166)
• Perte	6.2 Ob d (p 80), 6.2 Ob g (p 90)
• Production	17 Ob d (p 87), 16 Ob g (p 98)

Urticaire	10 Ra d (p 150), 10 Ra g (p 167)
------------------------	----------------------------------

Utérus

• Col + orifice (portion vaginale)	3 c) Ra g (p 161, p 162, p 163)
• Musculature du corps	2 Jb d (p 55), 2 Jb g (p 56)
• Corps utérin	C Ja d (p 42), C Ja g (p 53)
• Musculature, sphincter	6.1 Ob g (p 90)
• Trompe utérine	B Ja d (p 42), B Ja g (p 53)

V

Vagin

• Écoulements vaginaux	B Ja d (p 42).B Ja g (p 53), C Ja d (p 42), C Ja g (p 53)
• Mucosités	30 Ja g (p 47)
• Vaginisme (épithélium pavimenteux)	4 Ra g (p 164)

Vaisseaux

• Artériels	12 Ob d (p 85), 11 Ob g (p 96)
• Veineux	13 Ob d, (p 85), 12 Ob g, (p 96)
• Lymphatiques	14 Ob d (p 86), 13 Ob g (p 96)

Varices	13 Ob d (p 85), 12 Ob g (p 96)
----------------------	--------------------------------

Végétations adénoïdes	2 Ja d (p 35), 46 Ja g (p 52)
------------------------------------	--------------------------------

Veines

• coronaires	3a) Ra g (p 160, p 161), p 163
• Musculature lisse des veines	4 Jb d (p 55), 4 Jb g (p 56)

Vertèbres cervicales	cf. os
-----------------------------------	--------

Vertiges	cf. oreilles
-----------------------	--------------

Vésicule biliaire	cf. foie
--------------------------------	----------

Voies biliaires intra/extra hépatiques	cf. tractus gastro intestinal + foie
---	--------------------------------------

Vésicule séminale (musculature striée)	3b) Ra g (p 161), p 164
---	-------------------------

Vessie

Musculature striée :

• Sphincter	6.2 Ob d (p 80), 6.2 Ob g (p 90)
• Papillome	8 Ra d (p 149), 8 Ra g (p 166)

Trigone :

• Cystite, tuberculeuse purulente	29 Ja g (p 47)
• Polype	29 Ja g (p 47)

Virilité	16 Ob d (p 87), 15 Ob g (p 97)
-----------------------	--------------------------------

Vitiligo	11 Ra d (p 151), 11 Ra g (p 168)
-----------------------	----------------------------------

Vomissement	p 36, p 37, p 38, p 39, p 40 Ja g (p 49), 4 Ra d (p 147), 2 Rb g (p 181)
--------------------------	--

Wilms (tumeur de)	cf. kyste + rein
--------------------------------	------------------

Z

Zona	1b) Oa d (p 63), 1b) Oa g (p 68)
-------------------	----------------------------------

Bibliographie

Achat des publications :

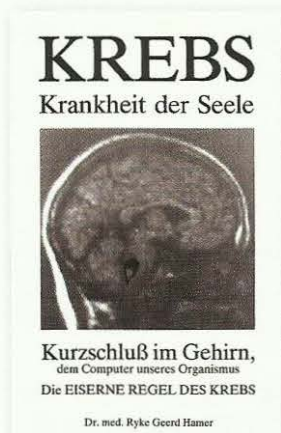
Amici di Dirk® onlineshop : [www. amici-di-dirk.com](http://www.amici-di-dirk.com)

Amici di Dirk®, Ediciones de la nueva Medicina S.L

Tel : 0034 952 59 59 10

Fax : 0034 952 49 16 97

Email : info@amici-di-dirk.com; amicididirk@hotmail.com



Krebs Krankheit der Seele

Kurzschluß im Gehirn, dem Computer unseres Organismus

Die Eiserne Regel des Krebs

Dr. Med. Mag. théol. Ryke Geerd Hamer

Cancer maladie de l'âme court-circuit dans le cerveau,
l'ordinateur de notre organisme

Édité pour la 1^{re} fois en 1987



Vermächtnis einer Neuen Medizin, Die "Germanische"

Das große Gesamtwerk der Germanischen Neuen Medizin®

Das sog "goldene". Buxh, zum ersten Mal erschienen im Jahr 1987

Dr. Med. Mag. théol. Ryke Geerd Hamer

Legs - fondement d'une nouvelle médecine

Œuvre complète sur la Médecine Nouvelle Germanique

Appelé "Livre d'or".

Édité pour la 1^{re} fois en 1987



Kurzfassung der Neuen Medezin

Zur vorlage im Habilitationsverfahren von 1981 an universität Tübingen

Dr. Med. Mag. théol. Ryke Geerd Hamer

Résumé de la Médecine Nouvelle

Travaux de présentation en 1981 à l'université de Tübingen
pour l'accès à la chaire de médecine interne



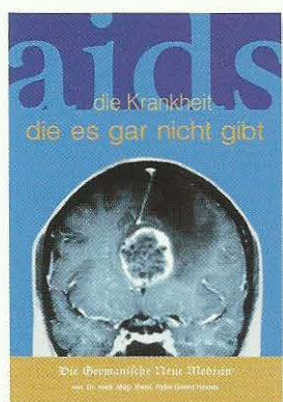
Celler Dokumentation

Ausführliche Fall-Dokumentation von acht, vorwiegend urologischen und nephrologischen Krankengeschichten

Dr. Med. Mag. théol. Ryke Geerd Hamer

Documentation Celler

Documentation détaillée sur des cas d'urologie et néphrologie



Aids, die Krankheit, die es gar nicht gibt

Dr. Med. Mag. théol. Ryke Geerd Hamer


SIDA, la maladie qui n'existe pas



Brustkrebs - Der Häufigste sog. Krebs bei Frauen

Dr. Med. Mag. théol. Ryke Geerd Hamer

Cancer du sein - Le cancer le plus commun chez la femme



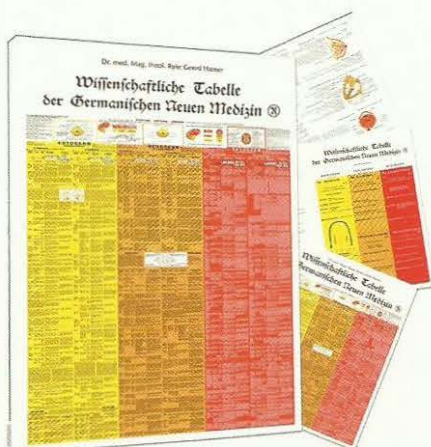
Einer gegen alle

Die Erkenntnisinterdrückung der Germanische Neuen Medizin®

Dr. Med. Mag. théol. Ryke Geerd Hamer

Seul contre tous

Le boycott à la Nouvelle Médecine Germanique



Wissenschaftliche tabelle der Germanischen Neuen Medizin®

Dr. Med. Mag. théol. Ryke Geerd Hamer

Tableau scientifique de la Médecine Nouvelle Germanique
(Germanische Heilkunde®)

Traduit en Français

Wissenschaftlich-embryologische Zahntabelle
der Germanischen Neuen Medizin®

Dr. Med. Mag. théol. Ryke Geerd Hamer

Tableau scientifique-embryologique des dents
de la Médecine Nouvelle Germanique

Hirnnerventabelle der germanischen Neuen Medizin®

Dr. Med. Mag. théol. Ryke Geerd Hamer


Tableau des nerfs crâniens de la Médecine Nouvelle Germanique



The biological meaning of Music from the point of view of the Germanic New Medicine

Giovanna Conti

Pour une Musique Biologiquement Sensée dans l'optique de la Médecine Nouvelle Germanique (version anglaise)



Per una Musica Biologicamente Sensata nell'ottica della Nuova Medicina Germanica

Giovanna Conti

Pour une Musique Biologiquement Sensée dans l'optique de la Médecine Nouvelle Germanique (version italienne)



Germanische Neue Medizin® - Kurzinformation

Dr. med. Mag. theol. Ryke Geerd Hamer

La Médecine Nouvelle Germanique (La Germanique Heilkunde)
Présentation

Traduit en Français

Informations :

www.dr-rykegeerdhamer.com (site officiel et unique français)

www.universitetsandefjord.com

Email : andree.sixt@wanadoo.fr

Achat des publications :

Amici di Dirk® onlineshop : www.amici-di-dirk.com

Amici di Dirk® - Ediciones de la Nueva Medicina, S.L.

Tel : (0034)-952 59 59 10

Fax : (0034)-952 49 16 97

Email : info@amici-di-dirk.com; amicididirk@hotmail.com